

## フィラリア性精索リンパ管炎

京都大学医学部泌尿器科学教室

加藤 篤 二

## FILARIAL LYMPHANGIITIS OF THE SPERMATIC CORD

Tokuji KATŌ

*From the Department of Urology, Faculty of Medicine, Kyoto University*

A thirty-year-old man was seen with an induration of the spermatic cord on the right side. Resection of the lesion was performed. The specimen revealed a typical filarial granuloma in which worms were identified with obliteration of the lymphatic vessels.

## はじめに

右精索の小硬結で臨床診断が困難で、摘出組織の病理所見からフィラリアによることの判明した1例を報告する。

## 症 例

患者：30才の男子 初診1955年1月20日

主訴：右陰囊内の小硬結

既往症：結核および性病の既往はないという。熱発作の有無は不明、尿混濁の訴えもない。出生は四国。

現症：初診の約2カ月前、右陰囊内に小硬結あるに気づき、当初は軽い圧痛と右ソケイ部に牽引痛を覚えた。以後硬結はやや増大の傾きがあったという。

所見：体格中等度、栄養良好。腹部に著変なく陰茎正常、右陰囊皮膚に異常はないが陰囊内は透光性を示す。睾丸、副睾丸は著変なく、精索下部前面に小指頭大の弾性硬、やや圧痛のある索状物をふれる。左睾丸、副睾丸、精索は正常、前立腺は年齢相応、尿は全く清澄であった。2月1日手術施行、右側に軽度陰囊水腫があり、右精索で副睾丸頭部の後外方の精索に沿って小指頭大(約2cm)の索状物あり、静脈叢に接し精索に沿い上下リンパ管に接続していたためこれを摘除した。

組織所見：結節は周辺に小血管増生し、なかに小円形細胞に混じ多数のエオジン嗜好細胞およびフィブロボラストの浸潤をみる(Fig. 1)。中央のリンパ管腔と思われる部には周辺にエオジン淡染のクチクラを有し中に無構造物を有するフィラリア母虫(Fig. 2~4)、あるいはヘマトキシリンに染まる紡錘状卵を有する新

鮮母虫がみられ(Fig. 5)、その周辺には多数の紡錘状仔虫が集落し、これを囲む浸潤細胞にはしばしばラングハンス型巨細胞も出現する(Fig. 6)。また他の小管腔内の仔虫集団のみられるものもある。

## む す び

以上本例は右陰囊内の精索に沿った小硬結で、臨床精索結核かあるいは腫瘍か判断に困難をきたしたが、組織学的には案に相違してフィラリアによる精索リンパ管炎性肉芽腫であった。

精索に沿った硬結としては臨床上良性のものには脂肪腫、悪性のものには粘液腫があるが、これらはきわめてまれで、むしろ続発性の転移によるものが多く、筆者の経験では膀胱癌、胃癌に由来するものがあげられる。精索結核に関するものは本邦ではかなり多くみられ、ほかに副睾丸、精索、前立腺、精囊の結核病変を伴うことが少なくないが、確実に摘出組織像によらねばならない。その所見は結節性結核性静脈炎が本例で結核アレルギーによるものとみられる。

さてフィラリアによる症候群には熱発作、陰囊水腫、リンパ陰囊、象皮病、乳び尿のような定型的なもののほか腹水、下痢、リンパ管炎、リンパ節炎、副睾丸炎、睾丸炎があげられるが、本症例のような生殖系の脈管周辺にのみ局所的病変を起こすことは文献には記載されているがその頻度は少なく、二神らの乳び尿282例中9例、岡元の120中数例などをみるにすぎない。

以上本例はフィラリア性の肉芽腫で、フィラリア症そのものが近年本邦では減少する傾きにあるが沖縄の本土復帰もある現在、鑑別診断に興味ある症例として

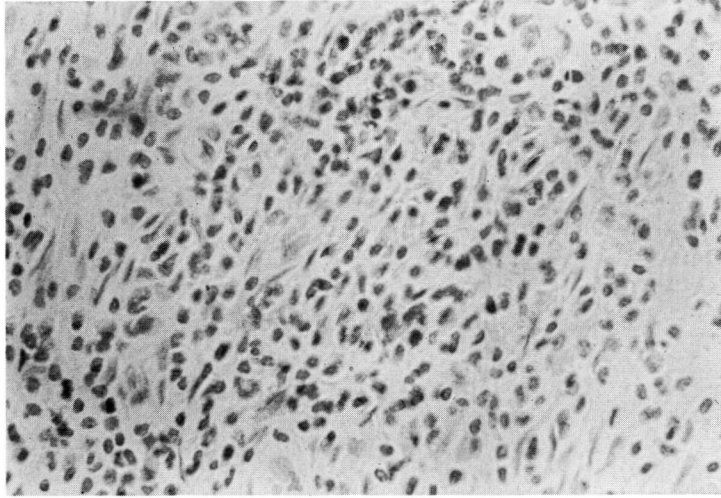


Fig. 1

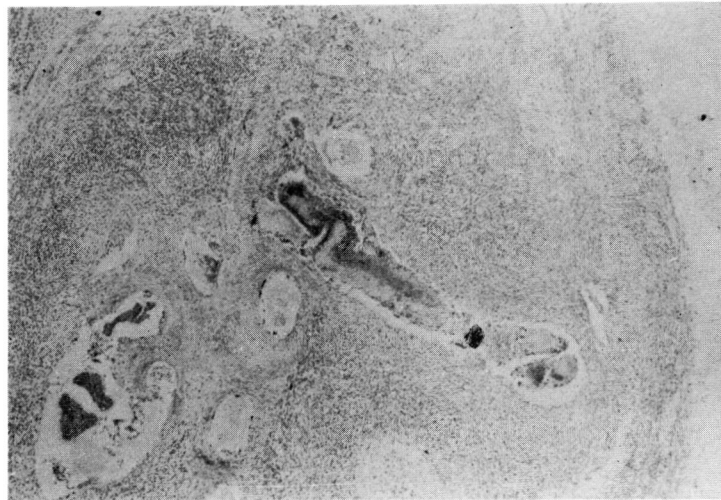

Fig. 2

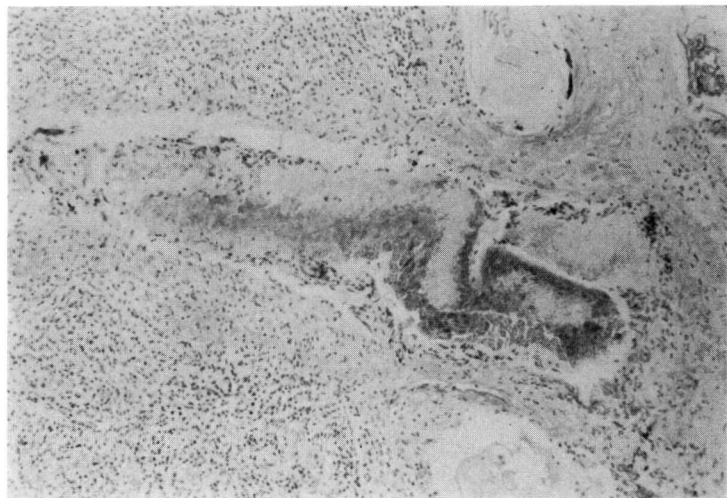


Fig. 3

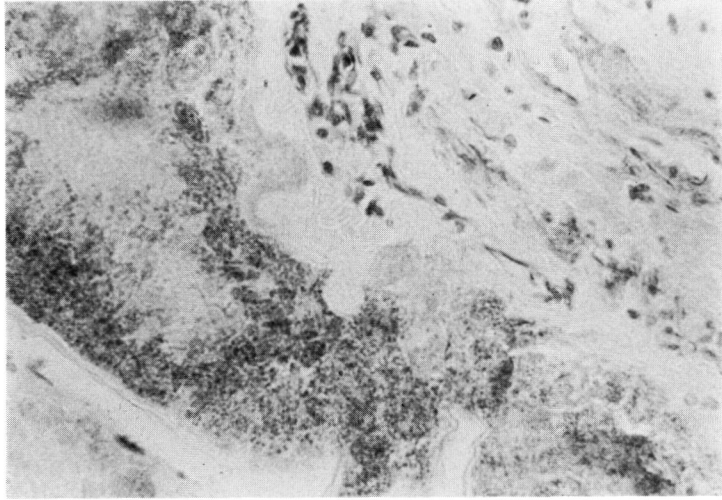


Fig. 4

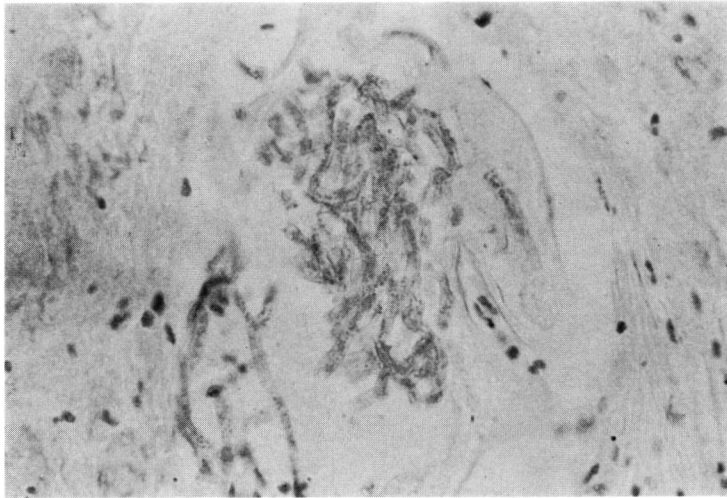


Fig. 5

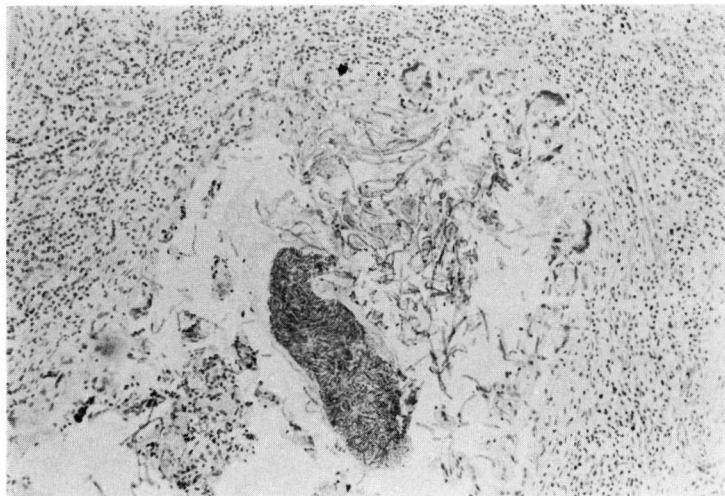


Fig. 6

ここに記載した。

渡辺：皮泌誌，29：1，1929.

岡元：日泌尿科全書，2巻II，P593，1961.

(1972年11月13日超特別掲載受付)

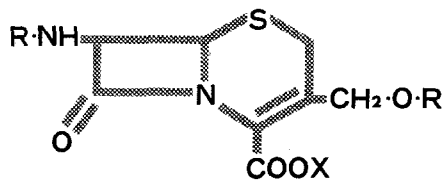
主要文献

二神ら：皮と泌，8：114，1940.

# トリイのセファロスポリン系抗生物質

*Bactericidal &  
Broad spectrum  
Antibiotics*

*Cepol, Ceporan & Ceporacin*



内服用

**セポール®**

筋注・静注用

**セポラン®**注

静注・点滴用

**セポラシン®**

日抗基セファレキシシ  
250mg、500mg 各100カプセル  
ドライシロップ 100mg / g 100g

日抗基セファロリジン  
250mg、500mg、1g 各バイアル

日抗基セファロチンナトリウム  
1g バイアル

本剤は使用上の注意をよく読んで正しくお使い下さい



グラクソ不二薬品



鳥居薬品