〔泌尿紀要19巻6号
1973年6月〕

上部尿路に皺襞像をみた6症例

横浜市立市民病院泌尿器科
福島修司，松岡俊介
小川勝明，岩本晃明

MUCOSAL FOLDS OF THE UPPER URINARY TRACT ON PYELOGRAMS: REPORT OF SIX CASES

Shuji FUKUSHIMA, Shunsuke MATSUOKA, Katsuaki OGAWA and Teruaki IWAMOTO

From the Department of Urology, Yokohama Municipal Hospital, Yokohama

From February, 1971 to September, 1972, 6 cases with striation on pyelograms were seen among 821 intravenous and retrograde pyelograms.

Urinary infections may play some role as a causative factor of the mucosal fold. However, in some cases, urinalysis showed no findings of infection.

In two cases, inflammatory changes and vascular congestion were demonstrated in the submucosal tissue of the mucosal fold.

On the urogram, the changes were usually seen as the alternate fine dark and light lines running parallel to the long axes of major calyces and ureter.

Occasionally, however, noted were coarse as well as irregular radiolucent and radiodense lines.

腎盂皺襞像はある種の疾患にのみ特異な所見とされ，その出現頻度も比較的まれなものと考えられていた．しかしながら，注意深くレ線像を観察するならば，かなりの頻度で認められるもので，また各種の疾患でみられると報告されている．

今回われわれのところでも，1971年1月より1972年9月までの1年9カ月間に6例の皺襞像を示した症例を経験したので報告する．

症　　例

症例 1．24才，男．

診断：左尿管結石症．

初診：1971年10月19日．

1カ月前に左側腹部に疝痛あり，近医にて注射を受け軽快した．2日前にも再度疝痛発作が起こったので当科を受診した．初診時は肉眼的血尿を認めた．左腎部および左尿管走行部に軽度の圧痛があったが，そのほかには視触診上異常を認めなかった．尿所見は蛋白（卄），糖（－），沈渣は赤血球多数あり，白血球は0～1/毎視野，蓚酸カルシウムの結晶があった．

膀胱鏡検査で粘膜には異常なく，尿管口も正常であったが，左尿管口より血尿の排出を確認した．青排泄も右側は正常にみられたが，左側は7分でも排泄をみなかった．レントゲン写真では，単純撮影で，左仙腸関節部下部に結石様陰影を認めた．IVP でも右腎は正常なるも，左腎は水腎症を呈し，結石様陰影に至るまでの尿管の拡張がみられた．

以上から左尿管結石症と診断し，左尿管切石術を施行した．術後は経過良好であった．術後3カ月してから IVP をとってみると，両腎ともに機能良好で，腎盂腎杯の形態も正常のごとくであった．しかし，詳細にみると，左腎盂より尿管に至るまで縦走する皺襞を認めた（Fig. 1）．このときの尿所見は正常であった．

症例 2．75才，男．

診断：前立腺癌．

初診：1970年5月11日．

2週間前より排尿困難あり，頻尿も伴う．残尿率は80%であった．前立腺は硬く，境界も不鮮明であった．

検尿では蛋白（＋），糖（－），沈渣は赤血球20～30/毎視野，白血球（－）であった．前立腺生検で腺癌と判明したので，除睾術を施行し，以後女性ホルモン（stilbestrol diphosphate）を投与し，現在に至っている．この間に癌の遠隔転移は発見されていないが，残尿はいぜんとして認められる．1971年9月のIVPで右腎盂に皺襞像を認め（Fig. 2），1972年5月にも同様な像が現われている．この像の出現時の尿所見はいずれも正常であった．

症例 3．37才，女．

診断：右完全膀胱尿管逆流．

初診：1971年1月9日．

1970年9月に発熱あり，近医に受診し，腎盂腎炎と診断され治療を受け軽快している．しかし，そのご再三にわたり発熱をみるので，精査を希望して受診した．初診時は全身に異常を認めず，検尿でも正常であった．

レ線検査では，膀胱撮影をすると容量 100 ml で右側に尿管逆流が出現し，200 ml 注入後の排尿時には完全逆流を認めた．しかし左側には逆流現象は出現しなかった．IVPでは両側ともに腎盂腎杯の形態は正常のごとくであるが，左上腎杯より腎盂に皺襞を示した（Fig. 3）．本症例はそのご発熱もなく，治療もおこなっていないので，レ線検査もおこなっていない．

症例 4．34才，男．

診断：左腎結石症．

初診：1972年2月12日．

2月9日より肉眼的血尿を認めた．腹痛，排尿痛はない．受診時，全身にとくに異常を認めず，尿路性器も触診上正常であった．検尿で蛋白（＋），沈渣は赤血球多数で，白血球は数コ/毎視野であった．膀胱鏡検査では粘膜に異常なく，尿管口も正常であった．青排泄試験も両側正常にみられている．血尿の排出は確認しえなかった．レ線検査では，単純撮影で第2腰椎の高さで左側に結石陰影を認め，IVPでは機能良好で，腎盂腎杯の拡張もみられない．しかし，左腎盂より尿管にかけて縦走する皺襞像をみた（Fig. 4）．

5月17日左尿管切石術を施行し，結石を取り出すとともに，尿管壁の一部を採取し，病理組織学的検索をおこなった（Fig. 5）．このさいに尿管粘膜に皺襞形成はみられなかった．

術後2カ月してからのIVPでは皺襞像は出現せず，正常と思われた．

症例 5．21才，男．

診断：左特発性腎出血．

初診：1971年6月22日．

1971年1月より無症候性血尿を認めている．とくに体動後には強くなっていたという．

初診時には全身状態全く良好で，触診でも異常は認められなかった．尿所見は蛋白（＋＋），赤血球多数であった．膀胱鏡検査では，膀胱粘膜には異常ないが，左尿管口よりの血尿の排出を認めた．レ線所見では，単純撮影では結石陰影を認めず，IVPでは機能良好で，腎盂腎杯の形態も正常のごとくであった．しかしながら，わずかに左腎盂に濃淡差があった．逆行性腎盂撮影を左腎のみにおこなった．このRPでは腎杯は正常であるも，腎盂より尿管にかけて索状の陰影が生じた（Fig. 6）．

抗炎症剤，止血剤などを投与し，経過を観察したが，血尿は消失しなかった．3000倍硝酸銀溶液の腎盂内注入も試みたが，無効であった．腎盂尿から角化扁平上皮細胞を発見しえなかった．肉眼的血尿が持続するので，左腎摘出術を施行した．摘出腎の腎盂尿管は点状出血斑が著明であったが，皺襞形成はみられなかった．病理組織所見は粘膜下に浮腫と充血がみられた（Fig. 7）．腎実質には異常はみられなかった．

症例 6．63才，女．

診断：膀胱乳頭腫．

初診：1972年5月26日．

2日前から排尿痛，頻尿，残尿感および血尿を認めた．受診時は腹部で右腎下極を触れるのみで，他に視触診上異常を認めなかった．尿は混濁あり，蛋白（＋），糖（－），沈渣で赤血球，白血球ともに多数あり，細菌も桿菌が多数みられた．急性膀胱炎としてNitrofrantoin製剤を投与したところ，自覚症状は直ちに改善された．しかしながら，5日間服薬後の再来時に顕微鏡的血尿がみられていた．そこで膀胱鏡検査をしてみると，右尿管口のやや上方に小指頭大の乳頭状腫瘍を発見した．

この腫瘍は経尿道的に電気切除した．この術前検査としてIVPをとったところ，両側の腎盂より尿管にかけて皺襞像の出現をみた（Fig. 8）．

本症例はその後IVPをとっておらず，この変化を追求していない．

考　　察

尿路走行の長軸方向に，規則正しく平行に走る「線」とも称すべき微細な像が，この皺襞像の特徴で，Mayallらはバリウム透視のさいに食道粘膜の示すタテの線状陰影に似ていると述べている．

このような皺襞像に関する報告は少なく，本邦でも田村らの報告をみるのみである．

従来は腎盂白斑症に特異的な所見とされ，腎盂腫

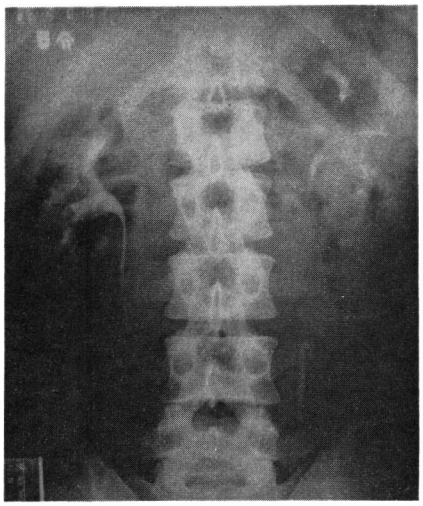

Fig. 1.　症例1．IVP 5分像
左腎盂より尿管にかけてと，中部尿管にも皺襞がある．

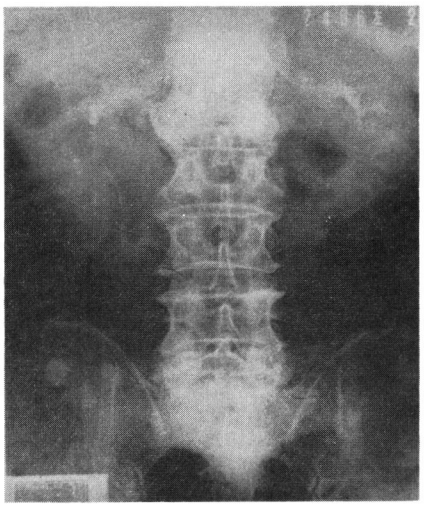

Fig. 2.　症例2．IVP 20分像
右腎盂より尿管にかけて皺襞がある．

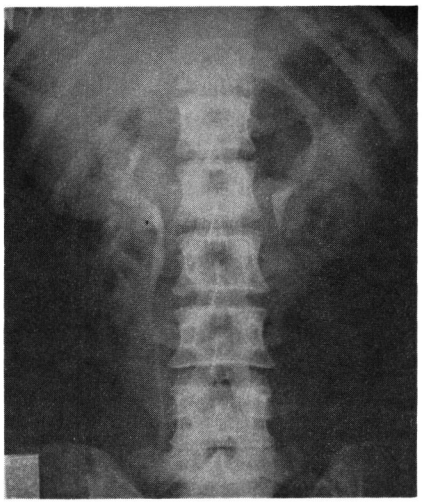

Fig. 3.　症例3．IVP 20分像
左上腎杯より腎盂にかけて皺襞がある．

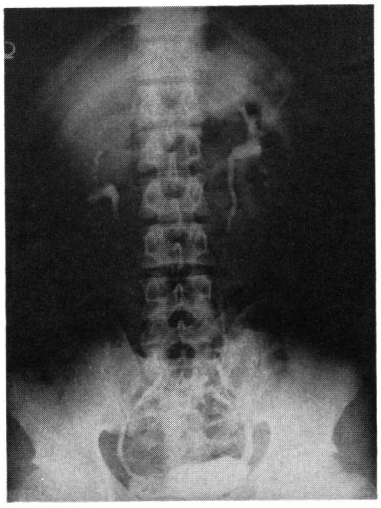

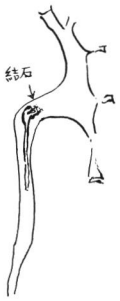

Fig. 4. 症例4．20分像（IVP）
左腎盂より尿管にかけて皺襞がある．腎盂尿管移行部に結石がある．

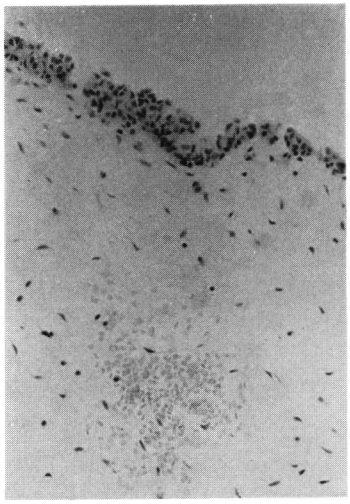

Fig. 5. 症例4．尿管組織
粘膜下の浮腫，軽度細胞浸潤を認む．

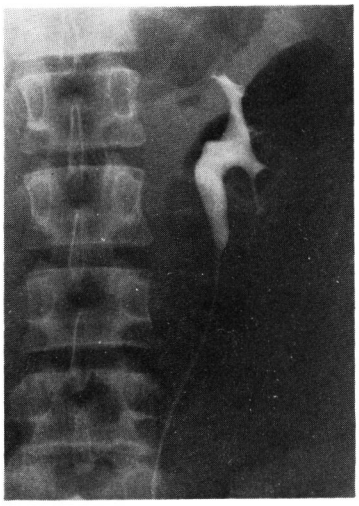

Fig. 6. 症例5．RP 像
左腎盂より尿管にかけて索状陰影がある．

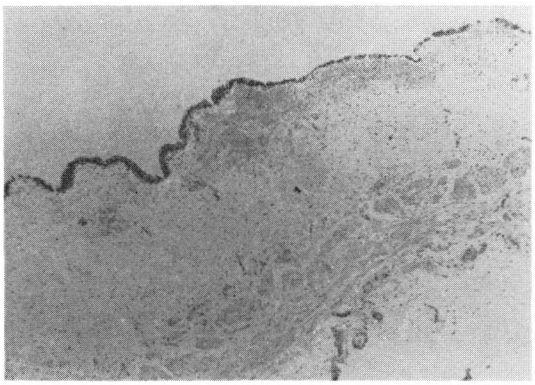

Fig. 7.　症例5．腎盂組織像
粘膜下の浮腫，軽度の細胞浸潤および著明な充血を認む．

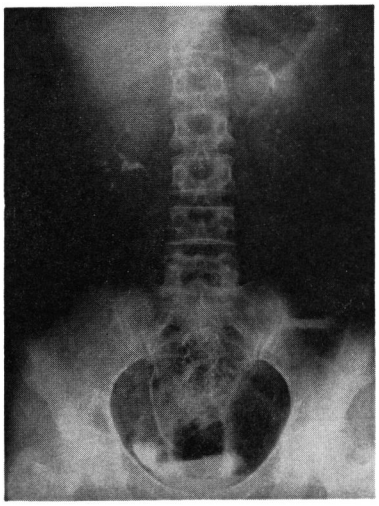

Fig. 8.　症例6．20分像（IVP）
両側腎盂より尿管にかけて皺襞がある．

瘍，腎結核，腎乳頭壊死などの症例にも認められる場合があるが，本像の出現は比較的まれなものとされていた．しかしながら，田村らは日常の外来診察において注意深くレ線像を観察するならば，かなりの頻度で認めうるもので，上記の各種疾患以外にも出現したと述べている．すなわち，3,407例の IVP 像のなかで193例（5.7%）に本像を認めたと報告している．Mayall らは小児の再発性尿路感染40例の中で3例（7.5%）に発見したと述べている．また Vezina らは2,700例の排泄性および逆行性腎盂像のうち41例（1.5%）に本像をみたと述べ，そのなかで7例が小児であったという．われわれのところでは1971年1月より，1972年9月までの1年9カ月間に821例に腎盂撮影を施行しており，その中で既述の6例が本像と思われる所見を呈していたものである（Table 1）．この間に小児にも当然ながら腎盂撮影を施行しているが（25症例，排泄性腎盂撮影26回，逆行性腎盂撮影1回）1例も本像を発見しえなかった．

性別による発現率の差および年令による差もほとんどないと田村らは述べており，左右差も同様であるという．自験例では男女比は4：2で男子に多く，左3，右1，両側1と左に多い数になっている．年令についても21才から75才までと特有な年令層に多いともいえないようである．しかし，Gwinn らの小児病院での数字では男女比が1：3と女子に多く，左右別でも左に多くみられたと述べている．

Table 1.　皺襞像の発現頻度

報　告　者	撮影施行例	皺襞像症例	発現率（%）
田　村　ら　(1968)	3,407	193	5.7
Vezina　ら　(1963)	2,700	41	1.5
Mayall　(1965)	40	3	7.5
自　験　例　(1972)	821	6	0.7

本像を有する疾患については，田村らの報告では193例の本像を有した症例に対し，腎より外性器にいたる各種疾患をあげ，その数28の疾患名がつけられている．自験例も症例3を除く5症例はいずれも田村ら

の示した疾患にはいっている．症例3は膀胱尿管逆流のみられなかった側に本像を示した特異な例で，Gwinn らの述べている小児の例で，本像を示した例の65%には尿管逆流を認め，そして通常は本像を示す同側であるとの見解とも異なるようである．しかしながら，各種疾患いずれもが，尿路の炎症または感染に密接な関係があるといわれており，Vezina らの41例の本像を示した症例のうち24例が尿路感染が証明され，さらに5例が疑わしかったといい，田村らも，ほとんどの症例が尿路の炎症または感染を有する，または有した症例であると述べている．自験例もいずれの症例をみても尿路感染あるいは炎症の存在を思わせる所見があるので，すでに述べられている所見と同様といえよう．さらに，自験例の中で2例に組織学的検索をなしえたが，いずれも粘膜下の浮腫と，軽度の細胞浸潤は共通してみられ，1例はそのうえに充血もみられている．この点も田村らの生検組織像の所見とも一致している．ところが，自験例で，本像の発見時の尿所見は Table 2 に示したように必ずしも尿路の炎症の存在を示しているとは限らないので注意が必要かと思われる．田村らもこの点について，尿所見が正常または些少の所見しかない症例もかなりみられるが，本現象を認めた場合には，上部尿路感染症を惹起せしめる疾患に対する精査が必要であると強調し，本像は上部尿路感染症または炎症の補助的診断法の1つとさえ考えている．

Table 2.　皺襞像発見時の尿所見

症例	蛋　白	糖	赤血球／毎視野	白血球／毎視野	細　菌
1	−	−	0 ～ 1	1 ～ 2	−
2	−	−	2 ～ 3	0 ～ 1	−
3	−	−	0 ～ 1	0 ～ 1	−
4	−	−	多　数	3 ～ 4	−
5	＋	−	多　数	0 ～ 1	−
6	−	−	多　数	1 ～ 2	−

本像と最も似た所見を呈すると考えられる疾患に，腎盂あるいは尿管白斑症があるが，これに関しても，田村らはその鑑別点を表示している．これによると，白斑症では濃い索状陰影で，走行もやや不規則であるのに対し，本像は，より微細で鋭く，規則正しく，平行に走ると述べている．この見解からすると症例5はあたかも前者に属するごとくであり，われわれも当初は白斑症を疑っていたが，たびたびの腎盂尿よりの角化上皮細胞の発見の努力にもかかわらず，一度もそれを証明しえず，摘出してしまった腎の腎盂，尿管にはやはり皺襞形成なく，組織学的にも既述のごとくであるので田村らの意見とは異なったものとなっている．これからして，本皺襞像は微細な線状陰影で，規則正しく平行に走る像が本来であろうが，白斑症とまぎらわしく，不規則，索状の場合もあるものといえよう．

結　　語

1.　横浜市立市民病院泌尿器科で1年9カ月に腎盂撮影を821例におこなっているが，その中で6例に皺襞像を認めた．

2.　そのいずれの症例も尿路感染あるいは炎症と密接な関係があると思われた．

3.　しかし，皺襞像出現時の尿所見は必ずしも，炎症所見を示さず，正常のこともある．

4.　本皺襞像は微細な線状陰影で，規則正しく，尿路の長軸方向に，平行に走る像が本来であるが，多少不規則で，なおかつ索状に近い像を呈する場合もありうる．

症例2および3は当科前部長井上武夫博士（現聖マリアンナ医大教授）在任中の症例であることをここに附記する。

本論文の要旨は第37回日本泌尿器科学会東部連合地方会に口演した。

恩師高井修道教授のご校閲を感謝します。

文　　献

1）田村峯雄・ほか：日泌尿会誌，**59**：287，1968.

2）Gwinn, J. L. et al.: Amer. J. Roentgenol., **91**: 666, 1964.

3）Mayall, G. F. et al.: Brit. J. Radiol., **38**: 303, 1965.

4）Vezina, J. A. et al.: 3）より引用

（1973年1月8日受付）