

辜丸囊腫の1例

北里大学医学部泌尿器科

石橋 晃, 平田 紀光, 真下 節夫

SIMPLE CYST OF THE TESTIS: REPORT OF A CASE

Akira ISHIBASHI, Norimitsu HIRATA and Setsuo MASHIMO

From the Department of Urology, Kitasato University School of Medicine

A 60-year-old man visited our clinic because of urinary frequency and swelling in the left scrotum. Testicular tumor or hydrocele testis was suspected, and left orchietomy was done. The specimen showed simple cyst of the testis. This condition is rarely seen in urological practice and is not described in the urological textbook. Only one case reported by Jenkins was found in the literature.

辜丸囊腫はきわめてまれな疾患であり、成書にもその記載をみない。今回、陰嚢水腫などを疑い、手術的に辜丸囊腫を確認した症例を経験したので報告する。

症 例

患者：橋 某，60才男子。

主訴：左辜丸部の腫大，尿意頻数。

家族歴：特記すべきことはない。

既往歴：特にない。結核性疾患もない。

現病歴：初診の3日前より尿意頻数，終末時排尿痛などがあり来院した。肉眼的血尿には気づいていない。なお約1年前より左辜丸部の腫大があった。同部に疼痛はないが最近やや増大する傾向がみられた。

排尿痛などは化学療法により，約1週間で軽快した。

現症：体格中等，栄養良好。血圧 120/78 mmHg。胸部は触診，聴診上とくに所見なし。腎は両側とも触知せず。右辜丸部はとくに異常をみないが，左辜丸部は小クルミ大に腫大，表面平滑，圧痛はなく，わずかに透光性を認め，辜丸腫瘍または陰嚢水腫を疑わせる所見であった。両側副辜丸はともに正常で，辜丸との境界も明瞭に触知できた。その他，陰嚢および陰嚢内に異常な腫瘍は触知されなかった。陰茎はとくに異常を認めず，前立腺はやや腫大しているが，表面平滑で中央溝は触知でき，両側葉の硬結，圧痛などはなかった。そのほか頸部，両側鼠径部などのリンパ節は触知しえなかった。

検査所見：初診時の検尿では比重1033，pH 6.4，蛋白（+），糖（-），沈渣で赤血球5~10/每視野，白血球多数/每視野，尿培養で E. coli 10×10^4 などであったが，約1週間後は，比重 1023，pH 6，蛋白（-），糖（-），沈渣で赤血球は0~1/数視野，白血球は3~4/数視野と改善をみた。血液一般では，赤血球 400×10^4 ，血色素13.0%，色素係数1.02，ヘマトクリット38%，白血球7100，白血球分類では st 17，seg II 38，seg III 18，リンパ球26，単球1，出血時間1分30秒，凝固時間10分30秒であった。血液化学検査は，GOT 20 単位，GPT 11 単位，BUN 20.4 mg/dl，クレアチニン 0.8 mg/dl，Na 138 mEq/L，K 4.0 mEq/L，Cl 107 mEq/L，Ca 4.5 mEq/L，LDH 215 単位であった。心電図は正常，胸部レ線撮影も正常であった。IVP もとくに著明な異常所見は見当らなかった。

手術所見：患者を仰臥位におき，左鼠径部で精索に沿い2% Xylocain による浸潤麻酔をおこなったのち，陰嚢縫線と平行に左陰嚢部を約5cm 切開した。総鞘膜および固有鞘膜外葉を開くと透明な漿液が少量流出した。さらに辜丸部を創外に脱転せしめ辜丸をじゅうぶんに観察すると白膜の内側に半透明黄色の部分があり，液状成分が貯留しているように思え，囊腫が最も疑われたが，悪性変化なども考慮し，じゅうぶんな組織検索をおこなう必要があると考え，精索を外鼠径輪の近くで剥離し，一括結紮ののち，切断，除嚢術をおこなった。辜丸と周囲組織との癒着はなく，副辜丸と

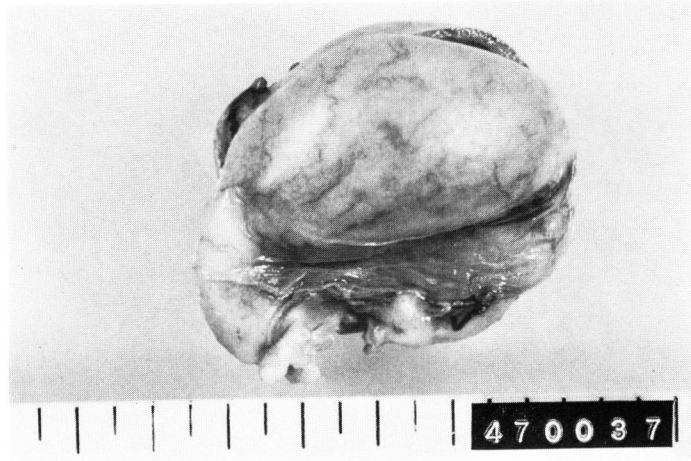

Fig. 1. 外観

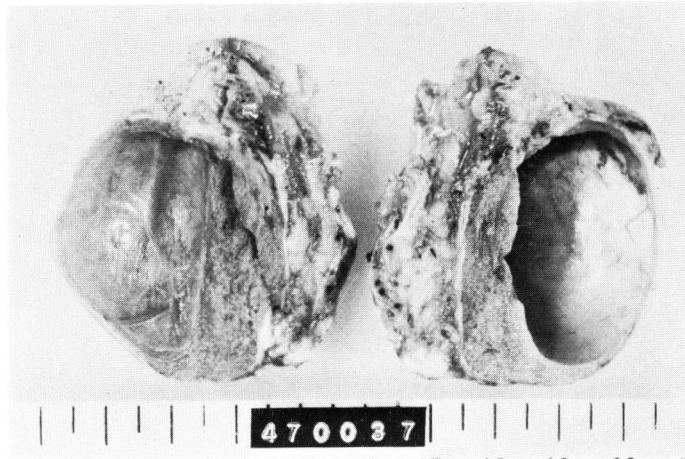


Fig. 2. 断面

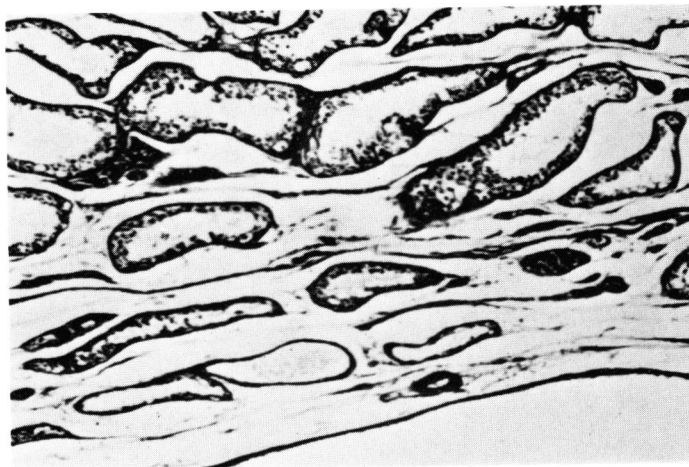


Fig. 3. 組織所見

の境界も明瞭で、副辜丸も外観上正常であった。

摘出物の肉眼所見：外観は Fig. 1 のとおりで、全体としてやや腫大し一部に半透明部分を認める。表面は平滑で、出血斑などもみられない。摘出物の重量は 40 g、辜丸の大きさは $4.5 \times 3.0 \times 3.0$ cm であった。剖面は Fig. 2 のとおりで、辜丸実質内に囊腫を認めた。すなわち一部菲薄化して白膜と囊腫壁が密着した部分もあるが、大部分は白膜と囊腫壁との間に辜丸の実質が認められた。囊腫壁は平滑でとくに腫瘍や出血斑はみられなかった。囊腫の内容液は約 8 ml、透明で精子などは含まれていない。

組織所見 (Fig. 3)：囊腫壁は薄い線維組織と単層扁平上皮で形成されている。辜丸実質は囊腫に接する部分のみわずかに圧排され萎縮しているが、他の大部分は年齢相当の退行変性がみられる程度であり、とくに明瞭な悪性像、炎症像などはみられない。

考 察

1841年 Cooper が最初に辜丸囊腫を記載したが、そのときはまだ hydatid disease と総括的な名称を与えていた。そのご辜丸囊腫の報告は多数あるが、いずれも類皮囊腫、悪性腫瘍、陰嚢水腫などを区別せずに包括的に囊腫疾患として記載している。厳密な意味での辜丸囊腫、すなわち辜丸実質内に存在する良性囊腫の記載はきわめて少なく、わずか Jenkins (1935) の 1 例、Arcadi (1952) の 3 例をみるにすぎない。本邦でも本症に類似の報告は二三みられるが、明確に本症を記載したものは見当たらない。

本症は Jenkins らによれば、白膜下囊腫 (cysts of the tunica albuginea) と狭義の辜丸囊腫 (simple cyst) に細分される。前者が多胞性で、辜丸末梢部に位置し、全体として小さいものが多いのに反し、後者は単一で、辜丸実質内に存在する点で異なっているが、両者の区別には組織診断が確実に囊腫壁の一部に白膜を含むものが前者である。したがって自験例は後者と考えられる。

成因は一般に先天性、外傷性、炎症などがあげられる。先天性要因としては、ミューラー氏管またはウォルフ氏管の遺残物によるとされている。また外傷説と

して、Barach (1919) らのイヌで外傷後に発生した辜丸囊腫例の報告がある。炎症説が最も多く、白膜囊腫ではあるが、Arcadi は 3 例中 2 例に炎症を伴うと報告している。しかしいずれの報告者も、広義の辜丸囊腫を含めて本症は炎症に関係が深い直接の成因と断定することは困難であるとしている。すなわち組織的に囊腫壁付近の炎症像を認める例は少ないなどがその理由である。しかし一方少数ではあるが淋菌性尿道炎のあとに囊腫形成をみる例もあり、これは精管炎、副辜丸炎の結果、精子の通過障害をきたし、辜丸に囊腫を形成するのではないかと考えられている。自験例も尿道炎はあるが囊腫の発症と時期的にずれがあり、また病理組織的にも囊腫周囲に著明な炎症像が存在しないため、炎症が直接の成因とはなりえない。Jenkins の例と同様、本症例も成因は明らかでない。

本疾患の診断は最終的には前述のように組織診断で確定されるものであり、術前に外観あるいは臨床検査などでは困難である。したがって悪性腫瘍との合併は術前に否定しがたく、多くは除辜術をおこなうことになる。

予後は本疾患であれば当然良性のため良好であり、他に合併症をもつことも少ない。

結 語

本邦では類似の症例が 2～3 例、欧米では Jenkins らの 1 例をみるにすぎないきわめてまれな辜丸囊腫 (simple cyst of the testis) の 1 例を経験したので、若干の文献的考察を加え報告した。

文 献

- 1) Jenkins, R. H.: New Eng. J. Med., **213**: 57, 1935.
- 2) Arcadi, J. A.: J. Urol., **68**: 631, 1952.
- 3) Mathé, C. P.: J. Int. College of Surgeons, **27**: 694, 1957.

なお本論文の要旨は 1972 年 9 月 21 日第 342 回日本泌尿器科学会東京地方会で発表した。

(1973 年 1 月 30 日受付)