

腎に発生する黄色肉芽腫について

—腎カルブンケルに発生した1例と本邦症例の総括—

都立広尾病院泌尿器科

豊田 泰, 中野 博行

XANTHOGRANULOMA OF THE KIDNEY: REPORT OF
A CASE ASSOCIATED WITH RENAL CARBUNCLE
AND REVIEW OF LITERATURE

Yasushi TOYODA and Hiroyuki NAKANO

From the Department of Urology, Tokyo Metropolitan Hiroo Hospital

A 53-year-old woman was admitted with a mass in the right flank and fever. Exploration disclosed carbuncle of the upper pole of the right kidney. Local excision, drainage and chemotherapy cured her condition. *E. coli* was isolated from the foci and histology proved xanthogranuloma of the kidney.

Twenty-two cases of xanthogranuloma of the kidney could be collected from the Japanese literature since 1962, and report of this condition is obviously increasing year by year.

Review of the literature may be summarized as follows.

1. Of 22 cases, renal morbidity was obstructive pyonephrosis in 13, pyelonephritis with preserved renal function in 2 and renal abscess in 7.
2. Male to female ratio was 1/2.14, being predominant in woman.
3. Age distributed from 15 to 81. Eighty-two percent of the cases, however, belonged to the third to the sixth decade.
4. Right kidney was involved in 12, whereas the left in 10.
5. Period from the onset of symptoms to surgery ranged from one month to several years. Most of the cases passed more than three months.
6. Isolated organism from the kidney was known in 9 cases, being *E. coli* in 6, *Streptococcus anaerobicus* in 1, *Pseudomonas* in 1, and *Enterobacter* in 1.
7. Leukocytosis more than 9,000 was noted in 6 out of 14 available records. Only one case had more than 20,000 of WBC.
8. Urolithiasis was noted in 8 of 15 available records. Visualization with IVP was possible only in 6 which were all renal abscess cases.
9. The kidney preservation was successful only in our case.

It is our opinion that pyelonephritis with xanthogranulomatous change should be separated from renal abscess with xanthogranulomatous change and they should not be included together into xanthogranulomatous pyelonephritis.

慢性感染症において、その炎症病巣に、脂質顆粒を取り込んだいわゆる foam cell (泡沫細胞) が集簇して黄色肉芽腫 xanthogranuloma (foam cell granu-

loma) が出現することがある。脂質の多い脳や肝などでも決してまれでないといわれるが、腎において発生する場合は、組織学的にも一見 clear cell carcinoma

の観を呈し、臨床的に問題となることが多い。

われわれは、腎カルブンケルに本症を伴っていた1例を経験したのでここに報告し、あわせてその臨床像に多少の考察を加えてみたい。

症 例

患 者：菊地某 (No. 71-602) 53才，女。

主 訴：右側腹部腫瘤と発熱。

家族歴：同胞7人中2人が結核で死亡している以外特記すべきことはない。

既往歴：35才のとき虫垂炎で手術を受けたが他に著患を知らず、高熱を出したこともない。

現病歴：1971年5月19日、きくらげを食べたあと嘔吐、下痢があり、午後になると38.5°~40°Cの発熱をみるのがつづいた。22日ごろより右側腹部に鈍痛を覚え、圧痛も著明となった。高熱時には右側を下にして寝ることができなかつたという。5月29日、居住地である小笠原諸島から当院内科に入院した。入院後、セファロジン、下熱剤などで下熱し下痢も止まったが、右側腹部に腫瘤を発見され当科を受診した。

現 症：体格、栄養中等度で、胸部の理学的所見に異常はない。右腎は臍高1横指上に比較的平滑な下極を触れ、内側は正中線の右外側2横指に至る。腎はその中部より上部にかけ、大きく前外方に膨隆しており周囲との癒着がつよく、よく触診できない。移動性はきわめて少なく、膨隆部を中心に著明な圧痛があり、軽度の圧痛は腎周辺におよぶ。左腎は下極を触れ、呼吸性移動も正常で圧痛もない。

一般検査成績：転科後の体温は、午前37°C前後、午後37.5°C前後で、手術までおおむねこの状態がつづいた。血圧は110/70、心電図に異常は認められなかった。血液検査では、Hb 12.0 g/dl、Ht 33%、赤血球425×10⁴、白血球は数回の検査で7,700~6,700で増多症はみられず、白血球像にも異常所見はなかった。血液化学検査では、血清蛋白量、AG比、BUN、クレアチニン、Na、K、Cl、血糖、尿酸、黄疸指数、TTT、CCF、酸およびアルカリフォスファターゼ、GOT、GPTなどはいずれも正常範囲で、梅毒反応も陰性であった。尿所見は、清澄、淡黄色、pH 5、蛋白(±)、糖(-)、ウロビリノーゲン(±)、上皮0-1、白血球0-1、赤血球2、細菌は培養しても検出されなかった。総腎機能は、Fishberg濃縮試験、PSP試験、クレアチニンクリアランスともに正常。

膀胱鏡検査：容量200 mlで膀胱内壁に異常はない。青排泄試験では、左側は5分42秒で初発より濃青、右側は尿管蠕動やや緩慢で7分6秒で初発よりかなり青

く、10分で濃青となった。

尿路レ線所見：単純撮影では結石像は認められない。静注腎盂撮影像では左腎は正常、右腎は腎盂腎杯の拡張は認められないが腎盂と尿管はその移行部を折点として約60度に折り曲げられ (Fig. 1)、逆行性腎盂撮影でも同様の所見で (Fig. 2)、上方から圧迫されていることが推察される。後腹膜気体法 (PRP) では左腎の輪郭には異常はないが、右腎上半は描出されず、周囲との癒着のつよいことを示していた。右腎の選択的腎動脈撮影では、腎の下部約3/5は動脈像およびネフログラムを得ているが、上部約2/5は僅少の細小動脈と輪状のネフログラムが描出され、その内部にはpoolingあるいはpuddlingなどと呼ばれる造影剤の残留像は認められず、あたかも孤立性腎囊腫のごとき観を呈した (Fig. 3)。内科における胃腸の透視では異常は認められていない。レノシンテグラムでは右腎の上半は描出されない (Fig. 4)。

以上の所見から、腎膿瘍の診断のもとに、腎周囲炎を伴った孤立性腎囊腫の疑念も加え手術をおこなった。

手術所見：7月8日、持続硬膜外麻酔のもとに腰部斜切開ではいった。腎はその上半が腹壁側に膨隆しており、Gerota筋膜も脂肪囊も肥厚して強く癒着し、下半および内側を除き剥離は困難であった。腹膜を開くと、腎は被膜、腹膜とともに肝の前縁と固く癒着しており、腎膿瘍を思わすが腫瘍の大きさに比して周囲との癒着がひどすぎる印象を受けた。腫瘤と腹壁との剥離にあたり、腎実質をわずかに傷つけ、少量の壊死融解組織が圧出された。よってこれの細胞診を依頼するに、炎症性のもので悪性所見なしとの確認を得たので、腹膜は閉じ、膿瘍壁をできるだけ切除して開放し、内腔を搔爬した。膿瘍壁は厚さ約1 cmで内面は壊死状、皮膚におけるカルブンケル様の所見を示し、膿汁は比較的少なく、その肉芽がやや黄色を帯びているのが特異的であった (Fig. 5)。搔爬後の内腔は横径7 cm、縦径5 cm程度で、ドレナージをじゅうぶんにし、創口を広く開いて創を閉じた。膿汁からは培養で*E. coli*が検出された。

組織学的所見：切除した膿瘍壁は、H-E染色では原形質の淡明な、核の比較的小さな大型の細胞の集団によって占められ (Fig. 6, 7a)、リンパ球、プラズマ細胞の浸潤がよく、ところにより多核白血球の浸潤も少なくない。核の大小不同はあまりなく、mitosisもわずかでxanthoma様の細胞ではあるが、感染を伴ったclear cell ca.も否定できないということであった。しかし、銀染色の結果、個々の細胞をとりまく著

明な reticulum の網状構造が証明され、xanthogranuloma の診断を得た。なお、パラフィン包埋をおこなってしまったため脂肪染色はできなかった。

術後経過：セファロシン、アミノペニシリン、ナリジキシックアシドなど抗生物質ないし化学療法剤を2カ月にわたって使用したが、創は約5週間で完全に閉鎖し、その後再燃なく、腎盂像の変位もすでに正常位に近づいてきており、現在、治癒しているものと考えている。

腎における xanthogranuloma について

本症について初めて報告したのは Schlagenhauser (1916)¹⁾ であるという。かれは、この特殊な肉芽が *Staphylococcus aureus* に関係あるものとして Staphylomycose と命名したが、もちろんこれは妥当しない。その後、pyelonephritis xanthomatosa (Österlid 1944²⁾), foam cell granuloma (Barrie 1949³⁾), pyogenic foam cell granuloma (Mack & Mador

1952⁴⁾), xanthogranulomatous change (Ghosh 1955⁵⁾), tumefactive xanthogranulomatous pyelonephritis (Selzer et al. 1957⁶⁾) などと呼ばれてきたが、Hooper et al (1962)⁷⁾, Saeed & Fine (1963)⁸⁾ あるいは Friedenberg & Spjut (1963)⁹⁾ などによって xanthogranulomatous pyelonephritis という名称が用いられてから、この題名のもとに報告されることが多い。しかしながら、本症の第1例である Schlagenhauser¹⁾ の報告例は腎カルブンケルに相当するものであり、海外例の15% (Noyes & Palubinskas 1969¹⁰⁾), 本邦例でも22例中7例が腎膿瘍に発生した症例である。本来、発生機序の異なる renal abscess を peylonephritis の中に含ませることは一考を要するのではないか。本症が疾患の本態というより一種の随伴現象であることを考えると、これらを、Ghosh (1955)⁵⁾ のように、腎における黄色肉芽腫性変化として一括し、黄色肉芽腫を伴った腎盂腎炎 (pyelonephritis with xanthogranuloma) とか腎膿瘍 (renal

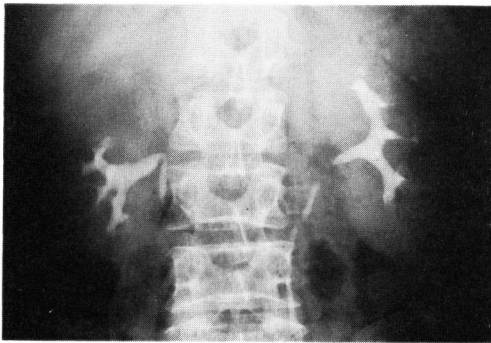


Fig. 1. IVP

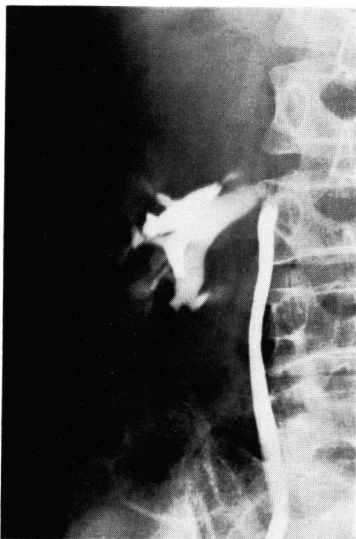

Fig. 2. RP

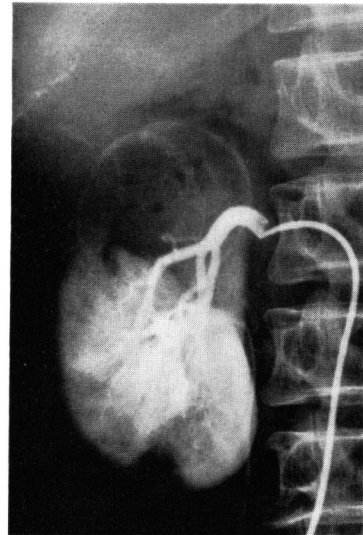


Fig. 3. 選択的腎動脈撮影像

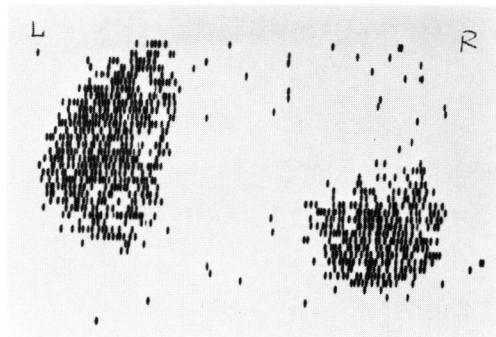


Fig. 4. レノシンチグラム

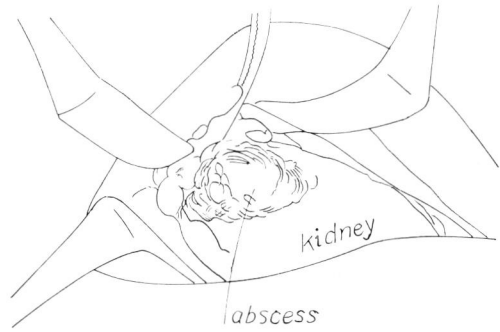
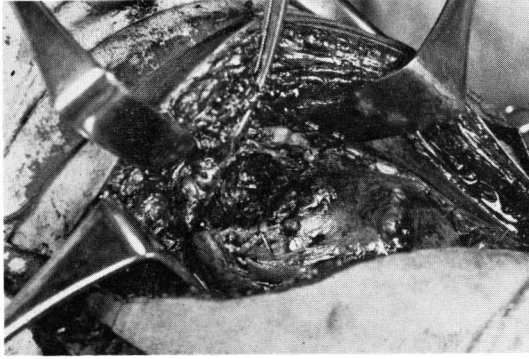
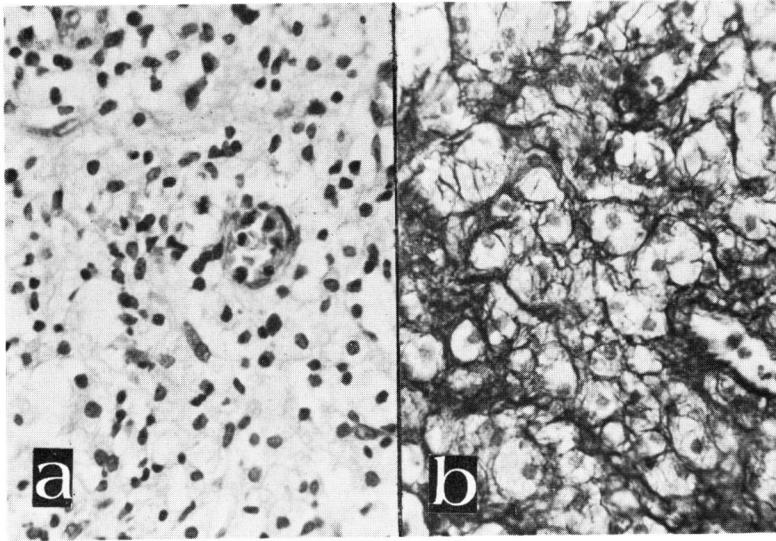


Fig. 5. 術中所見



a. H-E

b. 銀染色

Fig. 6. 組織学的所見 (400×)

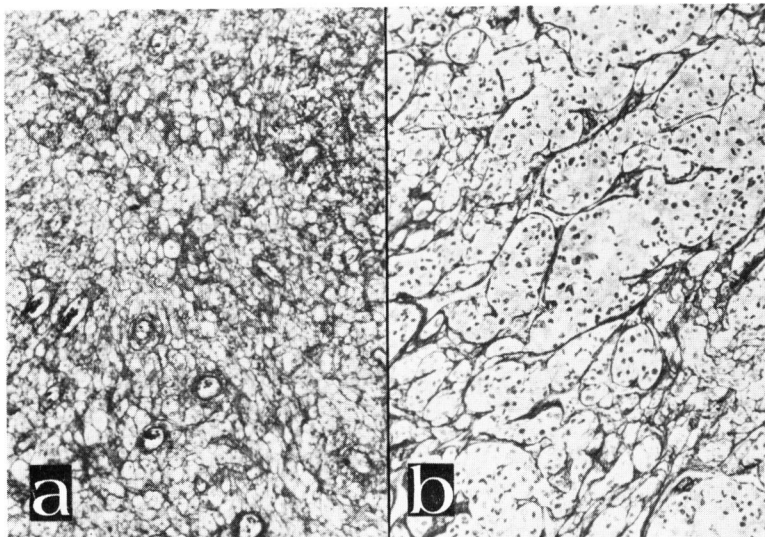


Fig. 7. Xanthogranuloma (a) と clear cell carcinoma (b) の銀染色による比較 (100×)

abscess with xanthogranuloma) と表現したほうが妥当と思われる。

なお、腎カルブンケルという名称は Israel による命名で、血行感染による腎の限局性化膿性病変が項部に発生するカルブンケルに類似した所見を呈することから、その形状を巧みに表現したものである。しかし、腎膿瘍と同義語として用いられており、あるいは腎膿瘍中の一形態とも理解するべきであると思うので、以後、腎膿瘍と呼ぶことにする。

腎に発生した xanthogranuloma の本邦例

わが国における報告例は、1962年の土屋・日東寺の第1例以来、現在までに22例に達する (Table 1)。この22例以外に、志賀²⁸⁾は感染性多房性腎嚢胞の内面に粟粒大の隆起性黄斑として現われた本症の前駆的なものを報告しており、片村(1970)³⁸⁾の集めた本邦10症例中には小坂(1965)の1例があるが出所が不明でかつ詳細を欠くので除外してある。また、高宮ら(1971)³⁷⁾は本症の6例を報告しているが、既報の症例と重複するものようである。報告されない例も数多くあると思うが、アメリカで病理検査にたずさわってきた人の話では、日本におけるよりはるかに多かったという。Saeed & Fine (1963)³⁵⁾によると、93%は白人に発生したものだといひ、Anhalt ら (1971)³⁹⁾も60%が白人、10%が黒人であったとしているから人種的な因子は濃厚に存在することを否定しえない。

本症の臨床像

本症の発生機序は、閉塞性の病巣における弱毒菌による緩慢な感染状態が永続して、腎実質の萎縮、崩壊、線維化がおこり、あるいは脂肪類の局所的な代謝異常も加わって、多量の脂質が遊離し、これを貧食する組織球の集簇が起こるといふことらしい。また、Mayo Clinic における18例の本症中7例に nephrogenic hepatic dysfunction がみられたという報告がある (Malek ら 1970)⁴⁰⁾。しかし、まだ本症の病理は解明されているわけではない。

この間の追求については土屋・日東寺の論文に詳述してあるので省略し、ここでは臨床像を中心に述べることにする。

発生頻度：わが国におけるはっきりした発生頻度はわからない。しかし、症例の報告が年々増加しているのは、Table 1 に示すとおりである。海外では、Malek ら (1972)⁴⁰⁾は、腎摘除や腎生検がおこなわれ慢性腎盂腎炎の存在を確認された連続3,000例中8例に本症が発見されたという。

年令と性別：中村(1971)²⁹⁾の集めた海外例102例の統計によると、最年少11カ月、最高令82才で、30才以上が多く全体の88%を占め、男女比は1:1.76となっている。Anhalt ら (1971)³⁹⁾の集計でも69例中45例、70%が女性である。わが国においては、われわれの集めた22例によると、最年少15才、最高令81才で、男女比は7:15 (1:2.14) で女性に多く、年令分布はつぎのようである。

0～9才	0例
10～19才	1例
20～29才	6例
30～39才	3例
40～49才	5例
50～59才	4例
60～69才	1例
70～79才	1例
80～才	1例

20才台から50才台に至る症例が全体の82%を占め、海外例に比しやや若年者に多い傾向がみられる。

患側：海外例においては、右腎：左腎=47:38、両側1である²⁹⁾が、本邦でも右腎：左腎=12:10で右腎にやや多い。

症状：側腹部痛あるいは肋骨椎骨角部の疼痛、発熱、体重減少、腫瘍の触知などを主訴ないし主症状とするものが多いが、これらおよびこの他の症状も、閉塞性膿腎あるいは腎膿瘍そのものの症状であって、本症に特異なものがあるわけではない。

発症から手術までの期間：症例によってはかなり長い間無症候の時期があるものと思われるが、いちおう発症から手術を受け診断の確定するまでに、本邦例では1カ月から数年にわたっており、3カ月以上を経過しているものが多い。

尿所見と病巣細菌：定型的な腎膿瘍では尿中に細菌を検出できないのがふつうである。完全に閉塞した膿腎であれば、やはり膀胱尿が正常なこともある。また膀胱尿中の細菌をもって直ちに病巣の細菌とみなすわけにはゆかない。及川ら³¹⁾の表示した海外症例73例とわれわれの蒐集した本邦例22例のなかで、膀胱尿と病巣部細菌の両者を検査し同定しているのは25例であるが、両者とも細菌陰性のものは2例、前者が陰性で後者が陽性のもの9例、前者が陽性で後者の陰性のものはなく、両者とも細菌陽性のものは14例である。この14例中、両者が同一菌種のもの9例、一部菌種を同じくするもの2例、全く異にするもの3例で、病巣と尿流との関係でいろいろな状態がある。細菌の種類は、

Table 1. 腎に発生した xanthogranuloma 本邦例

症例番号	年齢	性別	主症状	患側	尿所見	血中白血球	結石像	腎盂静脈注像	発症から手術まで	術前診断	手術	腎の病態	病巣細菌	経過	備考	報告者(報告年)
1	50	女	発熱・側腹部痛・腫瘍	左	(卅) <i>E. coli</i>	6,800	(-)	(-)	5~6年	結石性または結核性閉塞性膿腎	腎摘	慢性閉塞性膿腎	<i>E. coli</i>	治癒	術後ヒペルネフロームの疑いでCo ⁶⁰ 6回	土屋・日東寺 ^{11~13)} (1962)
2	15	女	発熱・側腹部痛・腫瘍	左	(卅) 鏡検上(-)	10,800	(-)	(-)	1カ月	混合感染を合併せる結核性閉塞性膿腎	腎摘	術前診断に同じ	<i>Strept. anaerobicus</i>	治癒	結核と併発	
3	44	女	発熱・体重減少・側腹部痛	右	(+) <i>E. coli</i>	8,100	(+)	(-)	1~2~3カ月	右尿管結石による化膿性水腎症	腎摘	術前診断に同じ	<i>E. coli</i>	治癒		友吉・ほか ^{14,15)} (1967)
4	49	女	発熱・嘔吐・腎部疼痛	左	(+) 桿菌	9,000	(+)	(-)	約5カ月	左尿管結石	腎摘	尿管結石を伴う閉塞性の腎盂腎炎	緑膿菌	治癒		新島・ほか ^{16,17)} (1967)
5	24	女	尿混濁・疲れ易い	右	(+) (-)	6,400	(+)	(-)	約4カ月	右腎および尿管結石	腎摘	腎、尿管結石を伴う閉塞性腎盂腎炎		治癒		
6	56	男	発熱・排尿痛	右					数年		腎摘?	閉塞性膿腎			全腎杯の腎錐部に発生	
7	81	男	排尿困難・尿管膀胱逆流	左					数年		剖検	膀胱よりの逆流現象の存在			死因は尿毒症、腎盂粘膜下に発生	片村ら ¹⁸⁾ (1968)
8	27	女	左側腹部痛	左					3カ月上		腎摘	機能廃絶腎				田中ら ¹⁹⁾ (1969)
9	49	男	発熱・右側腹部痛	右					約4カ月	右尿管結石による閉塞性膿腎	腎摘	術前診断に同じ	<i>E. coli</i>			小田ら ²⁰⁾ (1969)
10	46	男	排尿痛・頻尿・腹部腫瘍	右	結核菌			(-)	4カ月上	右結核性閉塞性膿腎	腎摘	閉塞性膿腎			結核性の組織変化認めず	中村(武) ^{21,22)} (1969)
11	25	女	発熱・左側腹部痛・体重減少	左	(-) (-)	9,100	(-)	(+)	6カ月	腎腫瘍?腎膿瘍?感染伴う嚢腫?	腎腫摘、脾副腎切	腎カルブンケル	(-)		腎動脈撮影で上半腎影欠除	小田ら ^{23,24)} (1970)
12	26	女	右側腹部痛・発熱	右	(卅) 桿菌	3,500	(+)	(-)	約10カ月		腎摘	結石による閉塞性膿腎	<i>E. coli</i>	治癒	チヌチン結石を伴う	大矢 ^{25,26)} (1970)
13	70	男	左腹部腫瘍・食欲不振	左	(-) (-)					左腎腫瘍	腎摘、結腸も切除	腎膿瘍	(-)			寺田・仁藤 ²⁷⁾ (1971)
14	28	女	全身倦怠	右			(+)		5カ月	右尿管結石合併、右無機能腎	腎摘	尿管結石合併、閉塞性膿腎	(-)			志賀 ²⁸⁾ (1971)
15	39	女	発熱・右側腹部痛	右					2カ月2週間	右閉塞性結核性膿腎	腎摘	術前診断に同じ	(-)			
16	34	女	発熱・右側腹部痛	右	(卅) 桿菌	7,700	(+)	(-)	血尿は約9カ月	右結石性膿腎	腎摘	術前診断に同じ		治癒	黄色調斑点状	中村(章) ²⁹⁾ (1971)
17	35	女	右側腹部痛・発熱	右	(+) <i>E. coli</i>	21,800	(+)	(+)	約1年4カ月	右腎盂腎炎、腎膿瘍	腎摘	腎膿瘍		治癒		及川ら ^{30,31)} (1971)
18	53	女	発熱・腫瘍・右側腹部痛	右	(-) (-)	6,700~7,700	(-)	(+)	50日	腎膿瘍または孤立性腎囊腫兼腎周囲炎	膿瘍掻爬	腎カルブンケル	<i>E. coli</i>	治癒	自験例	豊田・中野 ³²⁾ (1971)
19	41	女	左背部痛・発熱	左	(+) <i>Staph. epid.</i>	11,500	(-)	(+)	2カ月	左腎腫瘍または腎カルブンケル	腎摘	腎周囲膿瘍を合併した腎膿瘍		治癒	腎動脈撮影で腫瘍様像	平石ら ^{33,35)} (1972)
20	57	男	左側腹部痛・発熱	左	(-) (-)	5,700	(-)	(+)	1カ月	左腎膿瘍または腎腫瘍の疑い	腎摘	腎膿瘍	<i>Enterobacter</i>	治癒	著明な貧血、動脈像は非腫瘍的	武田・吉邑 ³⁴⁾ (1972)
21	63	男	発熱・血尿	右	(-) (-)	16,300	(-)	(+)	約1年	右腎膿瘍	腎摘	腎膿瘍	<i>E. coli</i>	治癒		斉藤 ³⁵⁾ (1972)
22	25	女	左側腹部痛・発熱・血尿	左	(+) (-)	5,700	(+)	(-)	約1年	左腎盂腎炎	腎摘	腎盂腎炎		治癒	動脈撮影、レノシンチグラム	北村ら ³⁶⁾ (1973)

海外では *Proteus* が最も多く、Hooper (1962)⁷⁾ の自験例では尿の培養で検出された14例中6例が *Proteus* で、Friedenberg & Spjut (1963)⁹⁾ の報告でも *Proteus* が多い。中村²⁹⁾によると、欧米例における尿または膿中の細菌は *Proteus* が80例中33例 (41%) で、ついで *E. coli* 21例 (26%)、*Staphylococcus* 12例 (15%)、以下 *Pseudomonas*, *A. aerogenes*, *Enterococcus*, *Klebsiella*, *Paracolon*, *Candida* とつづく。しかし、Malek ら (1972)⁴⁰⁾ の自験例に試みた15例の病巣組織による培養では、*E. coli* 6, *Proteus* 4, *Pseudomonas* 2, *Aerobacter* 2, *Staph. aureus* 2, *Strept. faecalis* 1, *Klebsiella* 1 となっている。本邦例でも Table 1 でみられるように、病巣部の細菌は検査した9例中、*E. coli* が6例で圧倒的に多い。結局、xanthogranuloma の発症に適合するような炎症をもたらす毒力の弱い菌ということで、特定の細菌に関係あるわけではない。ただ、往時ほとんど球菌によるとされていた腎膿瘍が、現今では桿菌によって惹起されている症例が増加しつつあることは明白な事実といえる。

白血球増多症：欧米では、Hooper ら (1962)⁷⁾ は自験例7例にこれを認め、もっとも高値の例は21,000であるが、他は15,000以下で、好中球の増多によるものであるという。Friedenberg ら (1963)⁹⁾ の12例では1例 (小児) のみ29,000であるが、他は6,400~16,000である。その他の報告例でも白血球増多は20,000以下がほとんどである。本邦例でも、記載ある14例中、9,000以上の白血球増多は6例で、20,000以上のものは1例に過ぎない。

結石像と静注腎盂造影像：本症と尿路結石とは関係が深く、中村²⁹⁾によると海外例120例の60.8%に結石合併がある。Hooper ら (1962)⁷⁾ の15例では14例が静注腎盂造影上機能喪失腎と判定されており、12例に結石像がみられ、うち8例は尿路閉塞の原因となっている。Noyes & Palubinkas (1969)¹⁰⁾ も、報告された75例の約85%が閉塞性機能喪失腎で、それらの80%に結石像が存在すると述べている。しかし、Hooper らの例にみるような一部腎杯の閉鎖による限局性の腎盂腎炎における場合や腎膿瘍の症例では、当然腎盂像は描出される。本邦例では、記載ある15例中8例に結石像があり、静注腎盂像の描出されているのは腎膿瘍の6例のみである。

腎動脈造影像：近来、本症に腎動脈撮影をおこなったさいの所見が報告されている。たとえば、Becker (1966)⁴¹⁾、Salmon & Koehler (1967)⁴²⁾、Caplan ら (1967)⁴³⁾、Elliot (1968)⁴⁴⁾、Vinik (1969)⁴⁵⁾ などで、

最近ではほとんどの症例報告にその動脈造影像が提示されている。本邦では、小田ら (1970)²⁴⁾ の例、自験例 (1972)³²⁾、白石ら (1972)³³⁾、武田ら (1972)³⁴⁾、北村ら (1973)³⁶⁾ の例にこれを見る。これらの所見を総合してみると、膿腎に併発している場合は動脈の細小化、伸展、疎化、末梢動脈像の欠除などが主変であって本症に特有な所見はない。また、腎膿瘍に併発した場合も、病巣周辺の動脈は伸展変位し、病巣部はほとんど無血管域 (avascular zone) として示されることが多く、病変の程度と部位によってはその辺縁はあるいは不規則にあるいは平滑に描出される。これらの所見も腎膿瘍の動脈造影像に付加さるべき何ものもない。

レノシンチグラム：自験例や北村ら³⁶⁾ の例ではレノシンチグラムをおこなってあるが、病変部が描出されないだけで特異な変化はなかった。Anhalt ら (1971)³⁹⁾ や Malek ら (1972)⁴⁰⁾ も、いわゆる "cold area" を示すとしているのみである。

診 断

腎における xanthogranuloma を術前に診断することは現在のところまず不可能である。治療上は、膿腎あるいは腎膿瘍の診断が確立されればよい。膿腎に発生している例では、多くは機能喪失腎であり、鑑別診断も比較的容易で、腎摘除も適応上当然である。問題となるのは腎膿瘍に発生している場合と腎腫瘍との鑑別である。事実、本邦例でも術前術中に腎腫瘍と判断され、あるいはその疑念を捨てえなかった例はすべて腎膿瘍の症例である。このため、小田ら²⁴⁾ や寺田ら²⁷⁾ の例のように、腎摘除のみならず、脾、膵の一部、副腎、結腸切除など、おそらく不要の侵襲を敢行したと考えられる場合もあり、また腎部分切除や膿瘍の掻爬のみで事足りえた症例もあるであろう。

症状からの鑑別：腎腫瘍においても発熱は10%から25%にみられるかなり多い症状であるし、側腹部痛はさらに頻発する。また、Warren ら (1970)⁴⁶⁾ によると Mayo Clinic における最近400例の clear cell ca. の統計では、尿路についての訴えないものが59%にもおよびこの疾患の症状についての考え方を換えねばならないとしている。したがって症状からも断定的な根拠はえられないことが多い。

動脈造影像による鑑別：腎カルブンケルの動脈造影像については、1959年に土屋・中川⁴⁷⁾ が2例について報告し、病巣部の動脈像の消失、病巣の圧迫による動脈走行の彎曲、病巣に一致して認められる腎影像の凹凸不平の蚕食性造影剤欠損によって術前診断は確立されたとしている。しかし、腎の限局性炎症病巣と腎腫

瘍と孤立性腎嚢腫は動脈撮影像から判別できない場合がある。われわれの例においても動脈撮影によって嚢腫の疑いが生じ、平石ら^{33,50)}の例では点状あるいは不規則な陰影が出現し clear cell ca. の疑いをもったという。Caplan ら (1966)⁴³⁾ は腎の炎症性の space-occupying lesions の場合は毛細血管相から静脈相に移行する前後に“blush”が現われ、腎膿瘍と壊死を伴った腎細胞癌との鑑別をしばしば困難なものにするという。Himmelfarb ら (1972)⁴⁹⁾ によると腎の慢性の炎症、ことに xanthogranulomatous pyelonephritis ではその病変の周辺に動脈撮影で微細な血管の再疎通像がみられるとしている。Meaney (1967)⁴⁹⁾ は、90 例の腎細胞癌と 195 例の腎嚢腫を含む 495 例の腎動脈撮影において 10 例の悪性腫瘍を誤診したが、うち 8 例は腎嚢腫と診断されている。これらはほとんど壊死著明な adenocarcinoma あるいは papillary adenocarcinoma であった。これらの報告者のさまざまな所見は、腎膿瘍の動脈像が非常に多彩であることとともに、腎腫瘍においても壊死の著しい場合は嚢腫や膿瘍と判別がむずかしいことを示している。しかし、血管を主たる間質とする clear cell type のものが壊死のため全面的に avascular area と化してしまうことは比較的にまれなことと考えられるので、鑑別法として腎動脈撮影法は有力な手段であることを失わない。

手術所見による鑑別：Saeed & Fine (1963)⁵¹⁾ は本症と腎細胞癌 (clear cell type) と malacoplakia との鑑別を表示している。その中で、本症が後腹膜腔を巻添えにすることはよくあることだが、それは腎に直接する部に限られ、血管は少なく転移もない。これに反して腎細胞癌では被膜が破られなければ後腹膜腔に進展することはまれで、血管が多く、また転移や腎静脈の腫瘍栓塞がしばしばみられるとしている。

われわれも腫瘤の大きさに比し癒着が著しいのに疑念をもった。

術中において細胞診や組織学的検査をおこなうことは、腫瘍であった場合のことを考えると安易にはおこなえない。細胞診では壊死著明なさいには診断は困難でもあろう。しかし、手術侵襲の大小が患者の命運を左右しかねない場合や、腫瘍としてははなはだしく疑念がもたれるときは、じゅうぶん注意して生検することは許さるべきであらう。

組織学的鑑別：本症は肉眼的にも結核や腫瘍と見分けがたい場合があるが、さらにやっかいなのは clear cell type の腎細胞癌とは組織学的にも誤認され易いことである。Selzer ら (1957)⁶¹⁾ は摘出不能の clear cell ca. の長期生存例の組織を再検討して本症であっ

たことを報じており、本邦初例の土屋・日東寺の例でもやはり clear cell ca. と誤認して放射線療法をおこなっている。

黄色肉芽腫の名のあるゆえんである黄色の部分は脂質を貪食した組織細胞 (foam cell) の集族であって、脂質と glycogen に富む細胞質を有する clear cell ca. とは H-E 染色では、同じく大型の明るい細胞集団として観察され紛らわしいからである。ただ foam cell は clear cell ca. に比すれば核は小型で形状も一様であって繊細な網状の chromatin を有する。一方、clear cell ca. では核が不規則で濃染し、索状、乳頭状、管状などに配列して胞巣構造を示すとされるが、きわめて variation に富む腫瘍ではあり、壊死部においてはある程度の炎症反応もみられることではあるし、鑑別は必ずしも簡単ではない。このようなさいには脂肪染色がおこなわれる。もちろん paraffin 包埋では処理の途中で脂質は溶出してしまうので凍結切片を用いなければならぬ。foam cell では細胞質内におびただしい脂質の顆粒を染出することができるが clear cell ca. では variable であるという⁶²⁾。

さらに鑑別するためには diastase を作用させて PAS 染色をおこない、反応の有無で glycogen の存否を判定する方法がとられている^{63,17)}。clear cell ca. の場合は消失する。

paraffin 包埋の切片でよくおこなわれるのは、銀染色で好銀性線維を比較する方法^{33,52)} である。xanthogranuloma においては好銀性線維は非常に豊富で個々の細胞にまといつくようにして細かな格子線維を構成し、この細胞が間葉性組織に由来するという根拠となっている。clear cell ca. では前者に比して好銀線維は少なく、上皮性組織であるので基底膜と間質にあって癌細胞を小集団とし分断するがごとく存在するのが相異点とされる (Fig. 7)。

治療と予後

本邦でも海外でも、xanthogranuloma を伴った腎盂腎炎や腎膿瘍は、閉塞性膿瘍あるいは腎腫瘍として腎摘除を受ける場合が多く、予後は良好である。しかし、問題となるのは腎膿瘍の場合である。もし腎膿瘍であることが術前または術中に確認された場合は、保存的手術で腎を助けうる可能性はないかということである。通例の腎膿瘍ならば、切除や搔爬のみにとどめ、ドレナージに意を用いれば化学療法の併用で治癒せしめうる。本症を伴っている場合はどうであらうか。

本邦においては、保存的に処理したのはわれわれの

1例のみで、その後の腎盂像や経過からみても再発の傾向はなく治癒したものと考えている。さきの Selzer ら (1957)⁶⁾ の例では開腹し試験切除して閉鎖したが、9年の経過の間、多少の疼痛があっただけだという。Malek ら (1972)⁴⁰⁾ の18例には試験切除や保存的手術に終始したものの5例を含み、うち2例は長期観察ができていて、これらは、いずれも60才からそれぞれ15年および12年後に死亡しているが死因は本症の進展によって起こったものではないようである。Malek らの経験では本症の2/3は腎機能を残存しており、かかるさいは、ことに若年の患者では保存的に処置すべきだとし、病状の程度によって手術適応を決めている。すなわち、腎に限局するものを Stage I, Nephric とし、健全な実質が充分残っているならば局所的な切除とドレナージでよい。腎周囲に病変が及んでいるが Gerota の筋膜内にとどまっているものを Stage II, Nephric and Perinephric とし、多くは腎摘除を要するが局所的な切除でよい場合もある。さらに病変が腎周辺あるいは後腹膜腔へと進展しているものを Stage III, Nephric, Perinephric and Parane-phric とし、腎を含めたこれら病変の全摘除を適応とするが、摘除不能の腫瘍として試験切除にとどめても長年月別状なく過ごした例があるとしている。妥当な指針と考えるので紹介しておく。

む す び

腎カルブンケルに発生していた xanthogranuloma の1例を報告した。腎に発生した本症は、現在までに本邦では22例を数え、なお報告例は急激に増加している。これらの症例の所見を土台に、海外例を参照しながら本症の臨床像について述べた。治療は症例によって必ずしも全摘を要さないが、保存的手術にとどめたのは、本邦ではわれわれの例がはじめてである。なお、本症を xanthogranulomatous pyelonephritis の名のもとに一括する傾向にあるが、腎盂腎炎と腎膿瘍とは発生機転を異にするので賛同しがたい。

筆をおくにあたってご教示をえた都立広尾病院検査科長江波戸俊弥博士に深く感謝の意を表する。

文 献

- 1) Schlagenhauser, F.: Frankfurt Z. Path., **19**: 139, 1916.
- 2) Österlind, S.: Acta Chir. Scandinav., **90**: 369, 1944.
- 3) Barrie, H. J.: Brit. J. Surg., **36**: 316, 1949.
- 4) Mack, F. G. and Mador, M. L.: J. Urol., **67**:

- 258, 1952.
- 5) Ghosh, H.: Am. J. Clin. Path., **25**: 1043, 1955.
- 6) Selzer, D. W., Dahlin, D. C. and DeWeerd, J. H.: Surgery, **42**: 874, 1957.
- 7) Hooper, R. G., Kempson, R. L. and Schlegel, J. U.: J. Urol., **88**: 585, 1962.
- 8) Saeed, S. M. and Fine, G.: Am. J. Clin. Path., **39**: 616, 1963.
- 9) Friedenberg, M. J. and Spjut, H. J.: Am. J. Roentgenol., **90**: 97, 1963.
- 10) Noyes, W. E. and Palubinskas, A. J.: J. Urol., **101**: 132, 1969.
- 11) 土屋・日東寺: 日泌尿会誌, **53**: 426, 1962.
- 12) 土屋・日東寺: 日泌尿会誌, **53**: 429, 1962.
- 13) 土屋・日東寺: 日泌尿会誌, **58**: 110, 1967.
- 14) 友吉・上山・山下・岡部: 日泌尿会誌, **58**: 886, 1967.
- 15) 友吉・上山: 泌尿紀要, **13**: 30, 1967.
- 16) 新島・阿曾・仁藤・加納: 日泌尿会誌, **58**: 760, 1967.
- 17) 新島・阿曾・寺脇・仁藤: 日泌尿会誌, **58**: 1160, 1967.
- 18) 片村・新井・小松・福山: 日泌尿会誌, **59**: 644, 1968.
- 19) 田中・小坂・山本: 日泌尿会誌, **60**: 261, 1969.
- 20) 小田・藤村・大江: 日泌尿会誌, **60**: 349, 1969.
- 21) 中村(武): 日泌尿会誌, **60**: 483, 1969.
- 22) 中村(武): 日赤医学, **23**: 39, 1970.
- 23) 小田・井上: 日泌尿会誌, **61**: 211, 1970.
- 24) 小田・井上・大江: 泌尿紀要, **16**: 211, 1970.
- 25) 大矢: 日泌尿会誌, **61**: 1024, 1970.
- 26) 大矢: 日泌尿会誌, **61**: 717, 1970.
- 27) 寺田・仁藤: 日泌尿会誌, **62**: 99, 1971.
- 28) 志賀: 日泌尿会誌, **62**: 412, 1971.
- 29) 中村(章): 臨泌, **25**: 297, 1971.
- 30) 及川・伊藤・管井: 日腎誌, **13**: 535, 1971.
- 31) 及川・伊藤・管井: 最新医学, **27**: 397, 1972.
- 32) 豊田・中野: 日泌尿会誌, **63**: 237, 1972.
- 33) 平石・津曲・兵頭: 第12回日泌尿会四国地方会における報告 (1972.6.25).
- 34) 武田・吉邑: 第342回日泌尿学会東京地方会における報告 (1972.9.21).
- 35) 齊藤: 同上
- 36) 北村・片山・三橋: 第345回日本泌尿学会東京地方会における報告 (1973.1.25).
- 37) 高宮・中村・志賀・高野: 新潟医学誌, **85**: 473,

- 1971.
- 38) 片村：関西電力病院医学雑誌，**2**：120，1970.
- 39) Anhalt, M. A., Cawood, C. D. and Scott, R., Jr.: *J. Urol.*, **105**: 10, 1971.
- 40) Malek, R. S., Greene, L. F., DeWeerd, J. H. and Farrow, G. M.: *Brit. J. Urol.*, **44**: 296, 1972.
- 41) Becker, J. A.: *Acta Radiol. [Diag]*, **4**: 139, 1966.
- 42) Salmon, R. B. and Koehler, P. R.: *Radiology*, **88**: 9, 1967.
- 43) Caplan, L. H., Sieglman, S. S. and Bosniak, M. A.: *Radiology*, **88**: 14, 1967.
- 44) Elliott, C.B., Path, F.C., Johnson, H. W. and Balfour, J. A.: *Brit. J. Urol.*, **40**: 548, 1968.
- 45) Vinik, M., Freed, T.A., Smellie, W.A.B. and Weidner, W.: *Radiology*, **92**: 537, 1969.
- 46) Warren, M. M., Kelalis, P.P. and Utz, D. C.: *J. Urol.*, **104**: 376, 1970.
- 47) 土屋・中川：臨床放射線，**2**：652，1957.
- 48) Himmelfarb, E. H., Rabinowitz, J. G., Kinkhabwala, M. N. and Becker, J. A.: *J. Urol.*, **108**: 846, 1972.
- 49) Meaney, T. F.: *Radiology*, **93**: 361, 1967.
- 50) 平石・津曲・兵頭・重松：西日泌尿，**35**：47，1973.

(1973年3月19日受付)