〔泌尿紀要20巻1号
1974年1月〕

嚥下魚骨による膀胱周囲膿瘍の1例

京都大学医学部泌尿器科学教室（主任：吉田　修教授）
伊　東　三　喜　雄
友　吉　唯　夫

PERIVESICAL ABSCESS CAUSED BY A FISH BONE MIGRATED FROM THE INTESTINAL TRACT: REPORT OF A CASE

Mikio ITOH and Tadao TOMOYOSHI

From the Department of Urology, Faculty of Medicine, Kyoto University
(Chairman: Prof. O. Yoshida, M. D.)

A 58-year-old house wife was seen with the lower abdominal pain, frequent urination and feeling of residual urine. Cystoscopy revealed a ring-form protrusion at the dome of the bladder associated with hyperemia of the covering mucosa. Laparotomy disclosed an inflammatory mass attached to the terminal ileum and to the bladder. On dissection of the abscess, a fish bone was found.

All the abscess wall was removed together with a part of the bladder. Serosa of the ileum where the fish bone migrated outside was closed with a few interrupted sutures. No resection of the intestine was needed.

The patient recovered uneventfully. Histological findings of the removed specimen were compatible with non-specific granuloma.

はじめに

日常魚骨を誤嚥することはしばしばあることであり，たとえ消化管にはいったとしても消化されるかあるいは糞便とともに自然に排泄されるのがふつうで，一般には安全と考えられている．しかし魚骨は嚥下しないよう注意しているのがわれわれの食生活上の常識であり，また実際に嚥下したあとの心理的不安は避けられないものである．歌人の土屋文明は“青南集”のなかに“鯵の骨”と題する2首に，このような場合の心のうごきをみごとにうたっている．

気をつけていたのに鯵のあぎとの骨のんでしまいぬ神経にぶりぬ

魚の骨胃をさすこともあるまじと人には言わず宵早く寝る

このような不安が現実の問題となったのがここに報告する症例である．すなわち，誤嚥魚骨が腸管を穿孔して膀胱周囲膿瘍を形成し，膀胱壁にまで波及していたため膀胱腫瘍を疑わしめた診断上興味ある症例を経験したので報告するとともに若干の考察をおこなった．

症　　例

患者：58歳，女子，主婦．

初診：1972年4月28日．

家族歴：夫，肺結核．

既往歴：左足関節捻挫（57歳），手術歴なし．

主訴：下腹部痛，頻尿，残尿感．

現病歴：1972年3月中旬，下腹部痛をきたし某医を受診し鎮痛剤の投与を受け一時軽快したが，約1週間後ふたたび下腹部痛があり 38.5°C 前後の発熱を伴った．4月中ごろより頻尿，残尿感に気づくとともに下腹部の膨満感および腫瘤を感ずるようになった．この間内科および婦人科を受診し抗生物質の投与を受けた．婦人科医に膀胱疾患を疑われ当科を受診した．なお発熱が約3週間続いたため食欲減退し約 5 kg の体

重減少をきたしたが，当科入院（1972年5月10日）数日前より解熱し腫瘤が小さくなった感じがするとともに食欲も改善された．

入院時現症：体格中等度，栄養やや不良，胸部は打聴診上異常を認めない．腹部は，平坦で肝，脾触知せず，右腎は3横指，左腎は2横指触知しえた．下腹部に正中線上に手拳大，表面平滑弾性硬，皮膚との癒着なくやや可動性のある腫瘤をみとめた．

入院時諸検査成績

血液所見：Ht 35.0%，Hb 11.6 g/dl，RBC 409×10^4，WBC 6,500，血小板数 32.0×10^4，赤沈 1時間値 30 mm 2時間値 65 mm，出血時間 5分，凝固時間8分，プロトロンビン時間15.7秒，梅毒血清反応陰性．

血液生化学的検査：血清総蛋白 6.7 g/dl，アルブミン 4.1 g/dl，血清ビリルビン値 0.2 mg/dl，LDH 115 mU/ml，GOT 53 mU/ml，コレステロール 207 mg/dl，BUN 14.5 mg/dl，Ca 4.6 mEq/L，血清 P 4.3 mg/dl，血糖値 90 mg/dl，尿酸 2.8 mg/dl．

PSP：15分30%，30分48%，60分63%，120分71%．

尿所見：淡黄色混濁認めず，蛋白（−），糖（−），沈渣にて赤血球認めず，白血球3～4/400X，尿中細菌は一般細菌，結核菌とも陰性．

パパニコロウ細胞診：Class I.

胸部X線および ECG 所見：異常なし．

膀胱鏡検査所見：膀胱後壁より頂部にかけて ring 状の隆起があり，同部の粘膜に軽度の発赤を認めた (Fig. 1).

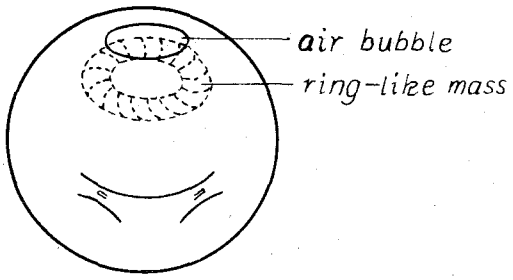

Fig. 1. Cystoscopic view.

DIVP：右腎に軽度下垂を認めるが腎盂・尿管・膀胱像異常なし (Fig. 2).

膀胱重複造影：陰影欠損を認めず，膀胱壁は対称的伸展を示す (Fig. 3).

消化管X線検査：胃腸透視にて胃下垂，胃炎を認めるも悪性疾患を疑わせる所見なく，注腸透視にても下腹部の腫瘤による圧排像を認めず．

子宮卵管造影：下腹部腫瘤は子宮および卵管と関係なく子宮卵管像はとくに異常なし．

以上の諸検査結果および腫瘤が縮小し頻尿や残尿感などの自覚症状が消失したことなどより膀胱周囲膿瘍を，また腫瘤が正中線上にあったことなどから尿膜管膿瘍を考えたが尿膜管腫瘍，間質性膀胱腫瘍なども否定できず，1972年6月2日手術を施行した．

手術所見 (Fig. 4)：下腹部正中切開にて膀胱前面に達すると，腫瘤は膀胱後壁より腹膜を越えて腹腔内におよんでいた．腹膜を開くと腫瘤は癒着する大網および周囲腸管につつまれていた．その癒着を剥離していくと，最も癒着の高度であった回腸との癒着部位より灰白色針状の骨片らしきものが穿通していた．また，腫瘤の下方は膀胱壁に完全に癒着していたため一部膀胱壁を含めて腫瘤を摘出した．異物の穿通部の回腸漿膜欠損は2～3針の縫合をおこなうにとどめ手術を終えた．

摘出標本：大きさ 3.5×5×3 cm の不正卵円形組織塊で，割面は淡黄色ないし褐色調でかなり硬く，なかば瘢痕化した炎症性肉芽腫であり，膀胱壁筋層にまでおよんでいた (Fig. 5).

組織学的所見：多数の白血球浸潤をみる非特異的化膿性炎症性肉芽腫であり，形質細胞，異物巨細胞を散見した (Fig. 6, 7).

魚骨片標本：Fig. 6 に回腸壁と腫瘤を穿通していた針状の異物を示す．長さ 2.1 cm，白色半透明で両端がとがっていた．京大農学部水産学教室池田静徳教授ならびに岩井保教授による鑑定の結果，アジ，サバ，スズキ類の脊椎骨神経棘であると判明した．

患者は腹部手術歴，外傷などなく，経尿道的異物挿入をおこなうような精神的，性的異常も認められないため，誤って嚥下した魚骨片が腸管を穿孔し膀胱周囲膿瘍を形成，これにより膀胱症状をひき起こしていたものと診断した．術後経過は良好であり，術後12日目に全治退院した．

考　　察

嚥下による胃腸管内異物についての報告は実に多数みられ異物の種類も非常に種々雑多である[1~3]．わが国においては魚類を多く食べるという食生活の関係上魚骨が胃腸管内異物となる頻度が多く，桝岡[1]によると胃腸管内異物258例中魚骨は48例で第1位である．小さな魚骨片なら消化されるであろうし，たとえ魚骨が腸管壁にささったとしてもその部の粘膜筋層に防御機構があり，ついで送られてきた内容物に押されて抜け落ち自然に排泄されるのが普通で一般には胃腸管を穿孔することはないとされている．しかし魚骨が胃腸管を穿孔した例は文献上多く，桝岡[1]は29例，加藤[4]

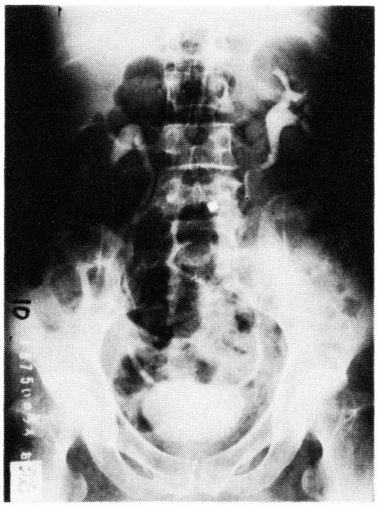

Fig. 2. Normal DIVP.

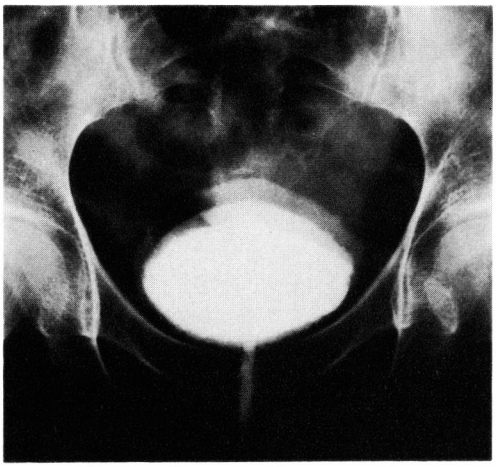

Fig. 3. Normal polycystography.

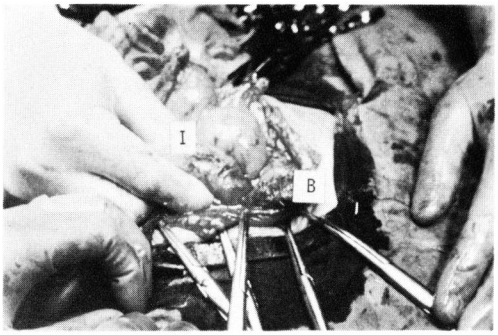

Fig. 4. Operative findings. Adhesion between the ileum (I) and a perivesical inflammatory mass (B).

Fig. 5. Resected specimen. Arrow shows the fish bone.

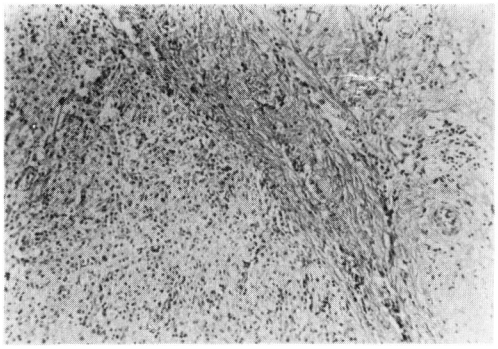

Fig. 6. Histological view of non-specific granulomatous inflammation. (×100)

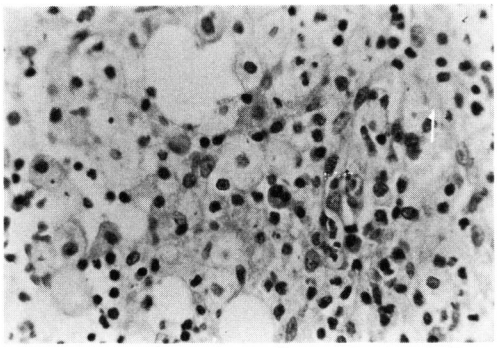

Fig. 7. High power view of granuloma. Infiltration of neutrophils, plasma cells and histiocytes are seen. Foreign body giant cells are also found.

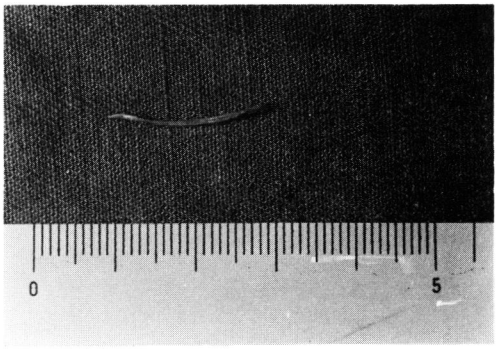

Fig. 8.　Fish bone.

は14例，本松[5]は54例，笠原[6]は57例，大倉[2]は34例を本邦文献より蒐集し報告している．また，石橋[3]によると集めえた嚥下穿孔異物78例中魚骨によるものが34例（44%）と断然多いと報告している．著者も1960年以後の本邦文献より12例の嚥下魚骨胃腸管穿孔例を集めえた（Table 1）．

Table 1.　嚥下魚骨の胃腸管穿孔例（本邦文献より）

1940	桝　岡	29　例
1956	本　松	54　例
1958	笠　原	57　例
1959	大　倉	34　例

1960年以後

	報告者	患　者	腫瘤存在部位
1）1960	弓　削	59　F	膀胱周囲
2）1961	松　田	50　F	下行結腸
3）〃	村　瀬	75　F	横行結腸
4）1962	根　本	—	直　腸
5）1963	矢毛石	—	小　腸（?）
6）1964	古　賀	64　M	回　腸
7）1965	七　川	50　F	回盲部
8）1966	横　山	—	腹部腫瘤（部位不明）
9）〃	磯　部	—	上行結腸
10）〃	村　瀬	64　F	直　腸
11）〃	岩　田	35　F	回　腸
12）1969	森　田	58　M	膀胱周囲
13）1972	自験例	58　F	回腸→膀胱壁

魚骨の胃腸管穿孔部位にかんしては桝岡[1]，本松[5]，石橋[3]らによると結腸および直腸と回盲部に多い．結腸および直腸は，腸管が固定されていることと内容物の停滞時間が長く細菌が多いこと，また回腸末端付近にては生理的狭窄があり蠕動がさかんであることに関係があると考えられる．魚骨の穿孔部位不明がいずれの報告にも多く，石橋[3]によると14例(38.9%)もあり

Table 2.　嚥下魚骨による膀胱周囲膿瘍例（本邦文献より）

	報告者	患　者
1）1928	吉　田	M　53
2）1958	笠　原	M　59
3）1960	弓　削	F　59
4）1968	森　田	M　58
5）1972	自験例	F　58

魚骨胃腸管穿孔の特徴と考えられる．自験例は明らかに回腸からの穿孔であり，手術時に魚骨の半分は回腸壁に突きささった状態で，これを中心とした炎症性膿瘍が膀胱壁にまで波及していたものである．胃腸管を穿孔して腸管の外に出た異物が腹腔内を移動することはじゅうぶんありうることで腫瘤の存在部位がかならずしも穿孔部位とはかぎらないし，腹腔外に出て腹壁膿瘍を形成あるいは他の臓器たとえば腎・尿管・膀胱などに侵入することもありうる[19,20]．本松[5]によると魚骨による54例中腫瘤の存在が腹腔内にあったもの23例，腹壁におよぶもの18例，直腸を障害するもの13例である．自験例を含め著者が集めえた13例についてみると腹腔内7例，腹壁におよぶもの1例，膀胱に波及したもの3例，直腸周囲2例となっている．魚骨穿孔例にかんする限り腹腔以外の他の臓器にまで波及した症例は少なく，自験例にみられた膀胱への波及例はまれなものである．著者が調べた限りでは単に腫瘤が膀胱，精索と癒着していたという吉田[21]の報告に始まり，笠原[6]は魚骨の一部が膀胱壁に刺入していた膀胱壁肉芽腫を，弓削[7]，森田[18]は魚骨による膀胱周囲膿瘍として各1例を報告しているにすぎず，自験例は5例目にあたる．この5例は男性3例，女性2例でいずれも50才以上の比較的高令者であった．これは歯が弱ってきていたり，入れ歯などのためじゅうぶんな咀嚼ができないことによるものと推察される．魚骨を核とした膿瘍が膀胱にまで波及したことについては穿孔部位が膀胱と接近した直腸および回盲部に多いことおよび膀胱が腹部臓器の下方にあるという解剖学的位置関係によるものと考えられる．また腹腔内遺残異物や他の嚥下異物が膀胱に侵入し膀胱異物となり排泄される例がみられること[22~28]から推察すると少し飛躍的ではあるが，膀胱という臓器が異物の排出の経路としての役割をもはたしうるのではないかと思われる．これは婦人科的骨盤内手術後に絹糸などの異物が膀胱内に出てくることからもいえるであろう．

嚥下異物の胃腸管穿孔機構について考えてみよう．嚥下異物の穿孔の条件として腸管に器質的変化のある

場合でしかも異物が腸管直径より大で一端が比較的鋭利である場合に穿孔の危険性があり[3]，これに加えて魚骨の場合には消化管内で消化されるか否かが問題である．大倉[2]，石橋[3]らはイヌを用いて骨消化実験をおこない糞便中の骨消化程度と胃液酸度とは相関関係にあることを証明し，胃液が低酸または無酸の場合は嚥下された骨が消化されずに腸管へ移行し，これに腸管側の穿孔条件（癒着，狭窄など）が加われば穿孔の危険性があるとしている．

自験例にみられたような膿瘍が，たんに魚骨片のみによってひきおこされたものではなく，腸管壁に刺入して迷出するさいに腸管内容を付着しており，また，穿通個所よりある程度の腸管内容物漏出があるので，異物の大きさからすると不釣合に広範囲の膿瘍形成がみられたものと考えている．

症状は他の種々の原因でおこる膀胱周囲炎，膀胱周囲膿瘍[29~31]と同じく，頻尿，排尿痛などの膀胱症状，発熱，下腹部の腫瘤感を訴えている．膀胱鏡所見は著者の症例のごとく膀胱粘膜の限局性の発赤，腫脹しかみとめない程度から膿瘍の自潰による膿排出をみとめるものや，腫瘤が乳頭状で表面膿苔に覆われ，あたかも悪性腫瘍の所見を呈するものまである[6]．したがってレントゲンにて魚骨が写らないかぎり術前診断は困難であり，ほとんどの症例が膀胱の悪性腫瘍を疑われて手術を受け魚骨の発見により診断されている．治療は腫瘤の摘出であり膀胱壁に波及しているものは膀胱壁を含めた摘出にて治癒し予後は良好である．誤嚥魚骨の胃腸管穿孔例の多くは原因不明の腹壁膿瘍や腹腔内腫瘤などの診断のもとに手術を受けているが，本症例のごとく膀胱症状を訴え膀胱腫瘍が疑われた特異な症例もあることを報告した．

結　　語

58歳女子．誤嚥魚骨が回腸を穿孔して膀胱壁に刺入し，膀胱周囲膿瘍を形成し頻尿，残尿感など膀胱症状をきたした症例を経験した．膀胱部分切除により完全に治癒せしめることができた．

吉田　修教授のご校閲に感謝する．また，京都大学農学部水産学教室の岩井　保教授ならびに池田静徳教授の魚骨片鑑定と，懇切なるご教示にたいしお礼申しあげる．

本論文の要旨は1972年7月15日，高槻市でおこなわれた第60回日本泌尿器科学会関西地方会において発表した．

参　考　文　献

1) 桝岡　智：海軍軍医会誌，**29**：423，1940.
2) 大倉正二郎：外科，**21**：1141，1959.
3) 石橋新太郎：日外誌，**62**：489，1961.
4) 加藤哲男：臨床と研究，**30**：463，1953.
5) 本松研一：外科の領域，**4**：599，1956.
6) 笠原敬二：臨床皮泌，**12**：607，1958.
7) 弓削順三：日泌尿会誌，**51**：115，1960.
8) 松田三和：臨床消化器，**9**：449，1961.
9) 村瀬恭一：日外宝函，**30**：657，1961.
10) 根本泰昌：東京慈恵医大雑誌，**76**：2803，1962.
11) 矢毛石陽三：四国医学雑誌，**19**：97，1963.
12) 古賀成昌：外科，**26**：470，1964.
13) 七川　清：熊本医学会雑誌，**39**：973，1965.
14) 横山泰久：日外誌，**67**：428，1966.
15) 磯部吉郎：日外誌，**67**：428，1966.
16) 村瀬恭一：日外誌，**67**：429，1966.
17) 岩田善十郎：日外誌，**67**：428，1966.
18) 森田一喜郎：西日泌尿，**31**：764，1969.
19) Gondos, B.: J. Urol., **73**: 35, 1955.
20) Yue, K. P. et al.: J. Urol., **98**: 172, 1967.
21) 吉田精一：日外会誌，**29**：968，1928.
22) 本間富之助：皮と泌，**1**：1，1933.
23) 志賀　亮：臨床の日本，**4**：644，1936.
24) 朝倉文三：日泌尿会誌，**3**：88，1914.
25) 八田栄造・ほか：日泌尿会誌，**51**：1308，1960.
26) 三浦　高・ほか：日泌尿会誌，**51**：1308，1960.
27) Herbst, R. H. et al.: J. A. M. A., **106**: 2125, 1936.
28) Baron, S. et al.: J. Urol., **58**: 112, 1947.
29) 百瀬剛一・ほか：泌尿紀要，**3**：413，1957.
30) 岡　直友・ほか：治療，**46**：78，1964.
31) 堀内誠三・ほか：臨床皮泌，**19**：821，1965.

（1973年9月25日受付）