泌尿紀要20巻1号
1974年1月

シンチカメラによる研究

"^{197}Hg-クロルメロドリンによる腎シンチグラフィーの検討"

天理よろず相談所病院泌尿器科
豊田尚武
後藤薫

INVESTIGATION OF KIDNEY SCINTIGRAPHY USING ^{197}Hg-CHLORMERODRIN

Naotake TOYODA and Kaoru GOTOH

From the Department of Urology, Tenri Hospital
(Chief: Dr. K. Gotoh, M. D.)

The ^{203}Hg-labelled Chlormerodrin has been mainly used for kidney scintigraphy. However, ^{197}Hg-labelled Chlormerodrin has the possibilities of repeated examinations and application to pediatrics because ^{197}Hg has shorter half-life and less radiation exposure to patients than ^{203}Hg. Here fundamental and clinical investigation on ^{197}Hg-Chlormerodrin for kidney scanning agent was performed with an idea that this scanning agent will be widely used in place of ^{203}Hg-Chlormerodrin in the near future.

Total 20 cases were examined using ^{197}Hg-Chlormerodrin and these results were compared with those of ^{203}Hg-Chlormerodrin. There were some differences in conditions of taking the scintigrams, but no differences on obtained scintigrams were recognized. The most suitable time period for taking the scintigrams with ^{197}Hg-Chlormerodrin was 3 to 24 hours after the intravenous administration. The remaining radioactivity of ^{197}Hg-Chlormerodrin in kidney 10 days after the intravenous administration was not observed because of its short physical half-life of 2.7 days and excretion in urine. The radioactivities of ^{197}Hg-Chlormerodrin in the urine decreased as 100 : 10 : 1 = in the first 24 hours : the second 24 hrs. : the third 24 hrs. No radioactivity was recognized after the third day.

はじめに

現在では腎シンチグラフィーには ^{203}Hg-クロルメロドリンが主流であるが，半減期や被曝線量の点から，反復検査や小児への応用も可能な核種として，^{197}Hg で標識したクロルメロドリンの使用が推奨されるべきと考え，その基礎的，臨床的検討を試みた．

使用した薬剤は第一ラジオアイソトープ研究所の ^{197}Hg-クロルメロドリンであり，シンチカメラは Nuclear Chicago 社製の PHO/GAMMA III 型を使用した．

検査対象症例

Table 1 のごとく20症例に試用した．

検査の方法および結果

A. ^{197}Hg-クロルメロドリンによる腎シンチフォト撮影の最適時間の検討（第1，2群）

第1群

16症例に対して ^{197}Hg-クロルメロドリンを 150 μCi 静注し，1時間後，24時間後，48時間後にシンチカメラにてポラロイド写真を撮影した．この16症例について比較検討したところ，今までの ^{203}Hg-クロルメロ

Table 1. 症　　例

症　例	年令・性別	診　断　名	使用量	測定時間	カウント/秒	診断有効度
1) FS	55 F	右腎結石 右尿管結石	150 μCi	60min	30k/145	◎
2) YK	67 M	左腎盂腫瘍	150	60	30k/165	○
3) TY	50 F	右腎結石	150	60	30k/175	○
4) HN	52 M	正常	150	60	30k/132.2	○
5) SA	23 F	右腎結石	150	60	30k/102.3	◎
6) YH	51 F	右腎結石	150	60	40k/186	○
7) HK	40 M	正常	150	60	40k/110	○
8) HF	55 F	右重複腎盂	150	60	30k/415	○
9) MN	4 F	右腎嚢胞	100	30	20k/ 81.4	◎
10) OT	70 F	右腎腫瘍	150	60		◎
11) KI	72 M	右，左尿管結石	150	60		○
12) TK	75 F	左腎盂腫瘍	150	30	20k/109.4	○
13) KO	67 M	正常	150	60	30k/440.9	○
14) YT	67 F	両腎結石	150	60	30k/147.4	◎
15) SM	72 M	腎結核	150	60	30k/126.3	○
16) YF	62 M	腎腫瘍の疑い	150	60	30k/109.5	◎
17) HO	46 F	水腎症 神経因性膀胱	100	60	25k/272.9	◎
18) KF	29 F	腎嚢胞の疑い	150	60	30k/153.0	◎
19) HS	17 F	右水腎症	150	60		◎
20) ST	66 F	脾腫瘍	200	60	40k/ 74.5	○

◎：とくに有効　○：有効

ドリンの場合には，静注1時間後に撮影した Photo. 1a でじゅうぶん診断に利用できたが，^{197}Hg-クロルメロドリンでは像が不鮮明なもの (Photo. 1b) がみられた．そしてこの1時間後のものよりも48時間後の像 (Photo. 1c) がより鮮明であった．そこで，注射後の写真撮影最適時間条件を求めるために第2群の撮影をおこなった (Photo. 1a～c は同一の症例である．以下同じ数字は同じ症例をしめす)．

第2群

^{197}Hg-クロルメロドリン 150 μCi 注射後，30分，1時間，2時間，3時間，4時間後に撮影した．くわしくは，30分後に2～3万カウントになったところで撮影を終了し，これに要した時間 (109.4 sec) と同一の撮影時間で1，2，3，4時間後に撮影し，そのときのカウントの変動をみた．その結果，時間ごとに上昇し，3～4時間に鮮明な写真が撮影できた．ルーチンに写真を撮影するには静注後3時間以後がよいと考える (Photo. 2a～e 参照)．

B．腎シンチフォト像の減衰について

第3群

第1群のうち5例について注射後7～10日後まで毎日1回撮影して，腎シンチフォトとしての像が消えていくのを観察した．注射後1時間後に3万カウントになるまでの時間を記録し (Photo. 3a)，これと同じ撮影時間で，24，48時間，3日～10日後に毎日撮影した時のカウント数をグラフにすると，Fig. 1 のごとく10日後には1,500カウントとなり，このときの像は Photo. 3b のごとく腎シンチとしての像はみられなくなっている．他の4例も同様，10日後には腎シンチフォトとしてとらえることができなかった．

C．尿中の排泄について

^{197}Hg-クロルメロドリンの尿中への排泄を2症例について調べた．

症例1．右尿管切石術術後8日目，PSP 2時間値が79%の患者である．すべての尿を24時間ごとに3日間にわたり貯え，^{197}Hg-クロルメロドリンの尿中排泄量を体外計測したところ，初めの24時間のものは6.1万カウント，つぎの24時間のものは6,000カウント，3日目のものは609カウントであり(3日後にまとめて計測した)，3日目のものはバックグラウンド約600カウントと同じで有意差がみられず，このことから3日以後の尿中排泄はこの場合ほとんどなかったと考えられる．

症例2．体内計測の症例として4才女児に 100 μCi 静注し，4時間後のシンチフォトでは，膀胱部へも

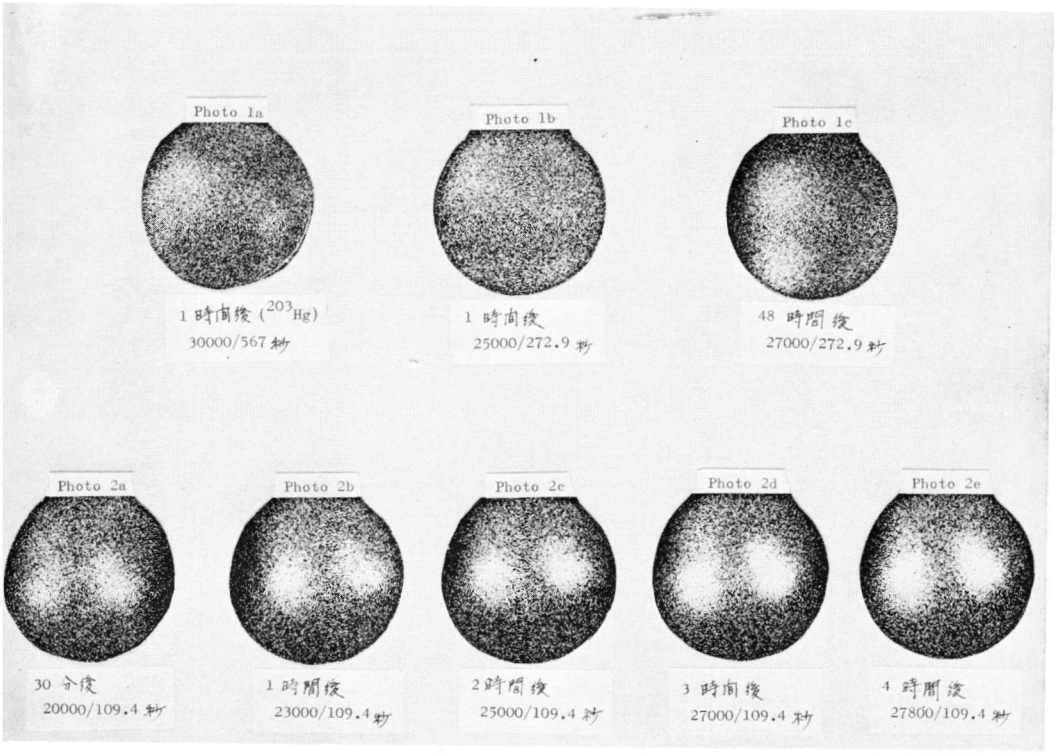
Photo 1a
1 時間後 (^{203}Hg)
30000/567 秒
Photo 1b
1 時間後
25000/272.9 秒
Photo 1c
48 時間後
27000/272.9 秒
Photo 2a
30 分後
20000/109.4 秒
Photo 2b
1 時間後
23000/109.4 秒
Photo 2c
2 時間後
25000/109.4 秒
Photo 2d
3 時間後
27000/109.4 秒
Photo 2e
4 時間後
27800/109.4 秒

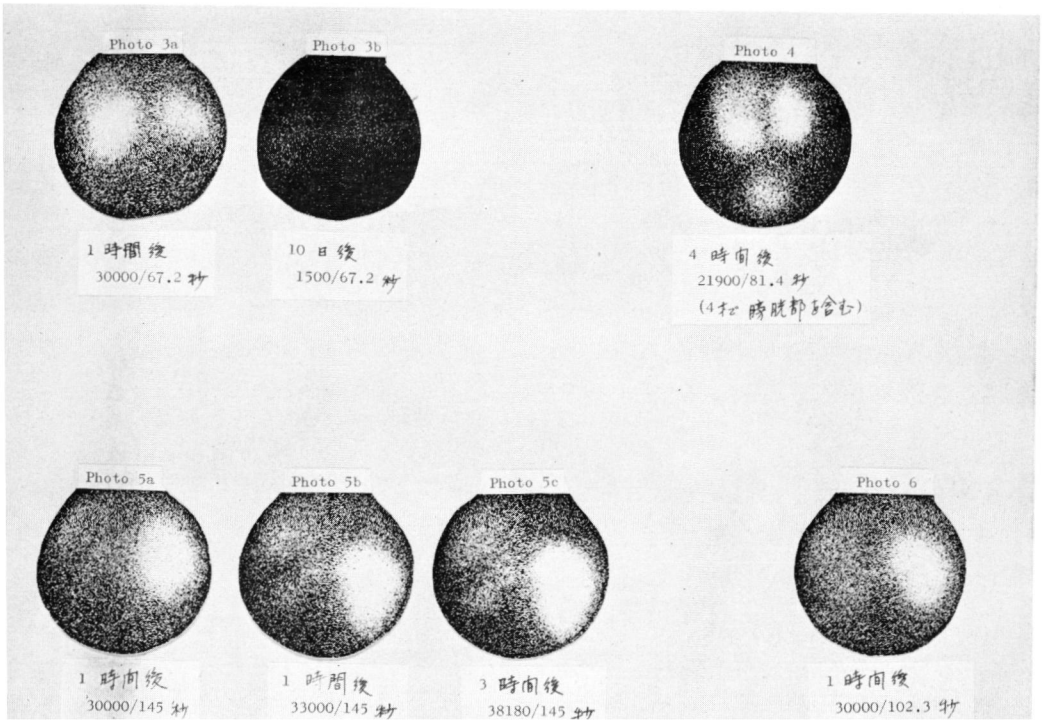
Photo 3a
1 時間後
30000/67.2 秒
Photo 3b
10 日後
1500/67.2 秒
Photo 4
4 時間後
21900/81.4 秒
(4 ヵ月 膀胱部 結石)
Photo 5a
1 時間後
30000/145 秒
Photo 5b
1 時間後
33000/145 秒
Photo 5c
3 時間後
38180/145 秒
Photo 6
1 時間後
30000/102.3 秒

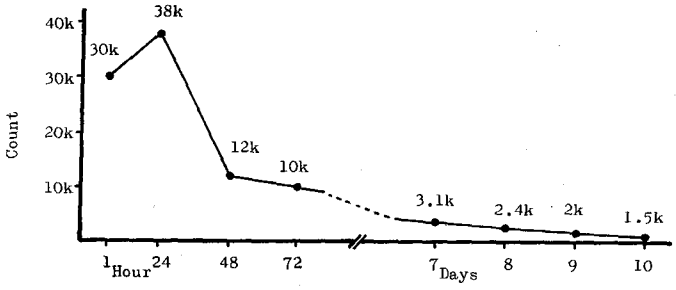

Fig. 1. Time after the administration of ^{197}Hg-Chlormerodrin.

Photo. 4 のごとく膀胱シンチフォトとして利用できる量を排泄していた.

D. 診断（手術への情報）

症例イ. 右腎結石＋右尿管結石（右腎盂いっぱいに成長したサンゴ樹状結石と膀胱近位尿管の大豆大結石1コ). 術前の, ^{197}Hg-クロルメロドリン 150 μCi 静注1時間後の腎シンチ (Photo. 5a) では, 右腎にはほとんど uptake がみられない. 右尿管切石術施行10日後に 150 μCi を静注した腎シンチフォトの, 30分, 1時間後 (Photo. 5b) のものでは術前5aのものと大差なく, 右腎には uptake がわずかで像がはっきりしないが, 3時間後の Photo. 5c では上, 下極に uptake がみられた. このため腎を保存する手術をおこなった.

症例ロ. 右腎盂結石による水腎症

X線 (DIP) ではうつらず腎を保存する手術は無理と考えられたが, Photo. 6 のごとく右は機能低下しながらも uptake がわずかにあり, 腎摘出せずに結石だけ摘出したところ, 6カ月後には全く正常腎の状態にまで機能, 形態ともに改善した.

症例ハ. 神経因性膀胱による両水腎症

X線 (DIP) では両腎ともほとんど無機能腎のごとくみられたが, ^{197}Hg では, 48時間後の撮影 (Photo. 1c) で右腎機能のほうがまだ保存されており, 尿路変向などの手術を右腎についておこなえばよいことを示している.

症例ニ. 右腎嚢胞

^{197}Hg (Photo. 4) にて右腎上極部に uptake の少ない部分があり, 手術して孤立性腎嚢胞を摘出した.

考　　察

われわれは1968年以来, 排泄性腎盂撮影に異常を認める症例に対し放射性ヨウ化馬尿酸ナトリウムによるシンチフォトをルーチンな検査としておこない, 腎疾患を疑うときは, ^{203}Hg-クロルメロドリンと ^{99m}Tc によるシンチフォトを撮影して, 腎腫瘍, 腎嚢胞などを鑑別する研究をおこなっているが, 小児の場合や, ^{67}Ga-citrate などを使用する場合に, ^{203}Hg を使用することが不都合な場合が多く ^{197}Hg-クロルメロドリンをときに使用することがあったが, 今回, 第一ラジオアイソトープ研究所の協力でまとめて使用する機会を得て, 種々の基礎的な研究を実施した.

^{197}Hg-クロルメロドリンの第一の特徴としては, 半減期が65時間で ^{203}Hg-クロルメロドリンの 46.9 日に対して非常に短く反復使用が可能なことである. 第二の特徴としては, γ 線エネルギーが, ^{203}Hg の 0.279 MeV に対して 0.077 MeV で1/3以下であること, そして, ^{203}Hg には 0.21 MeV の β 線が出るが ^{197}Hg にはこれが出ないことである. このことから, 被曝線量において両者に大差がみられ, Bender らによれば, 150 μCi の ^{203}Hg-クロルメロドリンを投与した場合, 全身で約 80 mrad と計算し, また, McAfee によれば, 150 μCi の ^{197}Hg-クロルメロドリンを投与した場合, 全身で 12 mrad と計算している.

これまで, われわれは腎の排泄状態をみるのに放射性ヨウ化馬尿酸ナトリウムを使用して, レノグラムとシンチフォトを同時にとって調べ, 腎実質の部分的な uptake の異常を ^{203}Hg-クロルメロドリンで形態的に陰影欠損像としてとらえ, この部分の血流状態を, ^{99m}Tc をワンショット静注により調べて, 血流が少なければ嚢胞状の疾患, 水腫, 良性腫瘍を疑い, 血流が多ければ悪性腫瘍を疑ってきた. これまでたいへんよい成績であり, 外来通院のまま, あるいは, からだの弱っている症例にも容易に検査のできることで, これらのシンチフォト検査法を高く評価しているが, ^{203}Hg が数10日間残っていて反復検査に不都合なことがあり, 場合によっては好都合のこともあるが, 被曝線量が気になることが多かった. しかし今回, ^{197}Hg-クロルメロドリンの性状をよく知ったうえでこれを使用するならば, ^{203}Hg-クロルメロドリンと全く同じように, しかも, 被検者の被曝線量をかなり減少せしめる点でたいへん有効な核種であると考える.

診断率については，^{197}Hg と ^{203}Hg-クロルメロドリンを含めて isotope によるシンチグラムではあくまでも，ただ1つの核種では診断の方向を指示する補助診断法にすぎず，数種類の核種の総合所見にて診断可能となるものと考えるが，クロルメロドリンひとつについて，あえて，診断に役だった度合として考えるならば，腎嚢胞，腎腫瘍といった腎実質の部分的な機能不全の場合にはいちばん効力を発揮する．つぎに，腎の機能がかなり低下している場合には部分的に（残った良好な部分を）描写するので，結石，尿管狭窄による高度の水腎症を保存的に手術するか否かについて，IVP や，放射性ヨウ化馬尿酸ナトリウムでとらえにくかったものについても情報を得ることがあり，こういう場合には，クロルメロドリンはたいへん有効な核種であると考える．Table 1 の診断有効度は，上記のことを考慮に入れて，○を有効とし，◎をとくに有効として，他の検査法（X線写真，^{131}I レノグラムなど）以上の情報を与えたと考えられる場合を示すものである．

結　　論

^{203}Hg と ^{197}Hg-クロルメロドリンとを比較して，診断上の優劣はほとんどなく，ただ，撮影上すこし条件が異なる．すなわち，^{197}Hg の撮影時間は，静注後3時間以後から24時間の間におこなうのがよかった．^{197}Hg 静注後10日間でほとんど像を残さなくなるまでに減衰しているので，反復検査が可能となり，また，他の核種，例えば ^{67}Ga-citrate などを使用する予定のある場合にも，この期間をみておけば，さきに検査が可能となる．被曝線量が ^{203}Hg に比べると非常に少ないので，検査公害を考えて ^{197}Hg を使用すべきであり，とくに，小児にはこれを推奨する．

終りに，試薬 ^{197}Hg-クロルメロドリンを提供していただいた第一ラジオアイソトープ研究所に深謝します．

文　　献

1) 豊田尚武・ほか：日泌尿会誌，**61**：906，1970.
2) Bender, M. A. et al.: J. Urol., **89**: 746, 1963.
3) McAfee, J. G.: "Scanning of the Liver, Mediastinum and Kidney" p. 433 in Knineley, R. M., Andrews, G. A. and Harris, C. C. Editors, Progress in Medical Radioisotope Scanning (Number 1, AFC Symposium Series) Symposium October 1962, Oak Ridge, Tennessee.
4) Black, M. B. et al.: J. Urol., **98**: 728, 1967.
5) 岸本　孝・ほか：日泌尿会誌，**60**：61，1969.
6) Baker, J. T.: Brit. J. Urol., **41**: 46, 1969.
7) Samuels, L. D.: J. Urol., **107**: 127, 1972.

（1973年11月26日迅速掲載受付）