

外 陰 癌 の 1 例

岩手医科大学医学部泌尿器科学教室 (主任:大堀 勉教授)

沼 里 進
小 倉 裕 幸

CARCINOMA VULVAE: REPORT OF A CASE

Susumu NUMASATO and Hiroyuki OGURA

*From the Department of Urology, School of Medicine, Iwate Medical University, Morioka, Japan
(Chairman: Prof. T. Ōhori, M. D.)*

A case of carcinoma vulvae in a 85-year-old woman was reported. The patient visited our clinic with the chief complaints of tumor and pain of external genitalia. Histological diagnosis of the excised tumor was squamous cell carcinoma (kankroid). The patient showed no sign of recurrence on the 3rd postoperative month. The literature on carcinoma vulvae was reviewed and clinical aspects were discussed.

緒 言

外陰癌は女性性器癌のうちで、子宮癌、卵巣癌に比べて多い疾患であるが、その頻度は女性性器癌の1~5%と少なく、比較的にまれな疾患である。本症に罹した患者の多くは婦人科を受診し、泌尿器科を受診することは少ないようである。

最近、岩手医科大学泌尿器科を受診した85歳の女性にみられた外陰癌を経験したので、多少の文献的考察を加えて報告する。

症 例

患者:米〇ミ〇, 85歳, 女性。

初診年月日:1973年6月15日。

既往歴および家族歴:10回の分娩回数があるほかに特記すべきことなし。

現病歴:1972年7月ごろより、外陰部腫瘍に気づき、その部に疼痛を覚えるようになり、1973年6月15日当科を受診した。

現症:体格、栄養ともにやや不良であり、眼瞼結膜に軽度の貧血がみられたが、胸腹部に、理学上、異常所見はみられず、鎖骨上窩、腋窩、鼠径部にリンパ節は触知されなかった。

外陰部所見:腫瘍は陰核直下より、外尿道口約0.5cm上方の脛前庭部にあり、大きさはクルミ大で、表

面は凹凸があり、灰白色で、一部出血し、可動性のある結節型で、かなりの圧痛がみられた (Fig. 1)。

入院時諸検査成績:血圧 128/70 mmHg, 血沈1時間値 100 mm 2時間値 142 mm, 血液一般;赤血球数 209×10^4 , 白血球数 5,000, Ht 23%, Hb 7.5 g/dl, 血小板数 130,000, 出血時間 1分, 凝固時間 開始5分 完結17分。血液化学;総蛋白 6.0 g/dl, BUN 16.9 mg/dl, 血糖 87 mg/dl, 総コレステロール 110 mg/dl, Na 140.0 mEq/l, K 4.0 mEq/l, Cl 105.9 mEq/l, Ca 4.2 mEq/l, 黄疸指数 2 u, GOT 11 u, GPT 6 u, LDH 190 u。尿所見;外観 黄色・清澄, 比重1020, pH 8.0, 蛋白 10 mg%, 糖(-), 沈渣 赤血球(-), 白血球(+)/各視野, 上皮(+)/数視野。心電図, 胸部レ線像ともに異常所見なし。

以上の結果より、患者の年齢がかなりの高齢であり、腫瘍は限局性と考えられることから、手術は局所麻酔下で、陰核を含めて腫瘍を摘出した。

摘出標本:腫瘍の大きさは $3.0 \times 3.8 \times 1.5$ cmで、重量は15gで、実質的で硬く、深部軟部組織への浸潤は比較的浅い結節型であり、両側大陰唇外側の皮膚まで浸潤しており、腫瘍の上半分を毛を有していた (Fig. 2)。病理組織学的には扁平上皮癌で、角化傾向が強く、癌真珠を形成している Kankroid であり、脛前庭部の深部軟部組織への浸潤は浅く、限局しており、また、陰核への浸潤は認められなかった (Fig. 3, 4)。

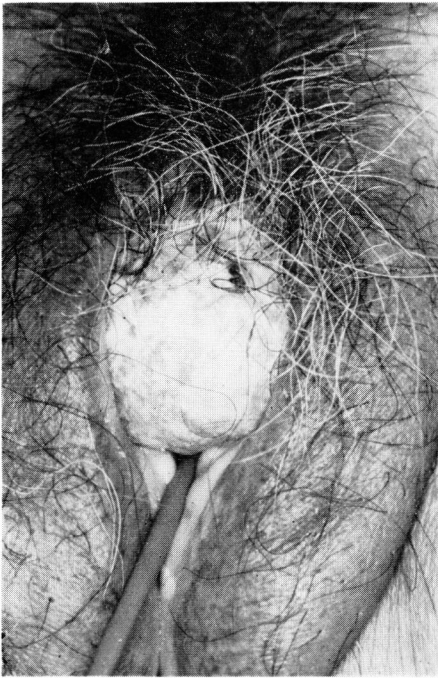

Fig. 1. 外陰部所見

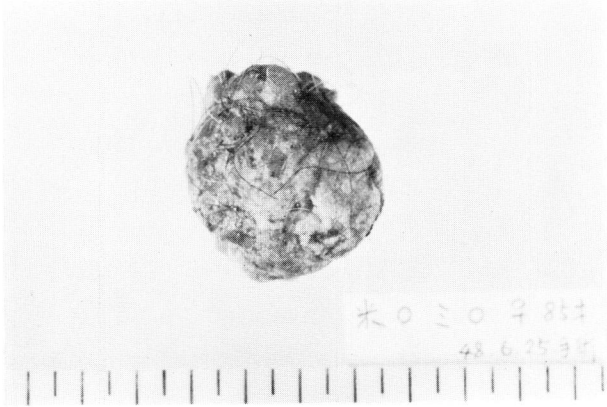

Fig. 2. 摘出標本

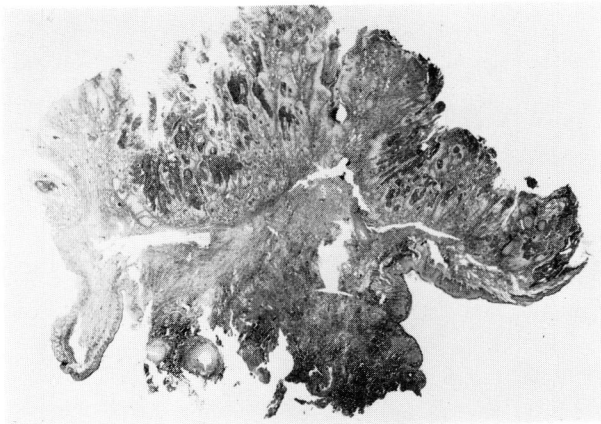


Fig. 3. 病理組織所見

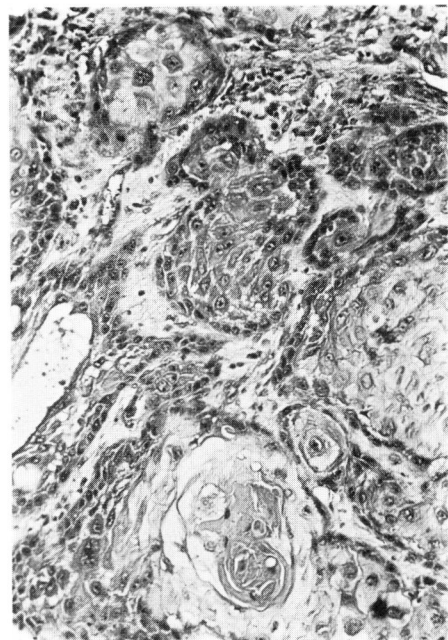


Fig. 4. 病理組織所見

術後経過は良好で、術後11日目に退院し、3ヵ月後の現在、再発はみられず、元気に過ごしている。

考 察

前述したごとく、女子外陰癌患者が泌尿器科を受診することは非常にまれであり、われわれは本症を経験したので、文献的な考察を試みる。

1) 発生頻度

本症の発生頻度は全悪性腫瘍の1%以下とされており、Table 1のごとく、女性性器癌の1~5%の頻度と報告されている¹⁻³⁾。

Table 1. 女性性器癌のなかで外陰癌のしめる頻度

報 告 者	頻 度 (%)
Mattmüller	3.2
Schottländer	2.12-4.0
M. Tausch	3.7
Eichenberg	3-5
Göbel & Hamann	2.4
Schreiner & Weber	5
京 極	1.5-2.0
内 野・近 藤	1.9±0.57
伊 藤	3.3
井 添	1.8
星 合	2.74

2) 好発年齢

本症は一般に高齢者に多く、その平均年齢は60歳前後と報告されており、Diehl (1951)⁴⁾、内野・近藤⁵⁾らが報告している年齢別頻度は、Table 2に示すごとくである。最小年齢は、本邦では黒岩⁶⁾の17歳、外国では Strauss⁷⁾の14歳であった。

Table 2. 好発年齢

年 齢	報 告 者	Diehl (1951)	内 野・近 藤
50 歳 以 下		6例	36.3% (40~50歳)
50 歳 代		14例	18.1%
60 歳 代		11例	} 27.2%
70 歳 代		14例	
80 歳 以 上		5例	

3) 分娩回数との関係

本症は一般に分娩回数の多い経産婦に多いとされており、その平均は星合⁸⁾によれば、5.25回という。しかし、井添³⁾によれば、未産婦の割合は30.8%と述べ、また、Diehl⁴⁾は多産と本症の発生とは関係ないと述べている。なお、われわれの症例は10回の分娩回数をもっていった。

Table 3. 発生部位頻度

報告者	Taussig	Graves	Mattmüller & Labbart	井 添
大 陰 唇	} 67.1	} 60	43	17.6
小 陰 唇			20	29.4
陰 核	1.2	15	25	17.6
バルトリン腺	5.8	6	15	5.9
外尿道口付近	7.7	13	5	23.5
腔 前 庭	7.2	—	—	—
後陰唇連合	—	3	5	5.9
分 類 不 能	11.0	3	—	—

4) 好発部位 (Table 3⁹⁾)

本症罹患者は早期受診することが比較的少なく、病巣がかなり進行してから受診するために、初発部位を決定することが困難なことが多い。一般に、最も多い発生部位は大陰唇で、ついで、小陰唇、陰核、外尿道口周囲、恥骨、会陰部、バルトリン腺の順とされており、とくに腔前庭の発生率はかなり少ないようである。

われわれの症例は腔前庭部に発生し、両側大陰唇外側の皮膚にまで浸潤していったものと思われる。

5) 症状

本症症状は京極¹⁰⁾によれば、腫瘍形成 (57.1%)、疼痛 (28.6%)、帯下 (17.9%)、潰瘍形成 (10.7%)、出血 (10.7%)、痒感 (7.1%)、鼠径部腫脹 (7.1%)、尿失禁、排尿困難 (17.9%) であり、Bibby¹¹⁾はとくに長期間にわたる掻痒症に注意すべきだと述べている。

6) 病理組織学的所見

本症は肉眼的に、潰瘍型、結節型、乳嘴型、浸潤型、花菜状型の5型に分類されており、報告者により、その頻度はかなり異なるようである¹⁾。また、組織学的には扁平上皮癌が80~90%と最も多く、ついで、基底細胞癌、腺癌、悪性黒色腫の順とされている。われわれの症例のように、角化傾向が強く、癌真珠を形成する kankroid もまれではないようである。

7) 治療

本症の治療には手術療法、放射線療法、化学療法があり、いかなる方法が最適か判定するのは困難である。

手術術式には Table 4¹²⁾ に示すごとく、原発巣摘出+鼠径部リンパ節郭清、あるいはさらに、骨盤内リンパ節郭清をおこなう方法がある。また、レントゲン照射、Ra 照射、⁶⁰Co 照射、ペーターゲットロンなどの放射線療法¹³⁾ のほかに、最近では、Bleomycin の局所注入¹⁴⁻¹⁶⁾、および全身投与¹⁷⁾などの化学療法による著

Table 4. 各種手術術式

手術 範囲 術名	原 発 巣	リンパ節		
		鼠径部	骨盤内	方 式
Basset	Vulvectomy	郭 清	(-)	2~3週間後 におこなう
Rupprecht	"	"	(-)	
Stoeckel	"	"	郭 清	開腹手術
Kehrer	"	"	"	腹膜外手術

Table 5. 5年治癒率

報 告 者	術 式	5 年 治癒率
Bibby	Vulvectomy のみ	30%
	Vulvectomy + 鼠径リンパ節郭清	58%
Stannley	Vulvectomy + 鼠径リンパ節郭清 + 骨盤内リンパ節郭清	86.6%

効例が報告されている。

われわれの症例は85歳とかなりの高齢であることから、外陰部広範摘出はおこなわず、腫瘍のみの摘出を施行し、また、腫瘍が限局性と思われたことから、副作用の強い放射線療法、化学療法の併用はおこなわなかった。

8) 予後

本症の予後は一般に不良とされており、その5年生存率は進行例を多く含むかどうかにより、かなり異なるようである。Collins ら(1963)¹⁸⁾によれば、永久治癒率は59%と述べており、内野(1968)¹⁹⁾は24例を経験し、5年治癒率は0%であったと述べている。Bibby (1957)¹¹⁾は vulvectomy のみ施行例の5年生存率は30%で、それに鼠径リンパ節郭清を併用したもののそれは58%と述べており、Stanley²⁰⁾はさらに骨盤内リンパ節郭清を併用し、その5年生存率は86.6%であったと述べている。

われわれの症例は原発巣のみ摘除し、術後3カ月の現在、再発はみられず、元気である。

結 語

85歳女子にみられた外陰癌の1例を報告するとともに、いささか文献的考察を加えた。

稿を終るにあたり、ご校閲を賜った恩師大堀教授に深謝いたします。

なお、本論文の要旨は、1973年9月、第169回日本泌尿器科学会東北地方会において発表した。

文 献

- 1) 袖木祥三郎：日本産婦人科全書. P.188.
- 2) Schreiner, B. F. and Weber, W. H. : Zbl. Gynäk., **59**: 29, 1935.
- 3) 井添五郎：産婦人科の世界, **12**: 512, 1960.
- 4) Diehl, W. K. : Am. J. Obst. & Gynec., **62**: 1209, 1951.
- 5) 内野・近藤：臨床産婦人科, **10**: 1, 1935. 1) より引用.
- 6) 黒岩 耕：臨床と研究, **30**: 271, 1953.
- 7) Strauss: 1) より引用.
- 8) 星合 啓寿：日本産婦人科学会雑誌, **33**: 872, 1938.
- 9) 伊藤治英・ほか：東京 慈恵医科大学 雑誌, **83**: 100, 1968.
- 10) 京極・ほか：日本産婦人科学会雑誌, **24**: 1349, 1929. 1) より引用.
- 11) Bibby, A. V. G. : Brit. J. Obst. & Gynec., **74**: 263, 1957.
- 12) 白砂圭一：広産婦誌, **6**: 213, 1967.
- 13) 中西 敬・ほか：産婦人科治療, **22**: 660, 1971.
- 14) 明石勝英・ほか：日本産婦人科学会雑誌, **22**: 772, 1969.
- 15) 奥 忠昭・ほか：産婦進歩, **23**: 348, 1971.
- 16) 渡辺 侃・ほか：産婦人科の実際, **20**: 1186, 1971.
- 17) 鈴木雅洲・ほか：日本産婦人科学会雑誌, **21**: 823, 1969.
- 18) Collins, C. G. et al. : Am. J. Obst. & Gynec., **62**: 1189, 1951.
- 19) 内野 元：産婦人科の実際, **17**: 909, 1968.
- 20) Stanley: 13) より引用.

(1973年10月19日受付)