〔泌尿紀要20巻6号
1974年6月〕

膀胱リンパ肉腫の1例

京都大学医学部泌尿器科学教室（主任：吉田修教授）
日江井　鉄彦
吉田　修
大阪赤十字病院泌尿器科（部長：大森孝郎博士）
添田　朝樹
前田　義雄
大森　孝郎

PRIMARY LYMPHOSARCOMA OF THE BLADDER: REPORT OF A CASE

Tetsuhiko HIEI and Osamu YOSHIDA

From the Department of Urology, Faculty of Medicine, Kyoto University
(Chairman: Prof. O. Yoshida, M. D.)

Asaki SOEDA, Yoshio MAEDA and Takao ŌMORI

From the Department of Urology, Osaka Red-Cross Hospital
(Chief: Dr. T. Ōmori, M. D.)

A case of lymphosarcoma of the bladder was reported. A 65-year-old female was admitted to Osaka Red Cross Hospital with complaints of asymptomatic gross hematuria. The diagnosis was made with cystoscopic examination and histology during the operation. Total cystectomy with bilateral cutaneous ureterostomy and radiation therapy were performed. Postoperative course was uneventful and she is doing well one year later.

緒　言

膀胱原発の悪性リンパ腫は，きわめてまれな疾患であり，欧米においても，1885年 Eve[1]より引用 により，初めて報告されて以来，1969年 Wang[2] の報告までわずかに41例を数えるにすぎない．本邦では，1943年緒方[3] により第1例が報告されて以来，膀胱の悪性リンパ腫としては7例[3~9] を認めるが，原発と記載があるのは4例にすぎない．

最近われわれも，65歳女子の膀胱原発と思われるリンパ肉腫を経験したので報告する．

症　例

患　者：野○ス○コ，65歳，家婦．

主　訴：無症候性肉眼的血尿．

家族歴，既往歴：特記すべきことなし．

現病歴：数年前より毎年1～2回頻尿をきたしていたが，治療を受けたことはない．1972年12月初めより，無症候性肉眼的血尿をきたし，大阪赤十字病院泌尿器科を受診した．

初　診：1972年12月20日．

現症：身長149 cm，体重51 kg，眼瞼結膜に貧血を認めず，胸部理学的所見にも異常なし．頚部リンパ節に病的腫脹なく，肝脾腫も触知せず．泌尿器科的には両腎とも触知せず，膀胱部に圧痛なし．

一般検査成績

赤血球 422×10^4，白血球9,100，血色素量 15.0 g/dl，Ht 値40.0%，出血時間1分30秒．

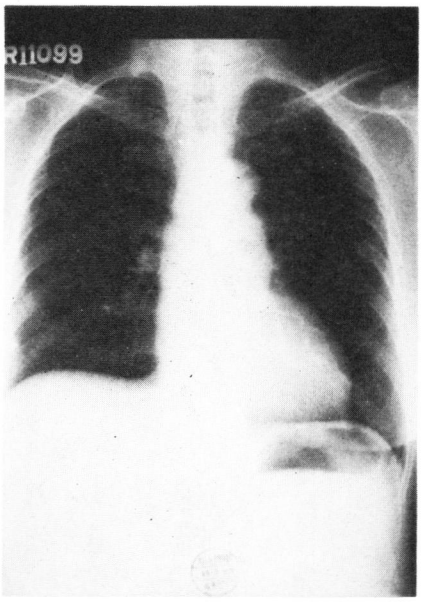

Fig. 1. 胸 部 レ 線 像

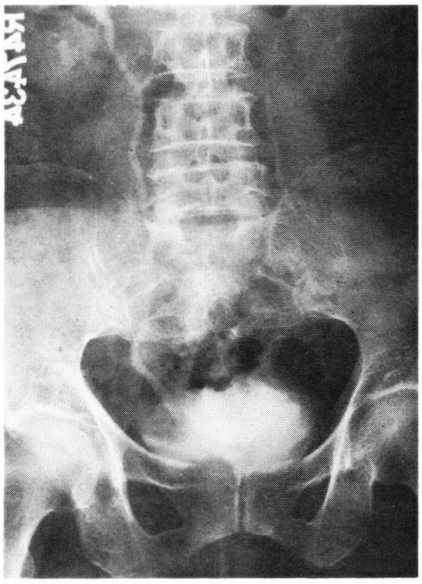

Fig. 2. IVP 像
膀胱部右側に陰影欠損を認める.

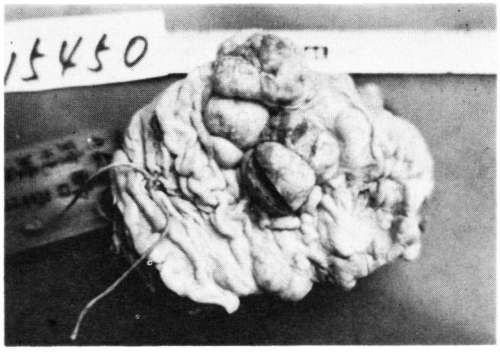

Fig. 3. 摘 出 標 本
半球形腫瘤を認める.

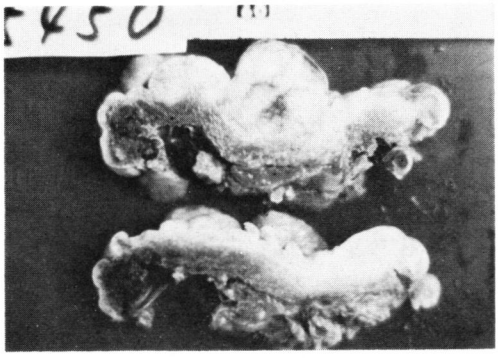

Fig. 4. 摘 出 標 本
腫瘍が粘膜下に存在するのがわかる.

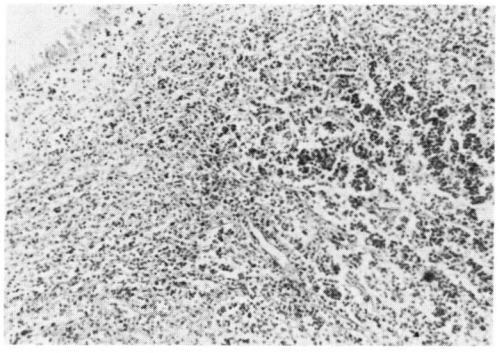

Fig. 5. H-E 染 色

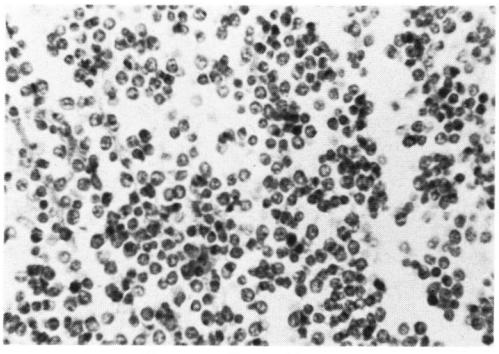

Fig. 6. 強 拡 大

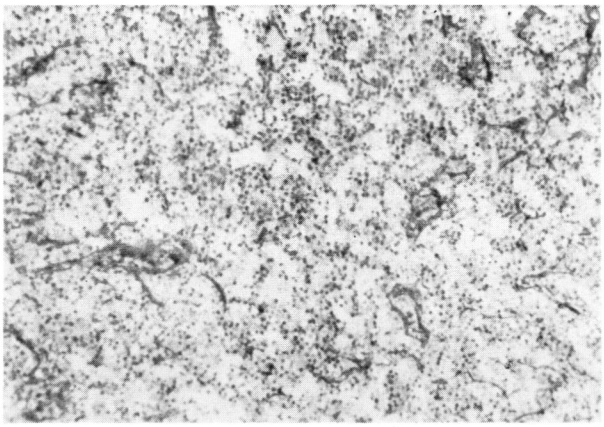

Fig. 7. Gitter 染　色

血液像

	好中球		好酸球	好塩基球	単球	リンパ球
	桿状核球	分葉核球				
百分率	5%	63%	0%	0%	4%	28%

骨髄像：異常を認めず．

生化学的検査：TP 7.6 g/dl, A/G 1.68. MG 4, 総ビリルビン 0.5 mg/dl, 直接ビリルビン 0.1 mg/dl, 間接ビリルビン 0.4 mg/dl. GOT 14 u, GPT 8 u. CoR 4, TTT 4, BUN 11.5 mg/dl. Na 138 mEq/L, K 3.1 mEq/L, Ca 4.8 mEq/L, Cl 107.5 mEq/L. LDH 250 wu, 空腹時血糖 77 mg/dl, WaR (+).

尿所見：肉眼的血尿，蛋白 (+)，糖 (−)，赤血球 100 以上/視野，白血球 4〜5/視野，グラム陰性桿菌 (+).

膀胱鏡所見

膀胱粘膜は，一般に充血性で，三角部，後三角部に半球状腫瘤 4 個を認め，表面は一部潰瘍を形成し，血餅が付着していた．右尿管口は判然としなかった．

レ線的検査所見

胸部単純撮影：異常なし (Fig. 1).

腎膀胱部撮影：単純撮影に結石陰影なく異常を認めず，IVP で，膀胱部右側に約 2.5×3 cm の陰影欠損像を認めた (Fig. 2).

以上より膀胱悪性腫瘍の術前診断のもとに，1973年1月17日手術を施行した．

手術：膀胱全摘除術および両側尿管皮膚瘻術．Pfannenstiel 切開により膀胱前壁，頂部を露出し，膀胱壁を通して腫瘍を触知した．腫瘍は肉眼的に漿膜面への浸潤は認められなかった．腸骨部，膀胱周囲リンパ節 3 個を試験切除したが，病理組織学的に悪性所見はなかった．

摘出標本：右尿管口近くに，約 3×2 cm 高さ 0.5 cm の半球形腫瘤が存在し，それよりやや小さい腫瘤 3 個を三角部，後三角部に認め，割面を入れると灰白色均一で，一部出血巣がみられ，腫瘍は粘膜下に存在しているのがわかった (Fig. 3, 4).

病理組織学的所見：クロマチンに富んだ異型性の強いリンパ球や，大型のリンパ芽球に相当する細胞が，粘膜下から一部筋層にけかて散在し，Gitter 染色をおこなったが，好銀線維と腫瘍細胞との関連は認められなかった．病理組織学的診断は，膀胱原発のリンパ肉腫であった (Fig. 5〜7).

術後経過：術後約1カ月より 4950 R の Co^{60} 照射を小骨盤腔におこない，1973年4月21日退院した．

その後，耳鼻科，内科を受診させたが異常なく，約1年後の現在も再発の徴候は認められず経過良好である．

考　　察

1) 発生頻度

膀胱原発悪性リンパ腫はきわめてまれな疾患であり，欧米では，1885年 Eve[1)より引用] により報告されて以来，1969年まで41例にすぎない．本邦では，1943年緒方[3)] により，膀胱原発細網肉腫が報告されて以来，4 例を数えるのみである (Table 1).

2) 発生病理

本症の発生病理に関しては不明である．慢性膀胱炎の刺激によって発生するのではないかという仮説もあるが，Bhansali[1)] は，かれの 8 例の報告例では 1 例も慢性膀胱炎の既往がなかったと述べている．

Borski[10)] は，正常な状態において膀胱にリンパ組織が存在するかどうか疑問であるので，発生に関して

Table 1. 本 邦 報 告 例

年代	報告者名	組織診断	症例	主訴	治療	転帰
1943	○緒方	細網肉腫	60歳男子	血尿，尿閉	剖検	
1950	○辻	細網肉腫	39歳男子			
1951	○辻	細網肉腫	52歳男子	血尿，頻尿	膀胱腫瘍切除術，電気凝固術，右側尿管腸管移植術	死亡
1955	○柿崎	細網肉腫	51歳男子		膀胱亜全摘術，Sigmoidostomy	
1962	溝口	細網肉腫	71歳女子	血尿	腫瘍切除術，Radon 針挿入	
1962	桜根	細網肉腫	60歳男子	排尿障害	尿管皮膚瘻術	17日目死亡
1967	山口	細網肉腫	64歳男子	血尿	試験開腹	36日目死亡
1974	○日江井ら	リンパ肉腫	65歳女子	血尿	膀胱全摘除術，両側尿管皮膚瘻術，Co^{60} 照射	術後1年健在

○印は，原発と記載されているもの．

Table 2. 年齢および性
(Santino による)

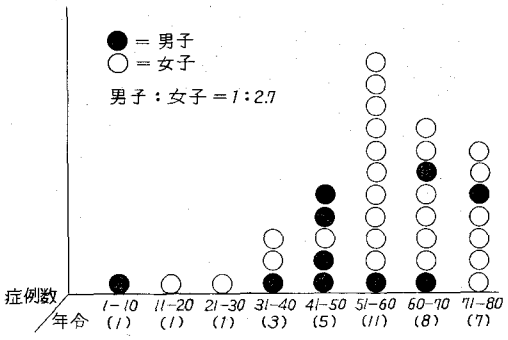

Table 3. 発 生 部 位
(Santino による)

dome	9.0%
anterior wall	9.0
posterior wall	9.0
right lateral wall	9.0
left lateral wall	12.0
base	18.2
trigone	21.8
whole bladder	3.0
vesical neck	9.0

Table 4. 症　　状

症状	Santino (1969)	Bhansali (1960)
肉眼的血尿	81.3%	19/31例
尿路感染症	46.9	
頻尿	18.7	15/31例
排尿困難		13/31例
腰部痛，尿失禁，尿閉，その他		5/31例

は不明であるとしている．

3) 年齢および性

Santino[11] の37例についての統計によると，3歳から78歳まで広範囲にわたって発生しているが，50歳代が最も多く，50歳以上に主として発生し，男女比は1：2.7と女性に多くみられる．しかし，本例を含む8例の本邦報告では，男女比4：1と男子に多い(Table 2)．

4) 発生部位

膀胱底部，三角部に多いが，どの部位にも発生している (Table 3)．

5) 症　状

一般の膀胱腫瘍と同じく肉眼的血尿が最も多く，次いで頻尿，排尿困難で，ほかに腰部痛，尿失禁，尿閉などが報告されている (Table 4)．

6) 診　断

膀胱鏡検査と biopsy による[1,10,11]．膀胱鏡所見は非常に特徴的で，上皮性腫瘍と異なり，感染がなければ腫瘍は粘膜下に存在し紅色を呈し，円形で表面平滑である．腫瘍が大きい場合には中心部の粘膜は，潰瘍化していることがある．確診は biopsy による．

7) 治　療

手術療法として，膀胱全摘除術あるいは膀胱部分切除術がおこなわれる．また放射線療法が有効であり，Borski[10]，Dupont，Bhansali[1] らは放射線療法のみで，5年から10年の生存例を報告している．また化学療法も有効と思われる．

8) 予　後

文献的には，悪性リンパ腫として一括して扱われているが，一般に良好であり，腫瘍はかなり長期間局在し，転移は後になって起こるといわれる．Parton[12] は，悪性リンパ腫24例中1年生存率68%，5年生存率27%と報告しており，Bhansali は，文献的に死亡時に腫瘍が全身性になったものは2例のみであると述べ

ている．

結　　語

65歳女子の膀胱原発と思われるリンパ肉腫の1例を報告した．これは，膀胱原発悪性リンパ腫としては，本邦第5例目で，リンパ肉腫としては第1例目である．

文　　献

1) Bhansali, S. K.: Brit. J. Urol., **32**: 440, 1960.
2) Wang, C. C.: Cancer, **24**: 772, 1969.
3) 緒方知三郎：日本医事新報，**1061**：22，1943.
4) 辻　一郎：日泌尿会誌，**41**：239，1950.
5) 辻　一郎：日泌尿会誌，**42**：48，1951.
6) 柿崎　勉：日泌尿会誌，**46**：733，1955.
7) 溝口周策：日泌尿会誌，**53**：426，1962.
8) 桜根孝志：日泌尿会誌，**53**：254，1962.
9) 山口武津雄：日泌尿会誌，**58**：242，1967.
10) Borski, A. A.: J. Urol., **84**: 551, 1960.
11) Santino, A. M.: J. Urol., **103**: 310, 1970.
12) Parton, I.: Brit J. Urol., **34**: 221, 1962.

(1974年2月14日受付)

トリイのセファロスポリン系抗生物質

Bactericidal & Broad spectrum Antibiotics

Cepol, Ceporan & Ceporacin

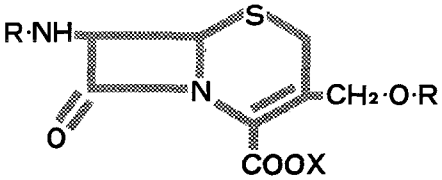

内服用
セポール®
日抗基セファレキシン
250mg、500mg　各100カプセル
ドライシロップ 100mg／g 100g

筋注・静注用
セポラン®注
日抗基セファロリジン
250mg、500mg、1g各バイアル

静注・点滴用
セポラシン®
日抗基セファロチンナトリウム
1g　バイアル

本剤は使用上の注意をよく読んで正しくお使い下さい

GLAXO グラクソ不二薬品　鳥居薬品