〔泌尿紀要20巻9号
1974年9月〕

尿道処女膜癒合症
——手術的治療——

市立芦屋病院泌尿器科（部長：宮川光生博士）
武本征人
奥山明彦
坂口強
宮川光生

URETHRAL-HYMENAL FUSION: SURGICAL THERAPY

Masato TAKEMOTO, Akihiko OKUYAMA,
Tsuyoshi SAKAGUCHI and Mituo MIYAGAWA

From the Department of Urology, Ashiya City Hospital
(Chief.: M. Miyagawa, M.D.)

In 1959 O'Donnel suggested that inadequate rupture of the hymen might be a cause of recurrent inflammation of the female lower urinary tracts.

In our clinic, 28 female patients, who have urethral-hymenal fusions and repeated complaints of cystitis following coital activities, have undergone hymenoplasty.

No exacerbation of such post-coital cystitis has been experienced in 22 out of 23 cases who have been followed for more than twelve months postoperatively.

1959年，O'Donnell[4] は女子再発性膀胱炎の一因として，性交を重視し，その基盤として，外尿道口と処女膜の癒合状態を認めること，手術により性交後の膀胱炎発症頻度を低下せしめうることを報告した．その後，Hirschhorn (1965)[2] が外尿道口と処女膜が病的に癒合している状態を，urethral-hymenal fusion と命名し，その診断法，治療法ならびにその成績を報告した．われわれは，膀胱炎をくりかえし，外陰部の観察により urethral-hymenal fusion を確認し，問診にて発症と性交との間に因果関係を認めた28症例に手術を施行した．そのうち23例について，1年以上，術後経過を観察し，その成績を知りえたので報告する．

処女膜尿道癒合症について

性交時，挿入された陰茎によって伸展された処女膜痕が，これと癒合した外尿道口を腟腔内に開口させて，このため感染の機会が生まれる，というのが本症の概念である．

O'Donnell[4] はこれを relative hypospadia, Hirschhorn[3] はこれを urethral-hymenal fusion と表現した．O'Donnell[4] によればこの relative hypospadia なる状態は，inadequate rupture of the hymen の結果であると述べ，その発生様式について次のような場合をあげている．

1) 生来処女膜口が大であるため，初交時，処女膜に放射状の裂傷が生じず，処女膜が intact に残ってしまう場合．

2) 初交時，放射状の裂傷が perivaginal tissue の深部にまでじゅうぶん及ばず，外尿道口と腟口がじゅうぶんに分離されない場合．

3) 閉経後の婦人に認められるような，エストロゲン分泌低下による腟粘膜の萎縮，腟口の狭小化ならびに腟の弾力低下がある場合．

以上のような状態において，性交による機械的刺激が，処女膜痕の肥厚ならびに線維性変化をもたらし，外尿道口と腟口との間に，癒合を生じ，性交時に外尿道口が腟腔に開口して，いわゆる relative hypospadia の状態を惹起する．

症　　例

われわれの取扱った症例数は28である．年齢は20歳から52歳に及び，20歳台16例（57%），30歳台4例（14%），40歳台7例（25%），50歳台1例（4%）であった．検尿，尿一般細菌培養検査以外に，全例に IVP を施行した．IVP にてとくに異常を認めない症例（自験例では18例…64%）のうち，抗生剤または尿路殺菌剤により，症状，検尿所見が改善されるが，投与休止後まもなく再発，というくりかえしにて経過する場合は，内視鏡検査に先だち，Hirschhorn[2]の唱えた方法により外陰部を観察し，urethral-hymenal fusion を認めた場合，性交との関係を問診した．因果関係を認めた場合は手術を奨めた．IVP にてなんらかの異常を認めた症例（自験例では10例…36%）については，排尿時膀胱撮影，内視鏡検査などの検査をおこない，それらに異常のある症例（例えば VUR，膀胱頚部狭窄，慢性尿道炎など）でも，urethral-hymenal fusion を認め，かつ問診にて因果関係を認めた場合は手術を奨めた．われわれの症例では4例に両側性または一側性の VUR を認め，逆流防止の手術適応と考えられた3例の場合は，尿管膀胱新吻合術時にあわせて urethral-hymenal fusion に対する手術を施行した．慢性腎盂腎炎に膀胱頚部狭窄を合併した症例1例についても，TUR のさい，あわせて urethral-hymenal fusion に対する手術を施行した．

診　　断

Hirschhorn[2,3] の唱えた方法によった．すなわち，2本の指を用いて腟口を3時および9時の位置にて伸展させる．urethral-hymenal fusion の場合，処女膜輪の肥厚ならびに硬化が確かめられ，張力が直接外尿道口に伝達されて，容易に外尿道口形態を変化させることができる．次に2本の指をさらに深部に挿入し，5時および7時の位置において，強く押しつけると，外尿道口は腟腔内に開口し，いわゆる relative hypospadia の状態を惹起する．

手　　術

われわれの症例28例におこなった術式を Table 1 にしめした．

1) 8例に Hirschhorn の唱えた方法[2,3] を適応した．この方法は2つのステップより成立している．その第1は，外尿道口と処女膜痕との癒合を断つべく，外尿道口と腟口との間に，幅約1.5インチ（3.8 cm），深さ約1インチ(2.5cm)の transverse incision をおき，これに interrupted vertical closure を施し，外尿道口を腟壁より少なくとも1インチ上方に位置させる．第2に Heinecke-Mikulitz タイプのhymenotomy を10時および2時の位置におく．このさい，深部の正常結合組織があらわれるまでじゅうぶん深く切開する必要がある．この切開面は，深部，腟粘膜の2層に分けて別々に，切開軸と直角に縫合閉鎖する．使用する縫合糸は 2—0 または 3—0 のクロミックカットガットを用いている．

Table 1. Types of operation for urethral-hymenal fusion.

Types of operation	Number of patients
Hymenotomy alone	13
Hymenotomy and Meatotomy	3
Hymenotomy and Carunclectomy	2
Hymenotomy and Excision of Hood	1
Radical Urethroplasty by Hirschhorn	7
Radical Urethroplasty by Hirschhorn and Excision of Hood	1
Hymenectomy	1
Total	28

われわれの症例8例のうち1例は，Reed[5] が述べたごとく，hood の切除をあわせておこなった．hood とは外尿道口と陰核の間に存在する mucosal flap のことであり，これが外尿道口を覆うように存在するため，性交時の尿路感染の一因となると考えられている．

術後の持続導尿カテーテル留置期間は，Hirchhorn の記載では1日間のみであるが，われわれの症例8例のうち，外来通院患者2例には，持続導尿カテーテルは使用しなかった．残りの6例の入院患者については VUR に対する尿管膀胱新吻合術にあわせておこなった2例は例外として，4例の術後持続導尿カテーテル留置期間は3～5日間であった．

2) 19例に前述の Hirschhorn[2,3] の術式より1ステップ省略し，10時および2時の位置にて，前述の Heinecke-Mikulitz タイプの hymenotomy をおこなった．すなわち，hymenotomy のみで，relative hypospadia の状態が改善されると診断した場合は外尿道口の遊離操作を省略した．hymenotomy のみをおこなった症例は13例で，hymenotomy に加えて外尿道口の meatotomy をおこなった症例が3例，carunclectomy が2例，hood の切除が1例である．

また，VUR に対し，尿管膀胱新吻合術のさい，同時におこなった症例が1例，膀胱頸部狭窄症に対してTUR をおこなったさい，同時におこなった症例が1例であった．この2例を除き17例が外来通院患者で，術後の持続導尿カテーテルは使用しなかった．

3) 1例に hymenectomy を施行した．この症例は，処女膜残存および肥厚が著しく，腟口のほぼ全周にわたり処女膜痕を切除し，外尿道口の両側付近のみ，O'Donnell[4] の述べた radical hymenectomy に準じて，Heinecke-Mikulitz タイプの hymenotomy をあわせておこなった．この症例も外来通院患者であったため，術後持続導尿カテーテルは使用しなかった．術式のいかんにかかわらず，全症例に対して，術後2週間は性交を避けるよう説明した．

成　　績

成績判定にさいして，1年以上の術後経過を観察しえた症例に限定した．また，このうちでも VUR を認め，逆流防止手術のさい，同時におこなった症例3例，膀胱頸部狭窄症に対し TUR をおこなったさい，同時におこなった手術症例1例，および，術前術後を通じ，急性腎盂腎炎の症状を頻回に繰返した症例1例，計5例は，抗生剤または，尿路殺菌剤の投与の主目的が膀胱炎に対してではないので，成績判定の対象より除外し，残りの23例につき成績を判定した．術後一定期間の抗生剤または尿路殺菌剤の投与を終了したのち，1年以上を経過し，その間性交を許可したにもかかわらず，1回も膀胱炎症状を呈さなかった症例を成功例とした．これによれば，われわれの成績判定症例23例のうち，成功例は22例（95%）であった．

考　　察

われわれの手術成績では，成功率95%ときわめて良好な結果を得ることができた．ちなみに成績を判定しえた23例の，初診より手術までの平均加療日数は 136日であったのに対し，術後の抗生剤または尿路殺菌剤の平均投与日数は30.6日と大幅に短縮することができた．すなわち，検尿，尿一般細菌培養検査以外の泌尿器科学的諸検査にて，とくに異常をしめさない症例がほとんどであったため，慢然と通院加療を繰りかえし，urethral-hymenal fusion に対する検索を怠り，そのため通院加療日数の長びいた症例が大半であったと反省している．

urethral-hymenal fusion に対する諸家の手術成績はきわめて良好なものである．

O'Donnell[4] は術後6カ月の経過観察ののち，手術症例22例中19例（80%）に成功と判定しえたと報告している．Alexander ら[1] も，2年間に28例の手術症例を経験し，術後6カ月以上の経過観察をなしえた症例18例につき報告している．それによれば，かれらは18例の患者を，urethral-hymenal fusion を認め，かつ発症と性交との間に因果関係を有する13例と，urethral-hymenal fusion を認めるが，発症と性交との間に因果関係を有しない5例に分かち，前者では11例（85%）の成功例を得たのに対し，後者では1例（20%）の成功例しか得られなかった．われわれがきわめて良好な手術成績を収めえたのは，発症と性交との因果関係を確認しえた症例にのみ，手術を施行したためと考えている．われわれは，Table 1 に示したごとく，種々の術式を試みたが，術後経過ならびに成績の上で術式による差はとくになかった．われわれは術式の選定において厳密な規準をもたなかったが，手術の主たる目的が，外尿道口と処女膜痕の癒合を断つことにあり，hymenotomy のみでじゅうぶん目的は達せられると考えている．とくに外尿道口の開口位置が，relative hypospadia の感を呈するものには，Hirschhorn[2] の唱えた radical operation を選んだ．Alexander ら[1] も hymenotomy を主体とした術式をとり，われわれと同じく，高い成功率を得ている．また，かれらは hymenotomy のみでは不成功であった症例に，Hirschhorn の唱えた radical operation をおこなうことを奨めている．かれらは本症に対し，手術の時期が早ければ早いほど，成績が良好であると述べているが，われわれの症例でも同じ傾向をしめした．診断を早期に下し，手術までの期間をすこしでも短縮するためには，Reed[5] らのおこなっている方法がよいと考えられる．すなわち感染の機会から膀胱炎発症までの細菌の culture time が48時間から72時間であることから，抗生剤投与期間中は発症しないこと，休止期間中は性交後72時間以内であろう，と説明しておき，患者にその因果関係を自覚させるようにしておく．説明内容が実証された時点で，手術を奨めるようにしている．

われわれは，今回の経験から，性交という患者にとってはもちろん，加療者にとっても言及しがたい事項のため，女子再発性膀胱炎の一因である urethral-hymenal fusion を見落とす可能性を痛感した．

結　　語

過去4年間に，28例の urethral-hymenal fusion に対し，手術をおこなった．そのうち23例に手術成績

を判定しえた．結果は手術成功率95%と満足すべきものであった．手術術式については，手技も簡単で，外来通院患者にもおこないうる hymenotomy のみでもじゅうぶんであると考えている．

参　考　文　献

1) Alexander, A. R., Morrisseau, P. M. and Leadbetter, G. W., Jr.: J. Urol., **107**: 597, 1972.
2) Hirschhorn, R. C.: Obst. & Gynec., **26**: 903, 1965.
3) Hirschhorn, R. C.: J. Urol., **96**: 784, 1966.
4) O'Donnell, R. P.: J. Internat. Coll. Surg., **32**: 374, 1959.
5) Reed, J. F., Jr.: J. Urol., **103**: 441, 1970.

(1974年7月1日受付)

血尿
排尿困難
排尿痛
尿意頻数
に
抗アレルギー作用
抗炎症作用
上皮賦活作用
CPP(毛細管透過性亢進)抑制作用
のある

▷特発性腎出血，急性出血性膀胱炎（小児出血性頻尿症）の血尿，術後出血をすみやかに消失させる。
▷血精液症ないし出血性精嚢炎の血精液を消失させる。
▷アレルギー性および非細菌性尿道炎の尿糸，炎症を消退させる。
▷急性膀胱炎，前立腺肥大症に伴う排尿困難，排尿痛，尿意頻数，残尿感を消退させる。

▶適応症
特発性腎出血，急性出血性膀胱炎（小児出血性頻尿症），急性膀胱炎，急性膀胱尿道炎，非細菌性尿道炎，血精液症，術後出血

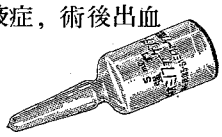

強力ネオミノファーゲンC

包装　2ml 10管・100管，20ml 5管・30管　健保薬価　2ml 27円，20ml 139円

M5058　文献御申越先　ミノファーゲン製薬学術部　〔〒107〕東京都港区赤坂8の10の22（ニュー新坂ビル）