

馬蹄鉄腎に合併した腎盂移行上皮癌の1例

奈良県立医科大学泌尿器科学教室（主任：石川昌義教授）

松島 進・岡島英五郎

平尾佳彦・山田 薫

生間昇一郎・林 威三雄

TRANSITIONAL CELL CARCINOMA OF THE RENAL PELVIS
IN A HORSESHOE KIDNEY: REPORT OF A CASE
AND REVIEW OF THE LITERATURE IN JAPANSusumu MATSUSHIMA, Eigo OKAJIMA, Yoshihiko HIRAO,
Shoichiro IKUMA, Kaoru YAMADA and Isao HAYASHI*From the Department of Urology, Nara Medical University
(Director: Prof. M. Ishikawa, M.D.)*

A case of transitional cell carcinoma of the renal pelvis in a horseshoe kidney was reported. The patient was a 27-year-old man who came with the chief complaint of gross hematuria, and intravenous pyelography demonstrated a horseshoe kidney with nonfunctioning left kidney. On admission he received several urological examinations, and additionally translumbar pyelography for the left kidney was performed and at that time the urine sample was collected from the left renal pelvis. The cytological examination of the urine by Papanicolaou's stain revealed atypical transitional epithelial cells. We diagnosed as transitional cell carcinoma of the renal pelvis in a horseshoe kidney before the operation and performed left hemi-nephrectomy and total ureterectomy with partial cystectomy. Histologically, tumors in the left renal pelvis were papillary transitional cell carcinoma. After the operation the patient received ⁶⁰Co irradiation and now he is in good general health without signs of recurrence or metastasis. In Japan 14 cases of renal tumor associated with a horseshoe kidney were reported until 1973 and our case was the 15th case.

緒 言 症 例

馬蹄鉄腎はそれほどまれな奇形ではないが、結石、水腎、感染などの二次的病変を合併しやすいことはよく知られている。馬蹄鉄腎の合併症のうち腎腫瘍、とくに腎盂腫瘍の合併はきわめてまれで、本邦文献上、松村ら¹⁾、白石ら²⁾、大井³⁾の3例を数えるのみである。

最近われわれは、比較的若年者に発生した馬蹄鉄腎に合併した腎盂移行上皮癌の1例を経験したので、若干の文献的考察を加えて報告する。

患者：内○俊○，27歳，男性，飲食業。

初診：1973年11月16日。

主訴：肉眼的血尿。

家族歴：特記すべきことはない。

既往歴：13歳の時に虫垂炎にて虫垂切除。

現病歴：1969年頃より年に1、2回肉眼的血尿を認めていたが、疼痛もなく数日にて消失するのでそのまま放置していた。1973年11月頃より血尿および疼痛が持続するため1973年11月16日に当科外来を受診した。レ線学的検査の結果、静脈性尿路撮影 (Fig. 1) にて

左腎よりの造影剤の排泄がみられず、右腎盂の軸が内下方に走向しており定型的馬蹄鉄腎の所見であったので、精査のため1973年12月7日に奈良医大附属病院泌尿器科へ入院した。

入院時所見：体格中等度，栄養良好，眼瞼結膜に貧血はなく，表在性リンパ節の腫大もない。胸部は打聴診上異常を認めず，腹部触診にて左腎部に軽度の圧痛はあるが両腎は触知できなかった。ECGは正常，血圧は140/100 mmHgでワ氏反応は陰性であった。

検査所見：Table 1に示したごとく，血沈の中等度亢進，CRP陽性以外末梢血および血液生化学的検査結果には異常を認めない。なおPSPは15分値が16%で軽度の腎排泄機能の低下が認められた。

Table 1. Laboratory reports.

RBC	4.90x10 ⁶	T.P.	8.2g/dl
Ht	47%	A/G	1.0
Hb	93%	BUN	16mg/dl
WBC	7900	Creatinine	1.5mg/dl
Plt	340x10 ³	Uric acid	6.7mg/dl
Bleeding t.	2 1/2 m.	Na	138mEq/L
Coagulation t.	8 1/2 m.	K	4.4mEq/L
		Cl	110mEq/L
Icteric Index	5	Ca	4.7mEq/L
CCF	(-)	P	3.9mg/dl
Al-P	8.8	CRP	(+)
GOT	28	ASLO	1:250 Todd
GPT	20		
LDH	257		
BSR	1°30, 2°56	PSP	15'16%, 120'59%

尿所見：外観は黄色で軽度混濁し，蛋白陽性，糖陰性，沈渣には赤血球多数，白血球を少数認めた。

膀胱鏡所見：容量300 ml，膀胱粘膜および尿管口は正常であるが，左尿管口より尿およびインジゴカルミンの排泄は認められず，血尿の発生部位は確認できなかった。

レ線所見：単純撮影にて腎，膀胱部に結石陰影を認めず，静脈性尿路撮影にて左腎より造影剤の排泄は全くなく，右腎は機能良好で腎盂腎杯の拡張はないが，腎盂の軸は外上方より内下方の走向を示し，尿路レ線学的に馬蹄鉄腎と診断された (Fig. 1)。逆行性腎盂撮影では両側ともに尿管カテーテルは25 cmまで挿入できたが左腎からの尿の排泄は全く認められなかった。また造影剤の注入にて左腎盂腎杯は描出されず，尿管は著明に外側に圧排されていた (Fig. 2)。後腹膜気体撮影では左腎は著明に腫大し，第III腰椎の高さで峽部の形成がみられた (Fig. 3)。選択的腎動脈造影では左腎は poor vascularity で，一部に pooling および puddling を思わせる像が認められたが (Fig.

4)，この時点で悪性腫瘍の合併は診断しえなかった。また nephrogram では左腎は腫大し，水腎症と考えられる所見であった。逆行性腎盂撮影にて腎盂像が得られなかったので左腎に対して，translumbar pyelography を施行したところ左腎は腫大し，典型的な囊状化を示す水腎症の所見であり (Fig. 5)，そのさい採取した腎盂尿は血性に混濁しており，尿細胞診検査の所見では核は大きく，濃染性で異型性を示す移行上皮細胞を認め，腎盂内に移行上皮細胞型の悪性腫瘍の存在が示唆される所見であった (Fig. 6)。

RI レノグラムでは左腎は無機能腎型であり，右腎は排泄遅延が認められた (Fig. 7)。腎シンチグラムでは左腎への ²⁰³Hg chlormerodrin の取りこみがなく，右腎は取りこみは良好であるが，腎の長軸が右上方より内下方に走向しており，レ線所見と同様の形態であった (Fig. 8)。

以上の諸検査の結果，馬蹄鉄腎に合併した左腎盂尿管移行部狭窄による水腎症および，腎盂移行上皮癌の診断のもとに，1973年12月18日全身麻酔によって半腎摘除術と左尿管摘除および膀胱部分切除術を施行した。

手術所見：左腰部斜切開で後腹膜腔にはいる。左腎と周囲との癒着は軽度で剝離は比較的容易であった。腎の表面は嚢胞状で，実質は非常に薄く嚢状であり，腎盂は腎の前面より出ており腎盂尿管移行部に狭窄とその前面を横切っている異常血管が認められ，その異常血管を結紮切断了。峽部は腎実質よりなり，カットグートにて縫合結紮をおこなって切断了。左腎動脈を結紮切断後尿管を剝離し，さらに皮膚切開を恥骨上まで延長して，左尿管口を含めて左半腎，尿管全摘除術および膀胱部分切除術を施行した。なお所属リンパ節の腫大は認められなかった。

摘出腎所見：重量は1050 gで典型的な囊状化した水腎症の所見であり，腎盂内に貯留していた尿は血性混濁が著明であった。その断面では腎盂粘膜に外数の乳頭状腫瘍の発生が認められた (Fig. 9)。組織学的には腎実質は糸球体の硝子様変性，尿細管の拡張，間質においては炎症性細胞浸潤と軽度の結合組織の増生が認められた。腎盂の腫瘍は核の大小不同，多染性や核分裂像も認められ，間質結合組織の増生を伴って乳頭状に増殖した典型的な乳頭状移行上皮癌 grade II の所見で (Fig. 10)，尿管の各所にも focal hyperplasia が認められた。

術後経過は順調で，手術創の回復をまって左腎部に ⁶⁰Coによる放射線治療をおこなった。なお患者は退院後も経過良好で，現在まで再発，転移などの徴候を思

わしめる所見は認めていない。

考 察

馬蹄鉄腎の発生頻度は剖検例の集計では600例から1800例に1例の割合で、Campbell⁴⁾によれば51880例の剖検例のうち122例、425:1の比であり、またDees⁵⁾は1410例のpyelogramから0.28%に馬蹄鉄腎を発見しており、けっしてまれな疾患ではない。しかしその解剖学的特徴、すなわち峽部や異常血管によ

る尿管の圧迫や狭窄、また腎の回転異常や尿管の走向異常により腎盂尿の停留をきたし、水腎症、結石および感染などの二次的病変を合併しやすいことはよく知られている。馬蹄鉄腎の合併症の発生頻度についてCulpら⁶⁾によると106例中結石が65例、水腎症が27例、結核が5例および腎嚢腫が2例で、結石や水腎のあったものが87%で、Glenn⁷⁾は51例のうち尿路感染が41.2%あり、閉塞性変化が35.3%、結石が31.4%にみられたと報告している。わが国においては大川⁸⁾は本邦文献から集録した馬蹄鉄腎178例中117例(65.7%)に合併症をみており、その合併症の種類としては合併症を有する117例中結石が56例(47.9%)、水腎症が16例(13.7%)、非結核性感染が18例(15.4%)、

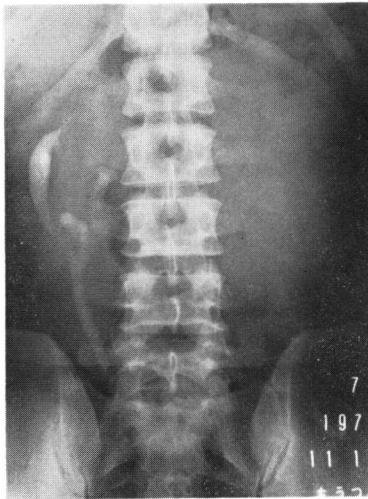

Fig. 1. Excretory urogram shows typical malrotation as horseshoe kidney with anterior position of right renal pelvis and left kidney shows no function.

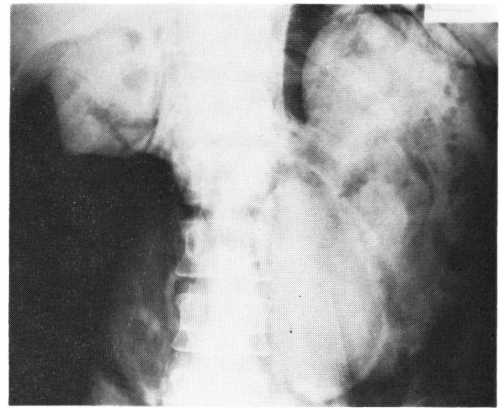


Fig. 3. PRP shows an outline of horseshoe kidney and an enlargement of left renal outline.

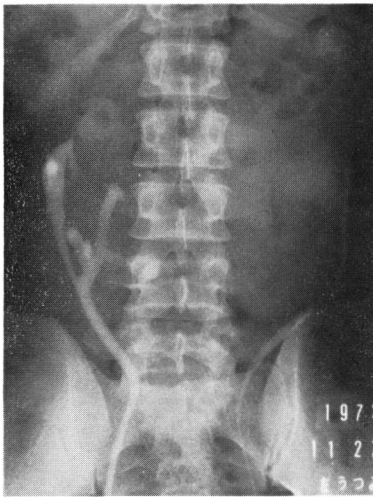


Fig. 2. Bilateral retrograde pyelogram. Right renal pelvis has same finding with excretory urogram, but left side shows obstruction at the ureteropelvic junction and no visualisation of renal pelvis.

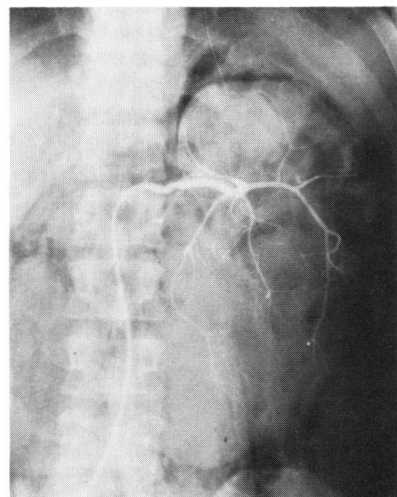


Fig. 4. Selective renal angiogram on the left side demonstrates a hydronephrotic pattern and partially suspects vascular pooling or puddling on the lower pole.

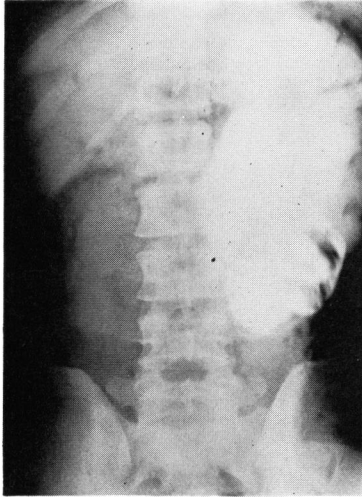


Fig. 5. Translumbal pyelogram of the left renal pelvis shows huge hydronephrosis.

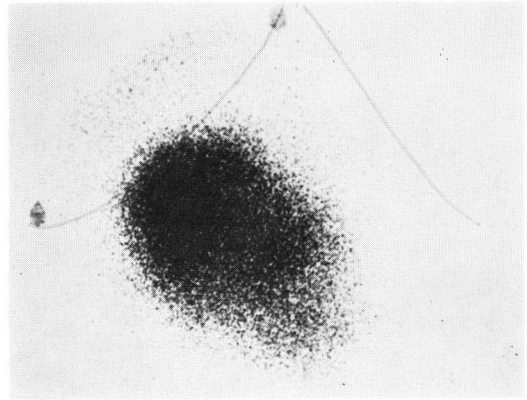


Fig. 8. Renal scintigram with ^{203}Hg chlormerodrin, demonstrating no uptake of left kidney.

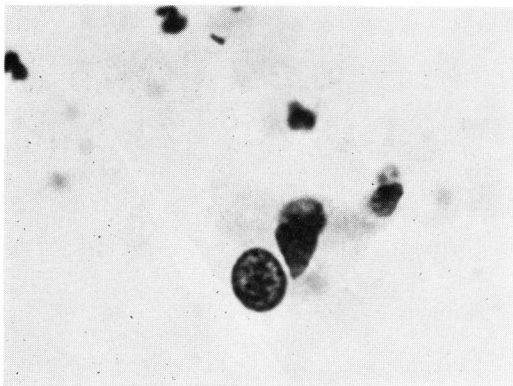


Fig. 6. Cytological examination of the urine from left renal pelvis by Papanicolaou stain. The cells show large nuclei, polymorphism and hyperchromatism.

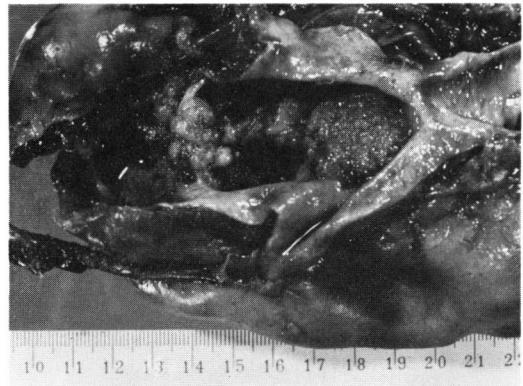

Fig. 9. Photograph of left half of horseshoe kidney is seen multiple papillary tumor in the renal pelvis.

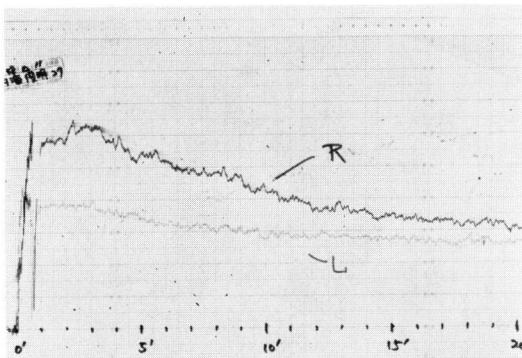


Fig. 7. Radioisotope renogram with ^{131}I -Hippuran shows slight delay of excretion on the right kidney and no function on the left kidney.

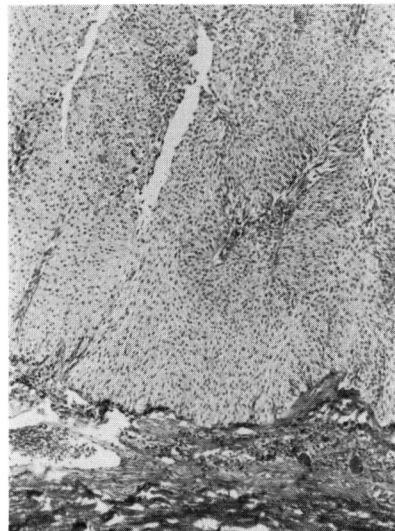


Fig. 10. Histological picture of renal pelvic tumor showing transitional cell carcinoma (H-E $\times 40$).

結核が29例 (24.8%)、腫瘍が3例 (2.6%)、嚢腫が4例 (3.4%)、嚢胞形成が3例 (2.6%)、その他5例 (4.3%)、であったと報告している。その後の井上ら⁹⁾の本邦報告例の集計では272例中、221例 (81.2%)に合併症が認められており、その合併症の種類としては結石が114例 (51.5%)、水腎症が41例、非結核性感染症が24例、結核が39例、腫瘍が10例、嚢腫が8例、外傷が4例、嚢胞形成およびその他が31例で、いずれの報告も結石の合併がもっとも頻度が高い。

一般に腎の悪性腫瘍の発生頻度は Lucké ら¹⁰⁾の200,830例の剖検例では621例で0.3%の割合で認められており、きわめて頻度の少ないものである。腎の悪性腫瘍の種類別発生頻度では Lucké らによれば1,659例のうち腺癌が83.4%、腎盂癌が7.7%、nephroblastoma が5.6%、肉腫が3.3%であり、Riches ら¹¹⁾の2,314例では腺癌が75%、腎盂移行上皮癌が7%、扁平上皮癌が2.5%、乳頭腫が3%、nephroblastoma が8%、その他が2.8%で、腎の悪性腫瘍のうちでは腺癌が80%前後と圧倒的に多く、腎盂腫瘍は10%前後でみられ、またわが国における腎盂腫瘍の発生頻度もほぼ10%内外であり¹²⁻¹⁴⁾、その発生頻度は低い。

一方、馬蹄鉄腎に合併した腎腫瘍の種類別発生頻度についてみると Blackard ら¹⁵⁾の集計による72例では腺癌が34例 (47%)、腎盂癌が20例 (28%)、nephroblastoma が14例 (20%)、肉腫が3例 (4%)、および腺癌と腎盂癌の重複癌が1例で、馬蹄鉄腎の場合には腎盂癌と nephroblastoma の発生頻度が非常に高い。さらにわれわれが本邦文獻上集計しえた馬蹄鉄腎と腎腫瘍の合併例は自験例を含めて15例で、そのう

ち腎実質上皮性腫瘍が5例 (33.3%)、腎盂癌が4例 (26.7%)、Wilms 腫瘍が3例 (20.0%)、およびその他の腫瘍が3例 (20.0%)であり、Blackard らの集計と同様に腎盂癌の占める割合が高くなっている (Table 2)¹⁶⁻²⁶⁾。

一般に尿路粘膜上皮性腫瘍の発生にかんする要因としては尿中への proximate carcinogen の持続的排泄や、尿路での尿の停留などによる長期間の直接作用および尿路粘膜上皮の感受性などが必要条件とされており、牧浦²⁷⁾はラットの尿管を結紮して膀胱粘膜を標的臓器とする発癌剤の N-butyl-N-(4-hydroxybutyl) nitrosoamine を投与した場合に膀胱と同様の組織像を示す腎盂移行上皮癌が高率に発生し、尿路粘膜上皮性腫瘍の発生には尿の停留が重要な条件であることを報告している。またわれわれはラットにおける実験的膀胱腫瘍の発生にさいして膀胱内異物などの膀胱粘膜への慢性的物理的的刺激が膀胱腫瘍発生に対して促進効果のあることを明らかにした²⁸⁾。

したがって馬蹄鉄腎の場合に合併する腎腫瘍のうちで腎盂腫瘍の占める比率が一般の場合より高いのは、Blackard らがのべているように馬蹄鉄腎に合併する閉塞性変化や感染および結石形成などが重要な因子ではあるが、閉塞性変化による尿の停留がもっとも重要で、それに合併した感染や結石形成は腫瘍の発生を促進させるものであると考える。

腎盂腫瘍の年齢別発生頻度は諸家の報告^{11,29)}によれば40歳台から70歳台が70%から80%を占めており、20歳台以下は4%以下できわめて少なく、一方 Blackard らの馬蹄鉄腎に合併した腎盂腫瘍20例のうちでは4歳

Table 2. Reports on the renal tumor associated with a horseshoe kidney in Japan.

Authors	Sex	Age	Chief complaint	Site of tumor	Tumor type	
1. Natsuaki	1922	M	41	Tumor of flank(r)	Kidney(r)	Mixed tumor
2. Tsuchiya et al.	1957	M	49	Gross hematuria	Kidney(l)	Grawitz's tumor
3. Yoshida	1957	F	51	Abdominal tumor	Isthmus	Grawitz's tumor
4. Takayasu et al.	1961	F	55	Abdominal tumor	Isthmus	Myxocystoma
5. Matsumura et al.	1961	M	64	Epigastralgia	Renal pelvis(r)	Transitional cell ca.
6. Shiraishi et al.	1963	M	61	Gross hematuria	Renal pelvis(r)	Papillary ca.
7. Ohi	1963	M	14	Flank pain(l)	U.P.J.(l)	Transitional cell ca.
8. Mizoguchi	1966	M	60	Gross hematuria	Kidney(l)	Grawitz's tumor
9. Sugano	1966	M	38	Tumor of hypochondrium(r)	Isthmus	Liposarcoma
10. Yamada et al.	1970	F	37	Tumor of flank(r)	Isthmus	Adenoma
11. Fujiwara et al.	1970	M	4	Abdominal pain	Kidney(r)	Wilms' tumor
12. Koide et al.	1971	F	3	Abdominal pain	Kidney(l)	Wilms' tumor
13. Motomura et al.	1972	F	68	Gross hematuria	Kidney(l)	Grawitz's tumor
14. Iwama et al.	1973	F	5	Abdominal pain	Kidney(l)	Wilms' tumor
15. Our case	1974	M	27	Gross hematuria	Renal pelvis(l)	Transitional cell ca.

が1例, 30歳台が2例で, そのほかはすべて40歳台以上で平均年齢は4歳の1例を除いて53歳であり, 年齢別発生頻度では一般にみられる腎盂腫瘍と変りはない. 本邦文献上の4例中2例が60歳台で, 大井の1例が若年者で14歳であるが, 自験例は27歳で比較的若年者にみられた腎盂移行上皮癌である.

われわれは静脈性尿路撮影で排泄がなく, 逆行性腎盂撮影が不能であったり, また腎盂が造影されない場合で血管撮影などで水腎症が疑われるときは経腰的腎盂撮影をおこなっているが, そのさい採取した尿の細胞学的検査は重要であり, 著者は腎盂尿管移行部狭窄による水腎症の患者において経腰的腎盂撮影やそのほかのレ線学的診断法で診断しえなかった多発性の小さい腎盂移行上皮癌を腎盂より穿刺採取した尿の細胞診によって術前にその存在を診断しえた症例を経験している³⁰⁾. 本症例においても経腰的腎盂撮影のさいの腎盂穿刺尿の細胞診で異型細胞が認められ, 術前に腎盂腫瘍の存在を診断し, 左半腎, 尿管および膀胱部分切除術を施行して手術の適応を誤ることがなかったが, あらためて尿細胞診の重要性を痛感させられた.

結 語

1) 最近経験した27歳, 男性の馬蹄鉄腎に合併した腎盂移行上皮癌の1例について報告した.

2) 本邦文献上集録しえた馬蹄鉄腎に合併した腎腫瘍症例は自験例を含めて15例で, このうち腎盂癌の合併例はわずかに4例で, 若干の考察を試みた.

本論文の要旨は1974年5月18日, 第67回日本泌尿器科学会関西地方会において発表した. 稿を終えるにあたりご校閲を賜りました石川昌義教授に深く感謝いたします.

文 献

- 1) 松村宗次・浜崎栄一：佐世保市立市民病院医学業績集, **5** : 63, 1961.
- 2) 白石祐逸・鶴田 敦：臨床皮泌, **18** : 225, 1964.
- 3) 大井好忠：臨床皮泌, **18** : 447, 1964.
- 4) Campbell, M. F. and Harrison, J. H. : Urology, 3rd. edit. Vol. 2, p. 1447, W. B. Saunders Co., Philadelphia, 1970.
- 5) Dees, J. E. : J. Urol., **46** : 659, 1941.
- 6) Culp, O. S. and Winterringer, J. R. : J. Urol., **73** : 747, 1955.

- 7) Glenn, J. F. : The New England Journal of Medicine, **261** : 684, 1959.
- 8) 大川順正：泌尿紀要, **6** : 567, 1960.
- 9) 井上 進・大山朝弘・斎藤三朗：臨泌, **21** : 1021, 1967.
- 10) Lucké, B. and Schlumberger, H. G. : "Tumors of the Kidney, Renal Pelvis and Ureter," Atlas of Tumor Pathology, Section 8, F. 30. Armed Forces Institute of Pathology, Washington, D. C., 1957.
- 11) Riches, E. W., Criffiths, I. H. and Thachray, A. C. : Brit. J. Urol. **23** : 297, 1951.
- 12) 小林長恭・山内秀一郎：皮と泌, **27** : 68, 1965.
- 13) 柿崎 勉：日泌尿会誌, **48** : 245, 1957.
- 14) 高井修道・堀米 哲・佐藤昌三・井川欣市：札幌医誌, **16** : 377, 1959.
- 15) Blackard, C. E. and Mellinger, G. T. : Arch. Surg., **97** : 616, 1968.
- 16) 夏秋小四郎：日外会誌, **33** : 295, 1922.
- 17) 土屋文雄・豊田 泰：日泌尿会誌, **49** : 271, 1958.
- 18) 吉田鉄郎：臨床皮泌, **11** : 1129, 1957.
- 19) 高安久雄・佐藤昭太郎・西山敏雄：日泌尿会誌, **52** : 111, 1961.
- 20) 溝口 勝：皮と泌, **28** : 511, 1966.
- 21) 菅野久義：癌の臨床, **12** : 734, 1966.
- 22) 山田智二・須藤 進・草階佑幸・折笠精一：日泌尿会誌, **62** : 398, 1971.
- 23) 藤原章成・小田昇平・吉岡寿々子・住山正男・吉岡秀憲・笠原正男：小児科臨床, **23** : 114, 1970.
- 24) 小出 亮・清水興一：日本医師会雑誌, **67** : 一がん百態一“小児癌”, 1972.
- 25) 本村勝昭・小柳知彦：臨泌, **27** : 829, 1973.
- 26) 岩間正文・小崎 武・川口誓爾・森 正樹：小児科臨床, **26** : 53, 1973.
- 27) 牧浦幸男：奈医誌, **24** : 81, 1973.
- 28) Okajima, E., Hiramatsu, T., Motomiya, Y., Kondo, T. and Hirao, Y. : Urol. Res., **1** : 177, 1973.
- 29) 大越正秋・菅井昂夫・中村 宏・長久保一朗・木村茂三：臨泌, **22** : 193, 1968.
- 30) 松島進：日泌尿会誌, **64** : 989, 1973.

(1975年1月28日受付)