〔泌尿紀要21巻8号
1975年8月〕

膀胱褐色細胞腫（paraganglioma）の1例

大阪厚生年金病院泌尿器科
高　橋　香　司
河　西　宏　信
柏　井　浩　三

大阪大学医学部泌尿器科学教室
松　田　　稔

兵庫医科大学泌尿器科学教室
坂　口　　強

大阪厚生年金病院病理検査科
永　友　知　英
藤　井　和　子

PARAGANGLIOMA (PHEOCHROMOCYTOMA) OF THE URINARY BLADDER

Koji TAKAHASHI, Hironobu KAWANISHI and Kozo KASHIWAI
From the Department of Urology, Osaka Welfare Pension Hospital

Minoru MATSUDA
From the Department of Urology, School of Medicine, Osaka University

Tsuyoshi SAKAGUCHI
From the Department of Urology, Hyogo College of Medicine

Tomohide NAGATOMO and Kazuko FUJII
From the Department of Pathology, Osaka Welfare Pension Hospital

A 52-year-old woman was admitted because of gross hematuria and adrenosympathetic syndrome on micturition and defecation.

Definite preoperative diagnosis of bladder paraganglioma was made through transurethral biopsy of tumor and measurement of catecholamine metabolites in urine. The patient was cured by partial cystectomy.

近年，paraganglioma (pheochromocytoma) は，薬理学的・生化学的診断法，さらにはその部位診断法の発展にともない報告例が急速にふえてきている．しかしながら，膀胱に発生する paraganglioma (pheochromocytoma) はやはり比較的まれな疾患といわざるをえない．今回われわれは，術前に確定診断をつけえた本症の1例を経験したので報告し，あわせて若干の文献的考察をくわえた．

症　　例

患　者：守口某，52歳，女性，主婦．

家族歴：父が胃癌で死亡した以外は特記すべきものはない．

主　訴：肉眼的血尿，排尿・排便後の胸内苦悶・頭

痛など．

既往歴：1969年に子宮筋腫の手術をうけている．この経過中は高血圧などをみとめず退院に至った．

現病歴：1973年6月，肉眼的血尿をみとめたが放置していたところ，同年7月末より血塊を混じるようになり，7月30日に尿閉となった．このため某病院泌尿器科を受診し，膀胱腫瘍の診断をうけた．そのご血尿により数回の尿閉となり導尿などの処置をうけていたが，1973年8月8日に大阪厚生年金病院泌尿器科を受診した．初診時問診によって，患者は血尿とは別に，近医により自律神経失調症として加療されていることが判明し，さらに詳細にたずねたところ，患者は約12年前より，主として排便，ときに排尿時にいきんだりしたとき，突然顔面蒼白，胸内苦悶，頭痛，心悸亢進などを訴え，続いて顔面，前胸部に紅潮を生じ，強い発作時には，冷汗，嘔気，両手のしびれなどの多彩な症状をしめし，これらは数分後には消失した．この発作は日に数回のこともあれば，また10日間ほど無症状のこともあったという．われわれは外来で直ちに膀胱鏡検査を施行したが，その所見と以上の病歴をあわせ考え，膀胱の paraganglioma (pheochromocytoma) を疑った．患者は翌8月9日に入院した．

入院時現症：体格中等の女性．栄養やや不良．腹部は平坦で軟，下腹部正中に手術瘢痕をみとめるが腫瘤などはふれない．腹・背部に血管性雑音を聴取しない．

入院時検査所見：血圧 130/82 mmHg，脈搏数 72/分，赤沈値 1時間43，2時間 74 mm と亢進している．血液像，赤血球数 415×10^3，白血球数 9,800，百分率で好中球73%，好酸球2%，単球7%，リンパ球18%であった．血液化学的所見，肝機能所見，血清学的所見，ともに異常をみとめず．内分泌機能検査，ブドウ糖負荷試験，尿中 17 KS，17 OHCS，ともに異常なし．心電図所見 L-A overloading．眼底所見正常．

レントゲン線検査所見：胸部，腎，膀胱部単純像はとくに異常なし．点滴静注腎盂造影の膀胱充満像 (Fig. 1) と膀胱造影で，多房状超鶏卵大の陰影欠損像をみとめる．後腹膜気体注入法，胃・十二指腸および注腸透視に異常をみとめない．

尿所見：外観は赤褐色混濁の血尿，蛋白陽性．糖陰性．沈渣では，赤血球無数．尿細胞診陰性．

膀胱鏡所見：容量は 300 ml 以上，両側尿管口は，形態，蠕動ともに正常．後壁より頂部にかけ正中よりやや右側よりに，超鶏卵大の多房状，表面は滑らかで柔らかそうな淡赤褐色を呈する腫瘤が膀胱内腔に突出しているのがみとめられた．その中心部に小さな白色苔状物をみとめるが，その他の部分は正常の膀胱粘膜におおわれているようにみえ，通常の移行上皮型の腫瘤とは外観を異にしていた．

入院後の経過：朝・夕の定期的血圧測定は正常値を示していたが，入院4日目に排便中気分不良を訴えた．この直後の血圧は 240/110 mmHg を記録し，脈搏数も110/分と増加し，全身の熱感を訴えた．これ以後，排便・排尿後に日に数回，心悸亢進，心窩部痛，顔面紅潮，両手のしびれ，両手関節痛，嘔気，冷汗，全身倦怠感，大腿部痛などの症状が出現するようになり発作性高血圧をみとめた．この発作は数分間で消失した．このため双手診による膀胱部マッサージと生食水膀胱内注入排泄による誘発を試みたが昇圧はみとめず，症状の出現もなかった．そこで確定診断をうるため経尿道的生検ならびに尿中カテコールアミン代謝産物の測定をおこなうことにした．経尿道的生検を1973年9月19日，硬膜外麻酔下にて施行した．この操作時 260 mmHg の血圧上昇をみとめた．この組織学的診断は chromaffine cell tumor であった．尿中カテコールアミン代謝産物測定；1日尿中 VMA 15.2 mg/day（正常値 4.5～12.5 mg/day），1日尿中 metanephrine 4,340 mcg/day（正常値 150 mcg/day 以下），発作時尿中 VMA 26.4 mcg/creatinine 1 mg，発作時尿中 metanephrine 6,000 mcg/day)．

以上の結果をえて，膀胱 paraganglioma (pheochromocytoma) の確定診断をくだし，1973年10月15日に硬膜外麻酔下にて膀胱部分切除術を施行した．

手術所見：臍3横指上方より恥骨上縁におよぶ正中切開を加え，腹膜外および経腹膜的に膀胱に達した．

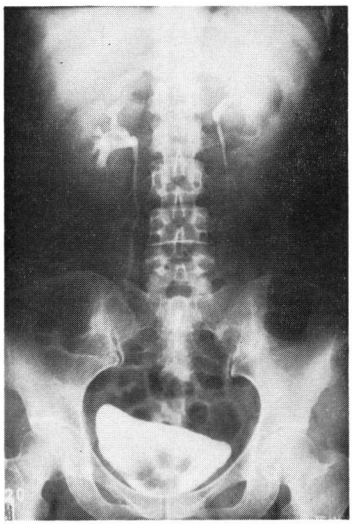

Fig. 1. DIP の膀胱充満像で超鶏卵大・多房状の陰影欠損像をみとめる．

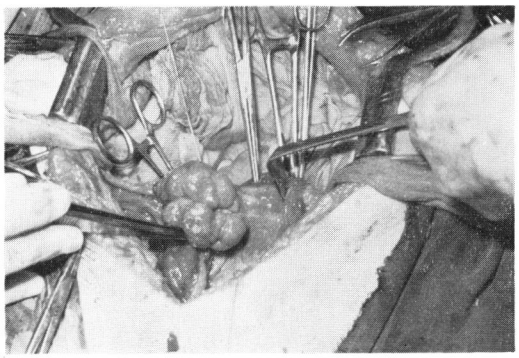

Fig. 2. 術中写真
膀胱頂部より有茎性・多房状の腫瘤の突出をみとめる．

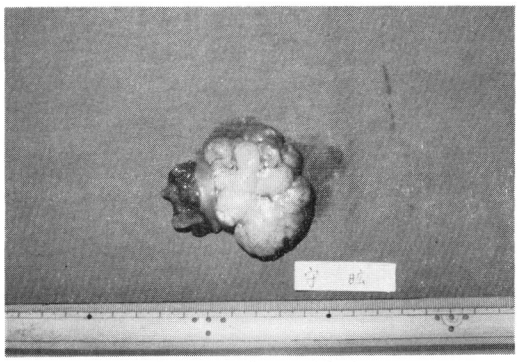

Fig. 3. 摘除標本
6×6×7 cm，重量 45 g．淡赤褐色で，正常の膀胱粘膜におおわれ，中心部に小潰瘍をみとめる．

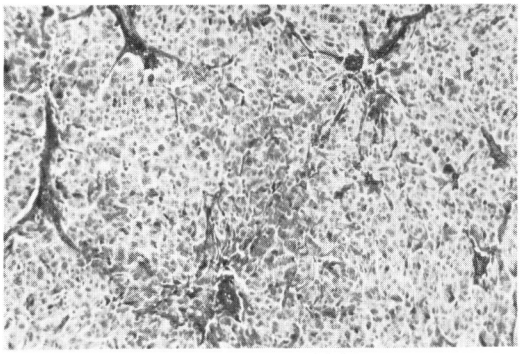

Fig. 4. 病理組織標本
腫瘍組織は血管をもつ結合性間質で隔てられ，胞巣状に密に増殖している．

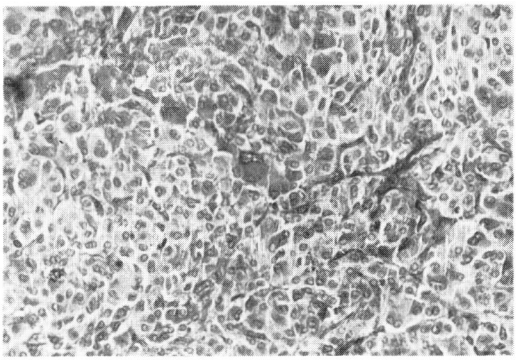

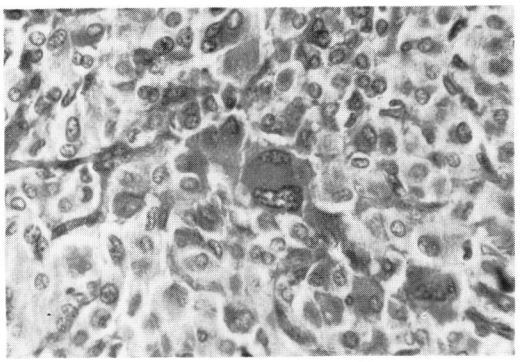

Fig. 5, 6 病理組織標本
細胞は多角ないし菱形，または楕円形の比較的豊富な原形質をもち，核は類円形，偏在性のものが多い．中に大核や濃染性の核をもつものがあり，場所によりやや所見を異にしている．

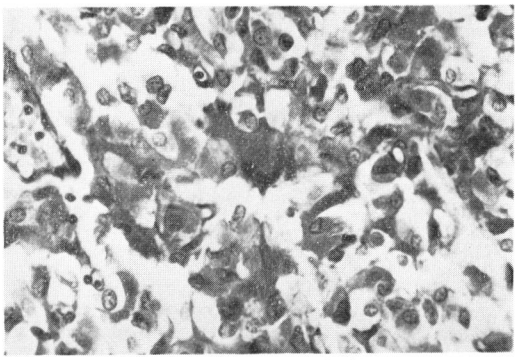

Fig. 7. 病理組織標本
部分的であるが，原形質内に褐色の微細顆粒がみとめられる．

このさい腹膜に接した膀胱頂部やや右よりに，血管が塊状に怒張した部分が腹膜を透してみとめられた．膀胱を開くと，頂部より有茎性の腫瘤が突出しているのがみとめられ，膀胱鏡所見とほぼ同様の外観を呈していた（Fig. 2）．健常な膀胱壁を含め一部腹膜とともに腫瘤を切除摘出した．この操作中，生検時と同様に血圧の上昇をみとめ，これはレジチン静注により制御され，摘除後の血圧は正常に復した．続いて腸骨および大動脈周囲を可及的に探索したが腫瘍らしきものはみとめなかった．最後に膀胱を閉じ，創を2層に縫合し手術を終了した．

摘除標本：有茎性（直径 2.5 cm），6×6×7 cm の多房状で柔かい腫瘤．重量 45 g．淡赤褐色を呈し，中心部は小潰瘍を有し苔状の付着物をみとめた（Fig.

3)．この一部を Orth 氏液に固定した．また他の一部をホルマリン液につけたところ，その液はただちに黄染された．

病理組織学的所見：腫瘍組織は血管をもつ結合織性間質で隔てられ，胞巣状に密に増殖している（Fig. 4)．細胞は多角ないし菱形，または楕円形の比較的豊富な原形質をもち，核は類円形で，偏在性のものが多い．中に大核あるいは濃染性の核をもつものもあり，場所によってやや所見を異にしている（Fig. 5, 6)．部分的であるが，原形質内に褐色の微細顆粒が認められる（Fig. 7)．以上の組織像は，副腎にみられる paraganglioma とよくにており，この症例は extra-adrenal の paraganglioma と診断される．

術後経過：血圧は術後5日目までは 140/90 mmHg 前後であったが，6日目より正常となった．脈搏数も術後3日間は 130～110/分であったが以後は 90～70/分と減少し正常に復した．術前の多彩な発作性高血圧症状はまったくみとめなくなり，なんら異常なく経過し，41日目の尿中 VMA 6.6 mg/day, metanephrine 1019 mcg/day と正常値となり，59日目に全治退院した．

考　　察

Paraganglioma (pheochromocytoma) はその約10%が副腎外に発生するといわれ，発生学的には neural crest に起源するものと考えられている．命名法については Pick[1] が1912年に副腎髄質由来のものを pheochromocytoma (tumor of dark-color cells)，副腎外のものを paraganglioma と命名して以来，この名称が広く用いられている．一方 Brines and Jennings[2] は，発生学的同一性により両者は一括して paraganglioma と呼ぶべきであると主張している．また本疾患は，その名の由来の chromaffinity や，内分泌活性・不活性の問題についても種々の論義がなされており，必ずしも明確に分類，整理されていない．さて膀胱の paraganglioma (pheochromocytoma)（以下 paraganglioma と呼ぶ）は，Fries ら[3] によれば副腎外の9.7%にみられたという．Zimmerman ら[4] が1953年に本症の第1例を報告して以来，われわれが集計しえた症例は，自験例を加え，73例を数える[4~24,28~31,33]．このうち本邦例は6例で[5,7~10]，これを Table 1 にしめす．全膀胱腫瘍にしめる本症の比率は Albores-Saavedra ら[19]は0.5%，Leestma ら[6] は0.06%以下の頻度であるとのべ，通常の移行上皮細胞型のものに比し非常にまれな腫瘍である．ここで自験例を含めて内外の文献より集計しえた症例につ

Table 1.　本邦における報告例

報告者	年齢	性	主訴	血尿	高血圧	排尿時発作	術前診断	術前後の尿中カテコールアミンとその代謝産物	治療方法	術後経過	備考
勝目ら[7]（1960年）	49歳	女	排尿痛 頻尿 高血圧	(+)	(+)	(+)	膀胱褐色細胞腫の疑い		膀胱部分切除術	高血圧が持続，3週後に心不全で死亡	右総腸骨動脈上に鶏卵大の腫瘍（転移）をみとめる
田崎ら[8]（1963年）	66歳	男	肉眼的血尿	(+)	(−)	(−)	膀胱原発の悪性腫瘍	(術後)カテコールアミン：284 mg/L	膀胱部分切除術		悪性 paraganglioma, 左胸腔内に腫瘍陰影をみとめる
新保ら[5]（1970年）	17歳	女	心悸亢進・多汗	(−)	(+)	(−)		(術前)アドレナリン：35.70 mcg/day ノルアドレナリン：1,260 mcg/day 総メタネフィリン：5.24 mg/day VMA：21.20 mg/day (術後)アドレナリン：10.7 mcg/day ノルアドレナリン：850 mcg/day 総メタネフィリン：4.17 mg/day VMA：15.4 mg/day	試験手術で，膀胱部分切除術	術後より血圧の動揺が続き約4年後再発で死亡	剖検で全身転移をみとめ，副甲状腺ホルモン産生腫瘍と考えられた
秋田ら[9]（1972年）	59歳	男	肉眼的血尿	(+)	(−)	(−)	膀胱腫瘍		膀胱部分切除術		
勝見ら[10]（1973年）	59歳	男	肉眼的血尿	(+)	(−)	(−)	膀胱腫瘍	(術後)アドレナリン：7.8 mg/day ノルアドレナリン：24.0 mcg/day VMA：10.6 mcg/day	膀胱部分切除術		
自験例（1974年）	52歳	女	肉眼的血尿	(+)	(+)	(+)	膀胱褐色細胞腫	(術前)メタネフィリン：15.2 mg/day　VMA：6.6 mg/day (術後)メタネフィリン：4,340 mcg/day　VMA：1,019 mcg/day	膀胱部分切除術		

いて，主として臨床的立場より2，3の考察をおこなった．

I　臨床像

①　年齢と性別．Table 2 に年代別の集計をかかげた．10歳代と30歳代にピークをみとめるが，各年代にわたり大差なくみとめられる．最年少は11歳の女子で，最年長は76歳の男性である．性別は男女間に差はなく，男女比は 1：1.35 であった．本邦例では，新保ら[5]の17歳の症例以外は5例とも40歳以後の高年者で，男女比は 1：1 であった．

Table 2.　年代，男女別症例数

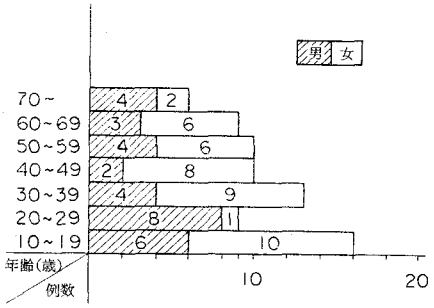

②　罹病期間．この腫瘍は，通常は非常に緩徐に発達するものと考えられる．罹病期間の最長は Lumb and Gresham[20] の例である．それは13歳にすでに頭痛その他の症状が出現し，そのご長期間症状の消失をみたが48歳にはじめて膀胱の paraganglioma の診断が下され，膀胱部分切除術をうけた．しかも，6年後にリンパ節転移をきたしたという[21]．自験例でも，すでに10数年来の adrenosympathetic syndrome があり，そのご肉眼的血尿の出現をみるにいたりやっと診断されている．

③　症状．主たる症状は，高血圧（持続性ないし発作性），排尿時発作（micturitional adrenosympathetic syndrome），血尿（肉眼的ないし顕微鏡的）の3つがあげられる．

これらは腫瘍のカテコールアミン分泌による症状と，それが膀胱壁に局在するための尿路症状が重なったものであることは言をまたない．高血圧は66症例中46例（70%）にみとめ，このうち新保ら[5]の分類による発作型は46例中17例（37%）であった．そして20例（30%）は高血圧をみとめず，このうち17例は排尿時の発作もあらわれなかったものである．排尿時発作は本疾患に特異なものであるが，それは58症例中34例（59%）にみられた．血尿は，69症例中42例（61%）にみとめられている．自験例では，血尿は前述のように10数年来の adrenosympathetic syndrome の後に出現している．血尿は，膀胱壁内より発生した腫瘍がしだいに増大し，それが粘膜を穿孔，潰瘍形成におよんで出現するもので，長い罹病期間のうちでその出現はむしろ遅いものと考えてよい．以上のべたように，3主症状は必ずしも常にあらわれるものではなく，3症状のそろった症例は58症例中14例（24%）にすぎない．また特殊なものとして，排尿時発作をみとめるのに血圧上昇のない症例と，高血圧をみとめるのに排尿時発作をみとめない症例がある．前者には，Alboresｰ Saavedra ら[19]の case 1, Besser and Pfau[22]，Cummins ら[23]の症例があり，後者には Blair and Brandwood[24]，新保ら[5]の症例を含め8例をみとめる．また一方，血尿以外まったく高血圧も排尿時発作もみとめない症例も58例中13例（22%）にのぼる．これらの一見矛盾した症例の出現や欠如が，カテコールアミン代謝産物の質的量的な分泌態度によって生じるのか，または腫瘍の膀胱壁の存在部位によってか，あるいは個体のカテコールアミンに対する感受性の差異によって生じるかは不明で，今後の検討が必要である．

II　診　断

本症に対する診断は，①腫瘍に対するものと，②部位に対する診断とにわけられるが，まず先立つものとして患者に対する詳細な問診と，臨床症状の正確な把握がたいせつであることはいうまでもない．自験例で，10数年来単に自律神経失調症として放置されていたのもこの点に問題があったためと考えられる．

①　腫瘍に対する診断法

レジチンによる抑制試験やヒスタミンに代表される誘発試験などの薬物試験と，尿中 VMA，総メタアドレナリンおよびアドレナリン，ノルアドレナリンなどの測定がある．今回集計しえた症例においては，レジチン試験は10例，ヒスタミン試験は7例に施行され，レジチンでは7例に陽性，3例に陰性，ヒスタミンでは4例に陽性，3例に陰性であった．尿中カテコールアミンおよびその代謝産物の測定は73症例中31例に施行されている．このうち尿中 VMA は13例に施行され，6例（46%）が高値をしめしたにすぎず，尿中 VMA が正常でも paraganglioma は否定できない．最近では，尿中 VMA より総メタアドレナリンのほうが診断的価値が高いとされているようであるが[25]，今回の集計した症例中には，同一症例で尿中 VMA が正常をしめし総メタアドレナリンが高値をしめした症例はなく，VMA 異常例での総メタアドレナリンは測定された症例ではいずれも異常値をしめした．また Amery and Conway[26] は，尿中 VMA 正常でも尿中アドレナリン，ノルアドレナリンの異常高値がある

ことに留意せねばならないと強調し，山田[27]は，尿中カテコールアミンはアドレナリンとノルアドレナリンを別々に測定する必要があるとのべている．これらの諸点についてじゅうぶんに検討を加えるべきデータはなかったが，尿中総カテコールアミンもしくはアドレナリン，ノルアドレナリンの測定された症例22例中15例（68%）が高値をしめしており，これらの測定は，尿中 VMA より診断的価値が高いと考えられた．この15例中に，Amery and Conway[26]ののべるごとく VMA 正常で尿中カテコールアミンの軽度上昇をしめす症例を1例みとめた[14]．なお正常値をしめす7例中6例はなんらかの臨床症状をみとめるものであった．一方，血中カテコールアミンは，急速に消失し変動が著明で，採血部位によりその値が異なるために，通常は大静脈カテーテルによる採血によっては部位診断につかえても確定診断には使用されないとされている．しかし集計した症例中7例に高値をみとめている．これらの点についてはなお今後の検討が必要であろう．以上のカテコールアミンとその代謝産物の測定も1回のみの測定では不じゅうぶんである．Bogaert and Vermeulen[15]の症例では，各種カテコールアミンの6回の測定中 VMA 値がただ1回のみ高値をしめしたにすぎない．これらの測定法が今後さらに研究発展され，広くかつ簡便に施行されるようにのぞみたい．

② 部位診断法

腫瘍の存在が膀胱鏡的に，あるいは触診上うたがわれれば，マッサージテストや膀胱内注水テストがおこなわれる．今回集計した症例中，マッサージテストは5例に施行され，3例に陽性で，自験例と他の1症例[22]では陰性であった．膀胱内注水テストは，新保は5例全例に誘発発作をみているとのべているが，自験例では 580 ml の生食水注入および排出のさいも血圧上昇や adrenosympathetic syndrome の誘発をみとめなかった．レントゲン検査は，胸部，腎・膀胱部単純撮影，排泄性腎盂造影，膀胱造影や後腹膜気体注入法とそれらとの併用および断層撮影が施行される．しかし腫瘍が小さければ描出されず，大動脈撮影などが必要となることもあり，また前述したごとく大動脈カテーテル法による選択的採血によるカテコールアミン測定によって部位診断に成功した症例[45]もある．膀胱鏡検査は，血尿や排尿時発作があれば当然施行される検査で，今回集計した症例のほとんどに施行されてはいる．本腫瘍は，その80%は膀胱3角部，頂部と前壁部に好発し，普通は正常粘膜におおわれ一部は潰瘍を形成し膀胱内腔に突出する柔らかいカリフラワー様の外観を呈し，その色調は黄金色から暗褐色を帯びていて[6]，移行上皮型の乳頭腫状のものとはその外観をことにし，泌尿器科医にとっては鑑別しやすいものと考える．しかし，ときには Silver ら[12]の症例のように直径 0.5 cm の非常に小さな凹みと記載される症例もあって診断しにくいものもあり，確定診断にはぜひ生検が必要になる．生検はふつうは経尿道的に施行され，自験例を含め12例におこなわれ，10例が paraganglioma またはその疑いとの組織学的診断がえられている．膀胱鏡的に腫瘍の存在を確認できなかったのは，Lathem and Hunt[28]，Bogaert and Vermeulen[15]の2例であった．そして Glucksman and Persinger[29]の血尿を主訴とした患者では，数回の膀胱鏡検査が検行されたが6年後にはじめて膀胱鏡で腫瘍が発見されているので，膀胱鏡検査も長期間にわたり頻回の施行が必要であることを強調したい．そしてときには試験的手術にふみきることもやむをえないものと考える．

Ⅲ 治療と予後

レントゲン照射（^{60}Co）や化学療法やホルモン療法は効果がみとめられないようで[30]，外科的な腫瘍摘出が必要である．経尿道的切除または電気焼灼術が7例に施行されているが，そのうち5例は再発のためなんらかの再手術をうけているので，経尿道的生検により確定診断をえれば，積極的に開腹し同時に後腹膜腔のじゅうぶんな探索をおこない，腫瘍を含めた広範囲な膀胱部分切除術を施行するのが最良であると考える．病理組織学的に悪性か否かをみわけることは不可能のようであって[6,31]，臨床的には，リンパ節や他臓器への転移の有無と多発性が悪性度の決定要因となろう[2]．今回の集計中15例に再発や多発および転移をみとめていて全体の21%にも達している．この点にじゅうぶん留意する必要があると考える．Anton et al.[32]と Pugh ら[33]は，DOPA や dopamine を産生する腫瘍は悪性であると述べ，また cytophotometric に腫瘍細胞核内の DNA の含有状態を調べれば転移の有無が判別しうるとする Lewis[34]の報告もあるが，これらについてはさらに今後の追究検討を期待したい．前述したが，Yoffa and Withycombe[21]が報告している症例（Lumb and Gresham[20]の症例）は，48歳で膀胱の paraganglioma と診断され膀胱部分切除術をうけた患者が，その6年後に転移を生じたものである．また新保ら[5]の症例は，術後も残存腫瘍の存在が疑われていたが，4年後に死亡し，副甲状腺ホルモン産生の異所性 paraganglioma であったと報告されている[35]．このように本症の臨床的経過は非常に長く予後も多様であるのが特徴的であって，このため長期間にわ

たる観察と検索が必要である．

ま と め

52歳女性にみられた膀胱 paraganglioma の1例を報告した．経尿道的生検ならびに尿中カテコールアミン代謝産物の測定により術前に確定診断をつけ，膀胱部分切除術を施行し治癒せしめた．本症について，1) 典型的な高血圧，血尿，排尿時発作を伴う症例は意外に少ないこと，2) その診断には生検および尿中カテコールアミンとその代謝産物の測定が必要であること，3) 臨床的な経過が非常に長く予後も多彩であるため，長期間にわたる頻回の検査と観察が必要であることを強調したい．

本論文の要旨は第66回日本泌尿器科学会関西地方会において報告した．

文 献

1) Pick, L.: Berl. Klin. Wochenschr., **49**: 16, 1912.
2) Brines, O. A. and Jennings, E. R.: Am. J. Pathol., **24**: 1167, 1948.
3) Fries, J. G. and Chamberlin, J. A.: Surgery, **63**: 268, 1968.
4) Zimmerman, I. J., et al.: New Eng. J. Med., **249**: 25, 1953.
5) 新保慎一郎・ほか：日本臨床，**28**：2507，1970.
6) Leestma, J. E., et al.: Cancer, **28**: 1063, 1971.
7) 勝目三千人・ほか：癌の臨床，**7**：395，1961.
8) 田崎 寛・山本泰秀：日泌尿会誌，**54**：561，1963.
9) 秋田康年・ほか：日泌尿会誌，**63**：996，1972.
10) 勝見哲郎・ほか：臨泌，**28**：45，1974.
11) Williams, D. F., et al.: Z. Urol. Nephrol., **63**: 681, 1970.
12) Silver, J., et al.: Proc. R. Soc. Med., **64**: 670, 1971.
13) Coggin, M. J., et al.: Postgrad. Med. J., **47**: 238, 1971.
14) Doctor, V. M., et al.: Br. J. Urol., **44**: 351, 1972.
15) Bogaert, M. G. and Vermeulen, A.: Am. J. Med., **53**: 797, 1972.
16) Gibod, L. B., et al.: J. Urol. Nephrol., **80**: 298, 1973.
17) Barwich, D. and Röhl, L.: Schweiz. Med. Wochenschr., **104**: 1196, 1974.
18) Fuselier, H. A., Jr.: J. Urol., **113**: 42, 1975.
19) Albores-Saavedra, J., et al.: Cancer, **23**: 1110, 1969.
20) Lumb, B. R. B. and Gresham, G. A.: Lancet, **1**: 81, 1958.
21) Yoffa, D. E. and Withycombe, J. F. R.: Lancet, **2**: 422, 1967.
22) Besser, M. I. B. and Pfau, A.: Br. J. Urol., **40**: 245, 1968.
23) Cummins, B. H., et al.: Br. J. Urol., **41**: 71, 1969.
24) Blair, D. F. and Brandwood, A. W.: Br. J. Urol., **35**: 293, 1963.
25) 原田義道・ほか：内科，**29**：38，1972.
26) Amery, A. and Conway, J.: Am. Heart J., **73**: 129, 1967.
27) 山田律爾：綜合臨床，**21**：1703，1972.
28) Lathem, J. E. and Hunt, L. D.: J. A. M. A., **197**: 588, 1966.
29) Glucksman, M. A. and Persinger, C. P.: J. Urol., **89**: 822, 1963.
30) Moloney, G. E., et al.: Br. J. Urol., **38**: 461, 1966.
31) Rosenberg, L. M.: New Eng. J. Med., **257**: 1212, 1957.
32) Anton, A. H., et al.: Am. J. Med., **42**: 469, 1967.
33) Pugh, R. C. B.: Br. J. Urol., **30**: 432, 1958.
34) Lewis, P. D.: Virchows Arch. 〔Zellpath.〕, **9**: 371, 1971.
35) 新保慎一郎・ほか：日本臨床，**31**：2781，1973.

(1975年5月28日受付)