

泌尿生殖器系悪性腫瘍に対するリンパ系造影の再検討

大阪医科大学泌尿器科学教室 (主任: 宮崎 重教授)

出 村 愧

CLINICAL STUDIES ON LYMPHANGIOGRAPHY FOR
MALIGNANT NEOPLASM OF UROGENITAL ORGANS

Akira DEMURA

*From the Department of Urology, Osaka Medical College, Osaka, Japan**(Director: Prof. S. Miyazaki, M. D.)*

Lymph node dissection was applied to 25 cases of malignant neoplasm of urogenital organs and 517 lymph nodes dissected were studied in comparison with pre-operative lymphangiogram and the results were statistically analysed. From the results obtained, the clinical value of lymphangiography was reevaluated.

1. According to the predetermined diagnostic standard, the specimen was lymphangiographically examined.

(a) Out of various abnormalities in lymph nodes, the lymph node enlargement was seen in more than 96% of all, and enlargement alone was most in number in the various types of abnormal changes of lymph nodes.

(b) The case indicating metastasis in the lymph node having no enlargement was only one out of 517. Whereas, no metastasis was observed histologically in the lymph node indicating no abnormal findings other than enlargement. In other words, enlargement of lymph node is a fairly important indispensable condition indicating the existence of metastasis, but it is not the sufficient condition.

(c) Lymph nodes judged to be abnormal but indicating no metastasis histologically (false positive) counted 122 or 23.6%. Whereas the case which was judged to be normal but indicated metastasis (false negative) was only one or 0.2%.

(d) As to the cases which were judged to have abnormality at lymphatic channels, 60% of the lymph nodes of such cases indicated metastasis. In order to increase the diagnostic value of lymphangiography, it is therefore extremely important to take into account not only the findings of lymph node but also the findings of lymphangiogram.

2. Filling defects of lymph node was observed in 75% of the cases of metastasis while it was 2.2% in the nonmetastasis group. Foamy appearance of the nodes was seen in 16.7% of the metastasis group and 4.4% of the non-metastasis group. Practically no correlation was observed between filling defects and foamy appearance of the nodes.

3. Based on the above findings, a new diagnostic standard of malignant neoplasm viewed from lymphangiogram was proposed.

4. Foot lymphangiography alone has limitations in the angiographic range for lymphangiography of malignant neoplasm of urogenital organs. In some cases, it is necessary to apply specific lymphangiography in combination with foot lymphangiography.

目 次

緒 言

緒 言

対 象

研究方法

I. リンパ系造影法

- (a) リンパ管識別用色素剤
- (b) 造影剤
- (c) 注入量および注入方法
- (d) 撮影方法

II. リンパ系造影によるレ線学的悪性腫瘍転移の読影基準

III. リンパ節郭清法

IV. 統計学的処理法

成 績

I. リンパ節のレ線像について

II. リンパ管のレ線像について

III. レ線像上異常と判定したリンパ節と組織学的所見との関係

IV. 転移を有するリンパ節の組織学的所見

V. レ線像上異常と判定したが転移が認められなかったリンパ節の組織学的所見

VI. レ線像上正常と判定したが転移が認められたリンパ節の組織学的所見

VII. リンパ系造影のレ線所見と組織学的所見との比較

VIII. 代表症例

- (a) 症例 29歳 男子 (左睾丸腫瘍)
- (b) 症例 25歳 男子 (左睾丸腫瘍)
- (c) 症例 19歳 男子 (左睾丸腫瘍, 両側停留睾丸)
- (d) 症例 49歳 男子 (膀胱腫瘍)

IX. 統計学的処理の成績

- (a) リンパ系造影によるレ線像上のリンパ節の長軸と短軸の長さの度数分布およびその平均値
- (b) 陰影欠損像および泡沫状陰影像について
- (c) 相関係数
- (d) 判別関数の計算式

X. 対象症例外の症例に対する判別式の応用

- (a) 症例 40歳 男子 (右睾丸腫瘍)
- (b) 症例 22歳 男子 (左睾丸腫瘍)

考 察

結 語

参考文献

リンパ系をレ線的に描出しようとするころみは、1930年舟岡¹⁾の報告にはじまる。それ以来多くの研究が報告されているが、これが臨床面に応用されるようになったのは、1952年 Kinmonthら²⁾によって足背部から直接リンパ系を造影する方法が紹介されてからである。かれらの研究は主として四肢の浮腫を対象としたものであった。その後、技術の進歩および造影剤の改良によって、リンパ系造影法はリンパ系疾患に広く応用されるようになり、触診不可能な深在リンパ節を造影することにより種々のリンパ系疾患の診断が可能となった。そのなかでも、悪性腫瘍のリンパ節転移に関する研究が注目され、Wallace ら³⁾、Baum ら⁴⁾、Ditchek ら⁵⁾、Sayegh ら⁶⁾、百瀬ら¹⁰⁾、岸本ら¹¹⁾、稲葉¹²⁾らその他多数の学者による報告がみられ、悪性腫瘍のリンパ節転移に関するリンパ系造影の重要性が述べられているが、その診断的意義に関しては、現在なおいくつかの疑問も提起されている。悪性腫瘍転移像の直接的所見である陰影欠損像が正常なリンパ節にもみられたり (false positive)、また、転移があっても完全陰影欠損となって造影されないことがあり (false negative)、このようなことが本法によるレ線像の読影を困難にし、本法の臨床的価値に関して研究者によって意見が分かれる大きな理由の一つとなっている。

泌尿器科領域においては睾丸腫瘍をはじめとして、膀胱腫瘍、前立腺腫瘍など後腹膜腔や骨盤腔内のリンパ節に転移をきたす疾患が多く、触知できない深在リンパ節の腫瘍転移の診断には、リンパ系造影法は欠くことのできない方法の一つであるが、その診断には前述のとおりいまだ解決されていない面が多く残されている。そこで、著者は今日までに報告された文献に基づいてリンパ系造影による悪性腫瘍転移像の読影基準を定め、さらに当教室でおこなった泌尿生殖器悪性腫瘍患者のリンパ系造影レ線所見と、摘出したリンパ節の組織学的所見とから、帰納的に悪性腫瘍のリンパ節転移に関するリンパ系造影法の臨床的評価について再検討するとともに、成績を統計学的に処理することによって、本法を臨床的により価値あるものとするための診断基準を作る試みをおこなった。

対 象

1970年4月から1973年10日までの3年6カ月間に本学泌尿器科に入院した悪性腫瘍患者のうち、睾丸腫瘍20例、腎腫瘍1例、尿管腫瘍1例、膀胱腫瘍20例、前立腺腫瘍3例、陰茎癌7例、尿道腫瘍3例の計55例に

Table 1. 対象症例と検索リンパ節数

	リンパ節郭清術	検索リンパ節数
辜丸腫瘍	11	334
膀胱腫瘍	9	102
陰茎癌	4	71
尿道腫瘍	1	10
計	25	517

足背部直接的リンパ系造影を施行した。そのうち、Table 1 に示すごとく、リンパ節郭清術をおこなったものは辜丸腫瘍11例、膀胱腫瘍9例、陰茎癌4例、尿道腫瘍1例の19歳から72歳までの計25例で、男性が23例、女性は2例であった。検索したリンパ節の数は辜丸腫瘍334個、膀胱腫瘍102個、陰茎癌71個、尿道腫瘍10個で総数は517個である。また、疾患別の検索リンパ節数は1症例につき辜丸腫瘍で平均は30個、膀胱腫瘍では12個、陰茎癌では18個、尿道腫瘍では10個である。

研究 方 法

I. リンパ系造影法

造影方法はKinmonthの原法²⁻⁴⁾による足背部からの直接的リンパ管内注入法に従っておこなった。手技の概略は次のごとくである。患者を仰臥位にし、第1第2趾間、第2第3趾間、第3第4趾間の足背部の皮内にのちにりするすようなリンパ管識別用色素剤を0.5~1.0 ml 注射し、5~10分後に色素注射部位より4~5 cm 中枢側において足背部に局所麻酔下に長さ2~3 cm の横切開、V字切開、または弓状切開を加え青染したリンパ管を露出する。この際、色素注射部を求心性にマッサージするとリンパ管がいつそよく青染される。このリンパ管を剝離して27 gauge のリンパ管造影用の翼付針を刺入、固定して造影剤を注入する。

(a) リンパ管識別用色素剤

リンパ管識別用色素剤としては11% Patent Blue Violet または 0.5% Evans Blue を使用した。また、疼痛緩和の目的でこの色素剤と局所麻酔剤(1% Xylocain)を2:1の割合に混合して注射した。

(b) 造影剤

油性造影剤 38% Lipiodol Ultra-Fluide® を使用した。

(c) 注入量および注入方法

注入した造影剤の量は左右各約 10 ml とした。注入方法は Atom 社製 LG-2 Type Lymphangiography 用持続注入器を用い、10分間に約 1 ml の速度で注入した。

(d) 撮影方法

X線撮影は注入直後(リンパ管像)、注入24時間後および48時間後(リンパ節像)におおの前後方向および第1、第2斜位でおこない、部位は骨盤部から腎茎部までで、必要に応じて胸部をも撮影した。

II. リンパ系造影によるレ線学的悪性腫瘍転移の読影基準

著者は Baum ら⁷⁾ および Sayegh ら⁸⁾ によって報告されている読影基準を参考にして、リンパ系造影によるレ線学的悪性腫瘍転移像の読影基準を Table 2 のごとく定めた。Fig. 1 は I A₀, Fig. 2 は I A₁, Fig. 3 は I A₂, I B₁, Fig. 4 は I B₂, Fig. 5 は II A, Fig. 6 は I A₂, II C, II D のリンパ管およびリンパ節像をそれぞれ示したものである。以下、レ線所見を表わすのに I A₀~II D の記号でしるすことにする。

Table 2. リンパ系造影法によるレ線学的悪性腫瘍転移の読影基準

I リンパ節に関して

A) 腫大のある場合

1. 長軸 2 cm 以上、短軸 1 cm 以上の腫大のみ (I A₀)
2. 三日月状あるいは円弧状の陰影欠損 (I A₁)
3. 粗な泡沫状陰影 (I A₂)

B) 腫大のない場合

1. 25%以上の陰影欠損 (I B₁)
2. 中心部の陰影欠損 (I B₂)

II リンパ管に関して

- A) 解剖学的知見に反して数と太さが極端に増加している (II A)
- B) 48時間後になお造影されている (II B)
- C) 大量の displacement がある (II C)
- D) 中枢側リンパ節を充満せず、collateral route を早く充満する (II D)

III. リンパ節郭清法

リンパ節郭清の範囲は膀胱腫瘍については両側内外腸骨血管周囲から総腸骨血管周囲まで、陰茎癌および尿道腫瘍については両側ソ径部周囲までとし、本研究のおもな対象となった辜丸腫瘍については両側腸骨血管周囲から腎茎部上方までの後腹膜腔および辜丸動脈である。後腹膜腔への到達法は剣状突起より恥骨上縁までの腹部正中切開による経腹膜的方法によっておこなった。

リンパ節摘出にあたっては、1972年以前は転移を思わせるもののみを摘出したが、1972年以後は郭清予定範囲の全リンパ節をすべて郭清した。

手術によって摘出したリンパ節は、あらかじめレ線

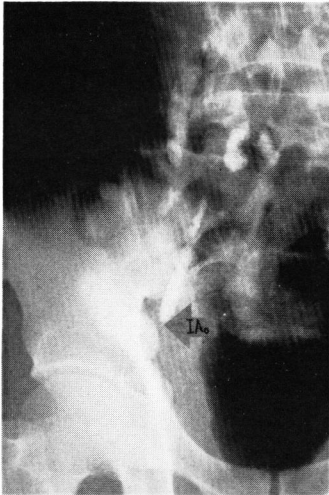

Fig. 1. IA₀ のリンパ節像

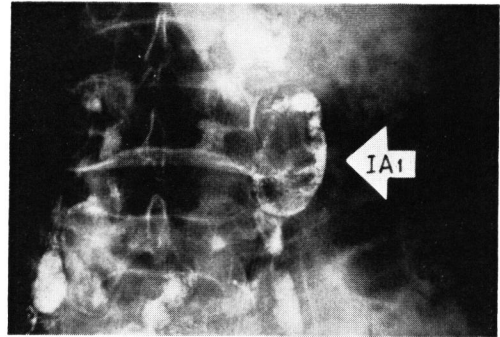


Fig. 2. IA₁ のリンパ節像

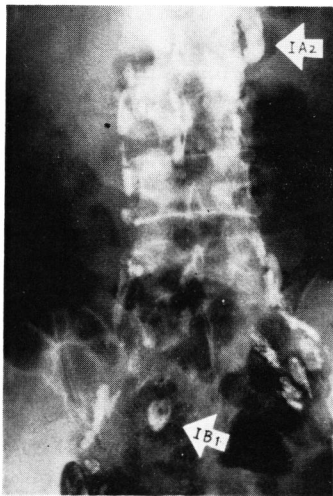

Fig. 3. IA₂, IB₁ のリンパ節像

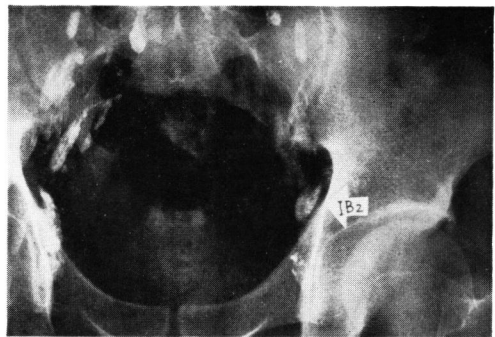


Fig. 4. IB₂ のリンパ節像

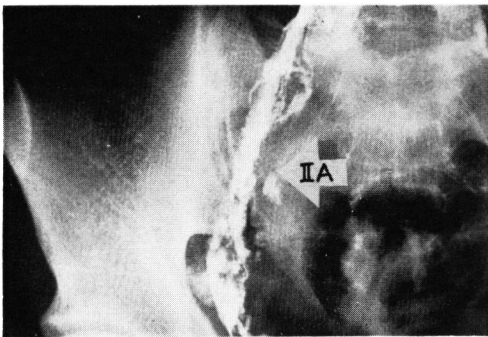


Fig. 5. IIA のリンパ管像

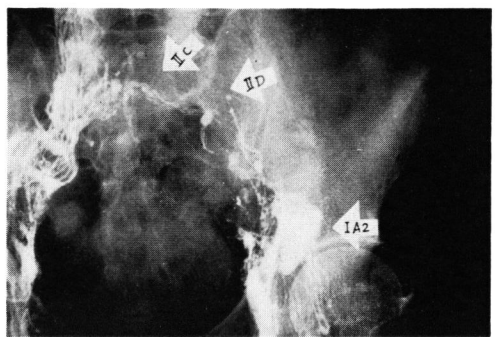


Fig. 6. IA₂ のリンパ節像および IIC, IID のリンパ管像

像をスケッチしたハトロン紙の上に注意深く照合しながら置き、それぞれの組織標本を作成した。標本は10%ホルマリン液に固定後 hematoxylin-eosin (H-E) 染色をおこなった。

IV. 統計学的処理法

著者はリンパ系造影によるリンパ節の所見と摘出したリンパ節の組織学的所見とを次のごとく統計学的に処理して両者の関係をしらべた。

まず、リンパ系造影法によって造影されたすべてのリンパ節の長軸および短軸の長さを計測しその度数分布をしらべ、平均値、相関係数を計算した。

次いで、あらかじめ組織学的に転移が認められたリンパ節と、転移が認められなかったリンパ節のおおのについて、それらのレ線所見から判別関数法により、判別式 $y = a_0 + a_1x_1 + a_2x_2 + \dots + a_px_p$ を計算し

た。計算のプログラムは浅野氏作製のもの¹³⁾を使用し、FACOM 230-60 (京大大型計算機センター) で計算した。

レ線所見 (情報の種類) としては次のものを用いた。

- (a) リンパ節の長軸の長さ (cm)
 - (b) リンパ節の短軸の長さ (cm)
 - (c) 陰影欠損の有無 (ありを1点, なしを0点)
 - (d) 泡沫状陰影の有無 (ありを1点, なしを0点)
- 新しく計算された判別式に、リンパ節のおおのの数値 (観測値) を代入してその度数分布をしらべた。

成 績

Table 3 は25症例の検索リンパ節数およびリンパ系造影におけるレ線像上の所見を一括して示したものであり、表中の () 内の数字は組織学的に転移が認め

Table 3. 検索リンパ節数および読影結果 (症例一覧表)

疾患	症例	氏名	年齢	性	検索リンパ節数	レ線所見								
						IA ₀	IA ₁	IA ₂	IB ₁	IB ₂	IIA	IIB	IIC	IID
睾丸腫瘍	1	S. I.	39	M	44	5	1		1					
	2	Y. O.	31	M	5	2								
	3	T. K.	33	M	44	6		1						
	4	S. K.	31	M	7	2	1	1	1		1			
	5	T. O.	29	M	49	7		2						
	6	A. I.	19	M	23	3	2(2)	4(1)		1	2(2)			1(1)
	7	Y. K.	26	M	22	3		2						
	8	M. S.	30	M	42	6		1						
	9	S. W.	25	M	40	2	1(1)						1(1)	
	10	K. N.	45	M	38	6		2(1)						
	11	S. S.	46	M	20	3	1(1)		1				1	
膀胱腫瘍	12	S. O.	50	M	13	4				1				
	13	J. S.	68	M	12	4								
	14	T. S.	67	M	5	1		1						
	15	Y. M.	49	M	6	2	1(1)				1(1)		1(1)	
	16	G. I.	61	M	9	4		1						
	17	F. H.	66	F	30	4								
	18	Y. F.	65	M	15	2	2(1)	1					1(1)	
	19	M. K.	27	M	5	2		1						
	20	T. H.	72	M	7	3	2(2)	1			1(1)	1	1(1)	1
陰茎癌	21	S. M.	71	M	23	5	1							
	22	S. K.	58	M	16	4		4					1	
	23	T. N.	27	M	28	7	2(1)	1			1(1)			
	24	M. T.	60	M	4	4								
尿道腫瘍	25	M. T.	50	F	10									
計					517	91	14(9)	23(2)	3	2	6(5)	1	6(4)	2(1)

() 内は転移リンパ節の数

Table 4. レ線像で異常と判定したリンパ節の数

	検索リンパ節数	レ線所見					計
		IA ₀	IA ₁	IA ₂	IB ₁	IB ₂	
睪丸腫瘍	334 (11)	26	5	5		1	
膀胱腫瘍	102 (9)	45	6	13	3	1	
陰茎癌	71 (4)	20	3	5			
尿道腫瘍	10 (1)						
計	517 (25)	91	14	23	3	2	133

() 内は症例数

られたリンパ節の数である。リンパ節像の所見 (IA₀~IB₂) の欄に示した数字はレ線像上異常と判定したリンパ節の数であり、リンパ管像の所見 (II A~II D) の欄に示した数字はレ線像上異常と判定したリンパ管の部位の数を示したものである。

I. リンパ節のレ線像について

Table 4 は、検索したリンパ節の数ならびに前述の読影基準にもとづいてレ線像上異常と判定したリンパ節の数を疾患別に示したものである。

対象となった517個のリンパ節のうち、レ線像で異常と判定したリンパ節の数は総計133個(25.7%)であった。異常がみられたもののうち、リンパ節が正常に比し腫大していたもの (IA₀, IA₁, IA₂) は128個で、検索したリンパ節の総数の24.8%、異常リンパ節総数の96.2%をしめている。このうち、IA₀は91個で異常リンパ節総数の68.4%、腫大リンパ節総数の71.0%をしめ、IA₁は14個で異常リンパ節総数の10.5%、腫大リンパ節総数の10.9%であり、IA₂は23個で異常リンパ節総数の17.3%、腫大リンパ節総数の18.0%であった。

レ線像上異常と判定したが、リンパ節の大きさは正常であったもの (IB₁, IB₂) はわずかに5個で、検索したリンパ節総数の0.9%に過ぎなかった。このうち、IB₁は3個で異常リンパ節総数の2.2%、IB₂は2個で異常リンパ節総数の1.5%であった。

すなわち、リンパ系造影によって異常と判定されるリンパ節の変化としては、節の腫大を伴っているものが全体の96%以上をしめており、その中でも腫大のみの変化が最も多かった。

II. リンパ管のレ線像について

Table 5 は前述の読影基準にもとづいてレ線像上異常と判定したリンパ管の部位の数を示したものであり、リンパ管に何らかの異常所見がみられたものは総計15で、このうち、II A は6 (40%)、II B は1 (6.7%)、II C は6 (40%)、II D は2 (13.3%) であり、レ線

Table 5. レ線像で異常と判定したリンパ管の部位の数

	症例数	レ線所見			
		II A	II B	II C	II D
睪丸腫瘍	11	3		2	1
膀胱腫瘍	9	2	1	3	1
陰茎癌	4	1		1	
尿道腫瘍	1				
計	25	6	1	6	2

像上にあらわれるリンパ管の変化としては II A および II C が比較的多かった。

III. レ線像上異常と判定したリンパ節と組織学的所見との関係

517 個のリンパ節について、摘出後これらをすべて HE 染色により組織学的に検査したが、そのうち術前にレ線像からみて異常と判定したリンパ節について、レ線所見上の変化の種類と癌転移の有無との関係を示したのが Table 6 である。IA₀ では全例に転移が認

Table 6. レ線的異常所見リンパ節の組織学的所見

	リンパ節数	転移 (+)	転移 (-)	転移率 (%)
IA ₀	91	0	91	0
IA ₁	14	9	5	64
IA ₂	23	2	21	8.6
IB ₁ ~IB ₂	5	0	5	0
II A~II D	10	6	4	60

められなかった。しかし、IA₁ では14個中9個(64%)に、IA₂ では23個中2個(8.6%)に転移が認められた。また、IB₁, IB₂ ではすべて転移は認められなかった。

次に、レ線像上リンパ管像に異常があると判定したものは15で、このうちその中枢側のリンパ節10個中6

個 (60%) に転移が認められた。

IV. 転移を有するリンパ節の組織学的所見

転移が認められたリンパ節の組織学的所見としてはリンパ節全体が腫瘍細胞および結合織の増殖によって置換され、リンパ洞はほとんど消失し、その固有の構造が全く破壊されているもの (Fig. 7) から、髄質または皮質に癌細胞の浸潤がみられるもの、周辺洞や髄質洞に浸潤のみみられるもの等であった。

V. レ線像上異常と判定したが転移が認められなかったリンパ節の組織学的所見

レ線像で陰影欠損や泡沫状陰影 (IA₁, IA₂, IB₁, IB₂) がみられ、組織学的には転移が認められなかったリンパ節では、異物性炎症 (異物巨細胞の出現) (Fig. 8) や、髄洞の拡張 (Fig. 9)、慢性リンパ節炎等の所見がみられた。また、IA₀ の所見のみみられたリンパ節では、慢性リンパ節炎の所見を呈していた。

VI. レ線像上正常と判定したが転移が認められたリンパ節の組織学的所見

レ線像上正常と判定したが組織学的に転移が認められたリンパ節は、384個中ただ1個だけであった。それは症例6の左-aortic chain のリンパ節であって、組織学的にはリンパ洞内のみ腫瘍細胞が認められた (Fig. 10)。

VII. リンパ系造影のレ線所見と組織学的所見との比較

検索したリンパ節517個について、リンパ系造影上のレ線所見と組織学的所見とを対比したのが Table 7 である。あらかじめ定めた読影基準に従って、リンパ系造影のレ線像から異常と判定され、組織学的にも転移が認められたリンパ節は11個であり、リンパ系造影上正常と判定され、組織学的にも転移が認められなかったリンパ節は383個である。したがって、診断の適中したリンパ節は517個中394個で適中率は76.2%であった。また、リンパ系造影上異常と判定され、組織学的に転移の認められなかったリンパ節 (いわゆる

false positive) は122個で23.6%であり、逆に、リンパ系造影上正常と判定され、組織学的に転移の認められたリンパ節 (いわゆる false negative) は1個だけで0.2%であった。

VIII. 代表症例

以上、リンパ系造影によるレ線像の所見と摘出リンパ節の組織学的所見とを比較検討した成績について述べたが、次に、いくつかの代表症例を挙げて、両者の関係を具体的にみてみることにする。

(a) 症例5: 29歳, 男子.

診断: 左睪丸腫瘍 (精上皮腫)

約2年前より左陰囊内容が無痛性に徐々に腫大し初診時小児頭大であった。左睪丸腫瘍の診断のもとに1973年7月9日左除睪術をおこない、同年8月2日リンパ系造影をおこなった。リンパ管像には異常がみられず、リンパ節像でIA₀ の所見を呈するもの7個、IA₂ の所見を呈するものが2個みられた (Fig. 11)。

1973年8月16日後腹膜リンパ節郭清術を施行し、49個のリンパ節を摘出したが、これらのリンパ節にはすべて組織学的に転移は認められなかった。すなわち、本例はリンパ系造影により、IA₀ および IA₂ の変化がみられたが、組織学的には転移は確認されなかったもので、IA₀ の所見のあったリンパ節では異物巨細胞がリンパ洞内に出現していた (Fig. 8)。

(b) 症例9: 25歳, 男子.

診断: 左睪丸腫瘍 (奇形癌)

1971年1月上旬左ノ径部から左陰囊内容にかけて疼痛があり、同時に陰囊内容の腫大に気づき、1週間後に当科を受診した。そのご疼痛は軽減したが、大きさは変化なく、左睪丸腫瘍の疑いのもとに、1971年1月21日左除睪術を施行し、組織学的診断は奇形癌であった。同年1月29日リンパ系造影を施行したが、左-aortic chain に IA₁ の変化が認められた (Fig. 12)。同年2月8日後腹膜リンパ節郭清術を施行し、12個のリンパ節を摘出したが、組織学的検索によりそのうちの1個に転移が認められた。すなわち、転移の認められたリンパ節はリンパ系造影で IA₁ と判定された左-aortic chain のリンパ節であった。

(c) 症例6: 19歳, 男子.

診断: i) 左睪丸腫瘍 (精上皮腫)

ii) 両側停留睪丸

生下時より、両側陰囊内容の欠如に母親が気づいていたが放置していた。1972年6月頃より、左ノ径部が徐々に無痛性腫大し、1973年6月には小児頭大になったため、当科を受診した。左停留睪丸に合併した睪丸腫瘍および右停留睪丸と診断された。1973年6月25日

Table 7. リンパ系造影のレ線所見と組織学的所見との比較

レ線所見	組織学的所見	リンパ節の数
異常と判定され	転移が認められたもの	11
異常と判定され	転移が認められなかったもの	122
正常と判定され	転移が認められなかったもの	383
正常と判定され	転移が認められたもの	1
	適中率	76.2%
	false positive	23.6%
	false negative	0.2%

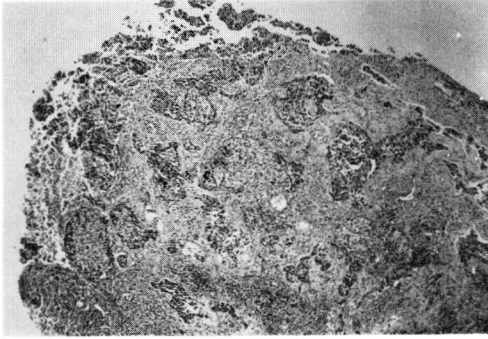


Fig. 7. 症例15のリンパ節の組織像 (×30)

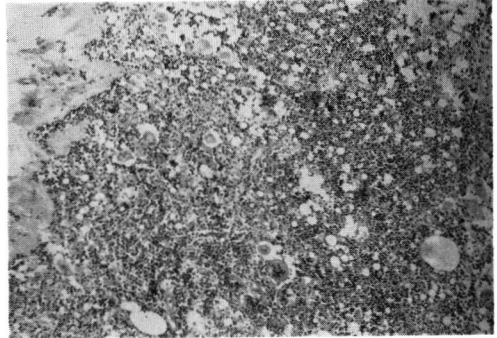


Fig. 8. 症例5のリンパ節の組織像 (×100)

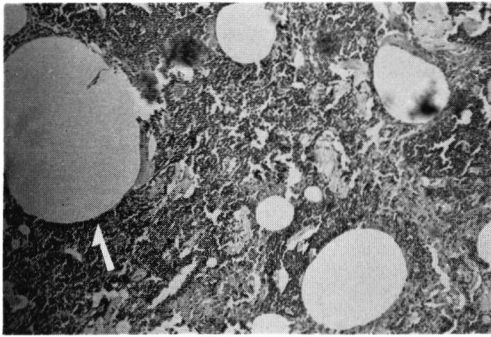


Fig. 9. 症例20のリンパ節の組織像 (×100)

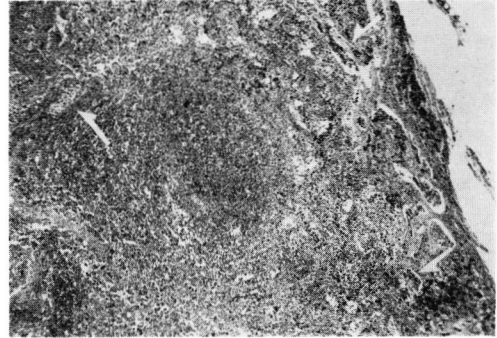


Fig. 10. 症例6のリンパ節の組織像 (×30)

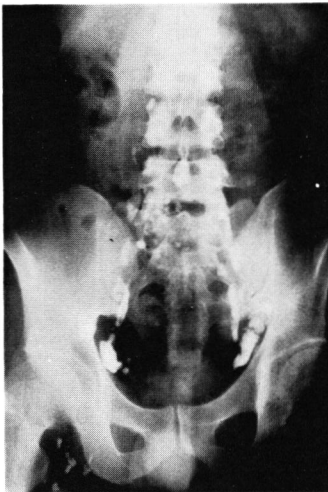

Fig. 11. 症例5の足背部リンパ系造影(リンパ節像)

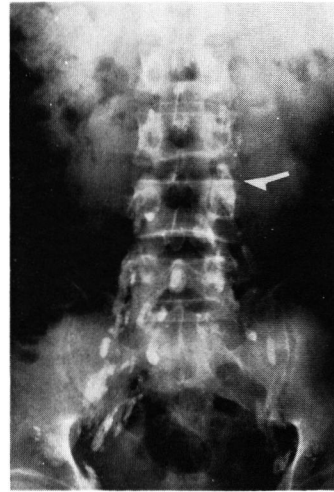


Fig. 12. 症例9の足背部リンパ系造影(リンパ節像)

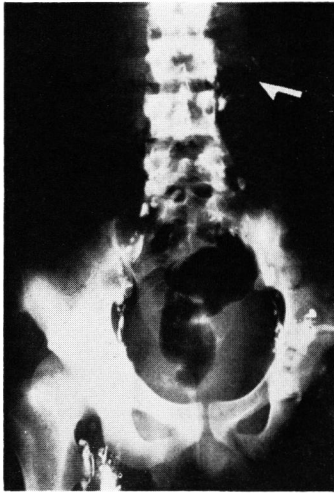


Fig. 13. 症例6の足背部リンパ系造影(リンパ節像)

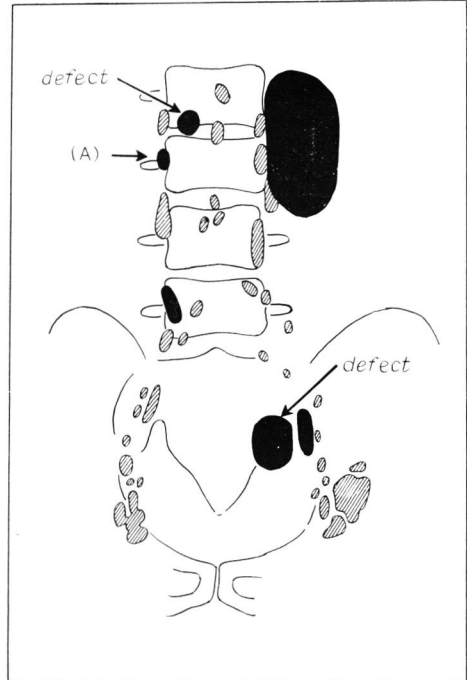


Fig. 14. 症例6のリンパ系造影(リンパ節像の略図)
黒くぬりつぶしたリンパ節に転移が認められた。(A)のリンパ節はレ線上正常

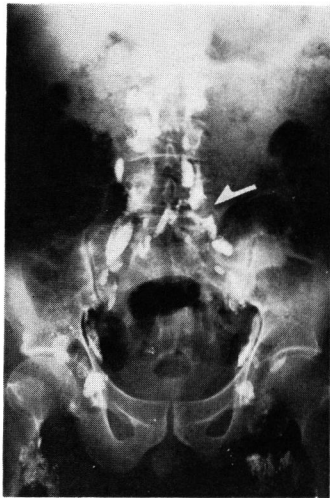


Fig. 15. 症例15の足背部リンパ系造影(リンパ節像)

左除睾術を施行し、同年7月12日右睾丸固定術を施行した。組織学的には精上皮腫であった。同年7月25日リンパ系造影を施行したが、左-aortic chain および左-iliac chain のリンパ管像に II A の所見がみられた。リンパ節像では、左-iliac chain に IA₁, IA₂ および IB₂ の所見がみられ、aortic chain に IA₁ の所見がみられた。左-腎茎部付近では、リンパ管像に

II A および II D の所見がみられ、これに一致して淡い腫大したリンパ節像 (IA₂) がみられた (Fig. 13)。

1973年7月30日後腹膜リンパ節郭清術を施行し、23個のリンパ節を摘出した。これらのリンパ節のうち、左腎茎部付近より摘出したリンパ節は非常に大きく90g (8×5.5×4cm) であり、組織学的にも転移が認められた。また、左総腸骨動脈の内側から摘出したリンパ節も10g (4×2.5×2cm) であって、やはり組織学的に転移が認められた。このリンパ節は術前のリンパ系造影によっては全く造影されていなかったが、リンパ管像はこの部に一致して II A の所見を呈していた。そのほか、本症例では、略図 (Fig. 14) に示したリンパ節にも組織学的に転移が認められたが、この中には左 aortic chain にリンパ系造影上正常と判定されたリンパ節1個が含まれている。すなわち、本例ではリンパ管像で異常所見と判定し、IA₂ の所見を呈したリンパ節には転移が認められたが、逆にリンパ節像では全く造影されなかった false negative のリンパ節が存在していた。さらに、レ線像上正常と判定され、組織学的に転移が認められた false negative のリンパ節も1個みられた。

なお、本患者は術後16,285 r の Co⁶⁰ 照射をおこない術後2年を経過しているが現在健康である (1975年7

月現在).

(d) 症例15: 49歳, 男子.

診断: 膀胱腫瘍

1966年7月血尿があり, 膀胱腫瘍の診断のもとに膀胱部分切除術を受けた. そのご特別な症状もなく経過していたが, 1972年1月頃より, 排尿終末時の血尿と頻尿をきたし, 1972年7月再発性膀胱腫瘍の診断のもとに再入院した. 術前のリンパ系造影で, 左-iliac chain にリンパ節像では I A₁, リンパ管像では II A と II C の所見がみられ, このリンパ節への転移が疑われた (Fig. 15).

1972年7月31日に膀胱全摘術および尿路変向術をおこない, 左腸骨血管周囲のリンパ節を6個摘除した. 組織像では術前 I A₁ と診断されたリンパ節に腫瘍の転移が認められた (Fig. 7).

本例はリンパ系造影によりリンパ節転移が推定され, かつ組織学的にそれが確認されたもので, リンパ節の変化は, I A₁ でそれより末梢部のリンパ管に II A および II C の所見がみられた. 組織学的には, リンパ節はその固有の構造をほとんど失っており, 腫瘍細胞

で占められていた.

IX. 統計学的処理の成績

摘出したリンパ節を組織学的に転移が認められたもの (以下転移群とする) と転移が認められなかったもの (以下非転移群とする) との2群に分け, それぞれのリンパ系造影によるリンパ節のレ線所見を統計学的に処理した成績は次のごとくである.

(a) リンパ系造影によるレ線像上のリンパ節の長

軸と短軸の長さの度数分布およびその平均値

転移群と非転移群における長軸および短軸の長さの度数分布を示したのが Table 8 および Table 9 である. 非転移群における長軸の分布範囲は 0.3 cm から 4.4 cm までで, 2.0 cm 以下が66%を占めており, 短軸の分布範囲は 0.2 cm から 2.2 cm までで, 1.0 cm 以下が67.3%を占めていた. 一方, 転移群における長

Table 9. レ線像上のリンパ節の短軸の長さの度数分布

短軸の長さ cm	非転移群		転移群	
	個	%	個	%
0.2~	14	2.8		
0.4~	84	16.6		
0.6~	173	34.2		
0.8~	69	13.7		
1.0~	87	17.2		
1.2~	29	5.7	3	25.0
1.4~	22	4.4	2	16.7
1.6~	12	2.4	1	8.3
1.8~	10	2.0	2	16.7
2.0~	4	0.8		
2.2~	1	0.2	2	16.7
2.4~				
2.6~			1	8.3
2.8~				
3.0~				
3.2~				
3.4~				
3.6~				
3.8~				
4.0~				
4.2~				
4.4~				
4.6~				
4.8~				
5.0~				
5.2~				
5.4~			1	8.3
計	505	100	12	100

Table 8. レ線像上のリンパ節の長軸の長さの度数分布

長軸の長さ cm	非転移群		転移群	
	個	%	個	%
0 ~0.3	3	0.6		
0.4~	42	8.3		
0.8~	77	15.2		
1.2~	118	23.3	1	8.3
1.6~	94	18.6	0	0
2.0~	71	14.1	2	16.7
2.4~	51	10.1	2	16.7
2.8~	24	4.8	1	8.3
3.2~	14	2.8	3	25.0
3.6~	6	1.2	0	0
4.0~	3	0.6	0	0
4.4~	2	0.4	2	16.7
4.8~				
5.2~				
5.6~				
6.0~				
6.4~				
6.8~				
7.2~				
7.6~				
8.0~			1	8.3
計	505	100	12	100

軸の分布範囲は 1.2 cm から 8.0 cm までで、2.0 cm 以上が91.7%を占めており、短軸の分布範囲は1.2 cm から 2.6 cm までですべて 1.0 cm 以上であった。転移群、非転移群における長軸および短軸の長さの平均値は Table 10 に示すごとくで、転移群では長軸の長さの平均値は 3.4 cm、短軸の長さの平均値は 2.0 cm であり、非転移群では長軸の長さの平均値は 1.7 cm、短軸の長さの平均値は 0.8 cm であった。

Table 10. レ線線上のリンパ節の長軸および短軸の平均値

	非 転 移 群	転 移 群
長 軸 の 長 さ	1.729 cm	3.475 cm
短 軸 の 長 さ	0.837 cm	2.025 cm

(b) 陰影欠損像および泡沫状陰影像について

リンパ系造影像上、陰影欠損像および泡沫状陰影像を呈したものと、そうでないものとの比率をTable 11 に示した。陰影欠損像は転移群では75%に、非転移群では2.2%にみられ、陰影欠損像のみられる場合には腫瘍の転移が認められることが多い。しかし、泡沫状陰影像は転移群では16.7%に、非転移群では4.4%にみられており、両群間に陰影欠損像における場合ほどの大きな相違はみられなかった。

Table 11. 転移群および非転移群における陰影欠損像および泡沫状陰影像の比率

	陰 影 欠 損 像				泡 沫 状 陰 影 像			
	非転移群		転 移 群		非転移群		転 移 群	
	個	%	個	%	個	%	個	%
な し	494	97.8	3	25.0	483	95.6	10	83.3
あ り	11	2.2	9	75.0	22	4.4	2	16.7

(c) 相関係数

リンパ系造影像上のリンパ節の長軸の長さ、短軸の長さ、陰影欠損像および泡沫状陰影像相互の間の相関係数を示したのが Table 12 である。すなわち、これらのうちでは、長軸の長さとして短軸の長さとの間に最も高い相関関係がみられ、その相関係数は 0.598 であつた。

Table 12. レ線所見相互の相関係数

	長 軸	短 軸	陰影欠損	泡沫状陰影
長 軸				
短 軸	0.598			
陰影欠損	0.179	0.222		
泡沫状陰影	0.334	0.355	-0.044	

た。また、泡沫状陰影像と長軸および短軸の長さとの間にもある程度の相関がみられたが、泡沫状陰影像と陰影欠損像との間の相関係数は -0.044 であつて、これら両者の間にはほとんど相関がみられなかった。

(d) 判別関数の計算式

判別式を判別関数の理論にもとづき、前述のような観測値を用いて計算すると、

$$y = 0.97 \times (\text{長軸の長さ}) + 6.80 \times (\text{短軸の長さ}) + 29.05 \times (\text{陰影欠損の有無}) - 0.36 \times (\text{泡沫状陰影の有無}) - 23.43 \quad \dots (A)$$

であつた。また、推定された両群間のマハラノビスの距離は 30.88 で、これより判別を誤る確率（誤診率）を求めると $E=2.778$ となり、この式 (A) は略99.4%が適中することを予測している。この得られた判別式 (A) に、リンパ系造影像によって得られた 517 個のリンパ節の観測値を代入し、 y を計算した結果を転移群および非転移群に分けて、それぞれの度数分布を

Table 13. 判別式 y の度数分布

y の 値	非 転 移 群		転 移 群	
	個	%	個	%
-22~	21	4.2		
-20~	106	21.0		
-18~	169	33.4		
-16~	107	21.2		
-14~	42	8.3	1	8.3
-12~	31	6.1		
-10~	8	1.6		
- 8~	9	1.8		
- 6~	1	0.2	1	8.3
- 4~				
- 2~				
0~				
2~				
4~				
6~				
8~				
10~	2	0.4		
12~	3	0.6		
14~	2	0.4		
16~	2	0.4	2	16.7
18~	1	0.2	2	16.7
20~	1	0.2	4	33.4
22~			1	8.3
24~				
26~			1	8.3
計	505	100	12	100

示したのが Table 13 であり、これを図示したのが Fig. 16 である。

この図から明らかのように、両群は明確に区分されている。すなわち、 γ の値が (+) のときは転移が認められることを示し、(-) の値のときは転移が認められないことを示している。

X. 対象症例以外の症例に対する判別式 (A) の応用

上記判別式 (A) の診断上の信頼度を知るために、対象症例以外の 2 症例に本式を応用してみた。

(a) 症例 I : 40歳, 男子.

診断: 右睾丸腫瘍 (胎性癌)

1974年5月23日右除睾術と同時に睾丸リンパ系造影を施行, 同年6月21日に足背部リンパ系造影をおこない, 同年7月1日後腹膜リンパ節郭清術を施行した。

睾丸リンパ系造影像: 右腎基部のリンパ管像は先ぶとりの像 II C の所見, 腎基部のリンパ節は I A₂ の所見を呈し, これらのリンパ節への腫瘍の転移が疑われた (Fig. 17)。

足背部リンパ系造影像: 右腎基部のリンパ節は造影されず, 右-iliac chain のリンパ管には II A の所見がみられ, この部のリンパ節像は I B₁ の所見を呈していた (Fig. 18)。

判別式 (A) への応用: 検索したリンパ節の数は20個であり, これら個々のリンパ節について γ の値を計算した成績は Table 14 のごとくである。 γ の値が (+) となったリンパ節は1個だけであり, これは足背部リンパ系造影像では右-iliac chain に I B₁ の所見を呈したものであった。なお, 判別式 (A) に代入すべきレ線所見の観測値は足背部リンパ系造影像を対象とした。

組織学的検索との関係: 摘出したリンパ節のうち組織学的に転移が認められたリンパ節は4個であった。このうち, 1個は右腎基部のリンパ節で足背部リンパ系造影では全く造影されず, 睾丸リンパ系造影ではリンパ管像は II C, リンパ節像は I A₂ の所見を呈し, 摘出前に転移が疑われたものである。他の3個のうち, 1個は判別式 (A) で γ の値が (+) (13.291) となり, 推定どおり転移が認められたものである。他の2個は判別式 (A) で γ の値が (-) (-12.622と-17.993) で摘出前は転移がないと推定されたものである。すなわち, この症例について判別式 (A) の適中率を計算すると, 診断の適中したリンパ節は18個であり, その適中率は90%であった (ただし, この適中率の計算には, 転移は認められたが, 足背部リンパ系造影上リンパ節が全く造影されなかったリンパ節は含まれて

Table 14. 症例 I のレ線所見および γ 値

リンパ節の番号 (No.)	長軸×短軸	陰影欠損像	泡沫状陰影像	γ の値
1	2.4×0.8	-	-	-15.662
2	1.4×0.8	-	-	-16.632
3	1.3×0.8	-	-	-16.729
4	1.8×1.1	-	-	-14.204
5	2.1×0.5	-	-	-17.993
6	2.3×0.8	+	-	+13.291
7	2.4×1.3	-	+	-12.622
8	2.2×1.1	-	-	-13.816
9	2.0×1.4	-	-	-11.970
10	2.0×0.7	-	-	-16.730
11	2.2×0.3	-	-	-19.256
12	2.2×1.0	-	-	-14.496
13	2.5×0.9	-	-	-14.885
14	1.8×0.8	-	-	-16.244
15	2.3×1.0	-	+	-14.759
15	2.1×0.9	-	+	-15.633
17	0.9×0.5	-	-	-19.157
18	0.8×0.5	-	-	-19.254
19	1.0×0.3	-	-	-20.420
20	1.6×0.9	-	+	-16.118

転移が認められたリンパ節: No. 5, No. 6, No. 7 (その他に1個)

いない)。

(b) 症例 II : 22歳, 男子.

診断: 左睾丸腫瘍 (胎性癌)

1974年3月14日左除睾術と左睾丸リンパ系造影を, 同年3月24日足背部リンパ系造影を施行し, 同年4月1日に後腹膜リンパ節郭清術をおこなった。

睾丸リンパ系造影像: 左腎基部のリンパ管像は II C の所見 (リンパ管像は大きく迂回して瓢箪形を呈していた) を呈した。

足背部リンパ系造影像: リンパ節像では左-iliac chain に I A₁ の所見がみられ, 左腎基部のリンパ管像に II A の所見がみられたが, リンパ節は全く造影されなかった (Fig. 19, 20)。

判別式 (A) への応用: 検索したリンパ節の数は37個であり, これら個々のリンパ節について γ の値を計算した成績は Table 15 に示すごとくである。 γ の値が (+) となったリンパ節は1個だけで, これは足背部リンパ系造影像では左-iliac chain での I A₁ 所見を呈したものである。

組織学的検索との関係: 摘出したリンパ節のうち組織学的検索の結果, 上記の γ の値が (+) を呈したリンパ節には転移は認められなかった。リンパ系造影で

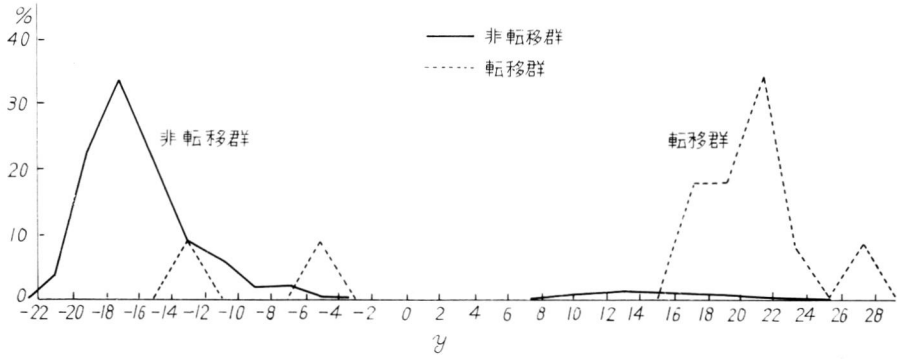
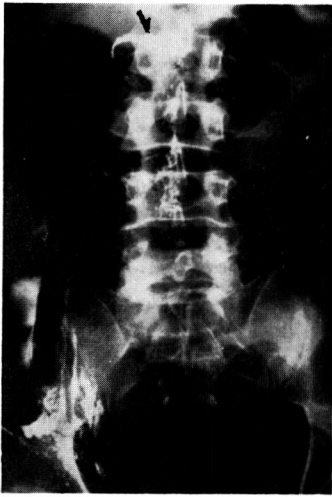


Fig. 16. 判別式 (A) の Y 値の度数分布



g. 17. 症例 I の睾丸リンパ系造影 (リンパ管像)

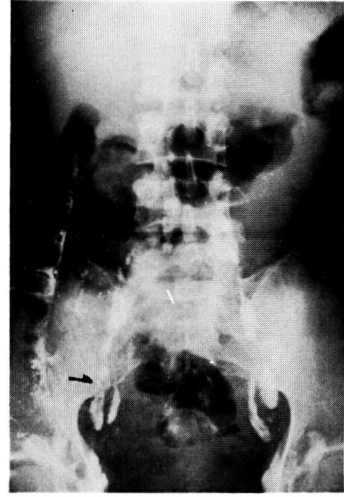

Fig. 18. 症例 I の足背部リンパ系造影 (リンパ節像)

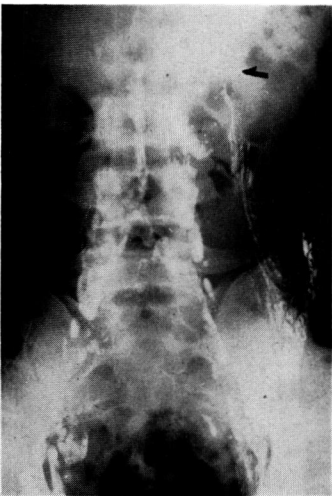


Fig. 19. 症例 II のリンパ系造影




Fig. 20. Fig. 19 の略図 (斜線のリンパ節に転移が認められた。)

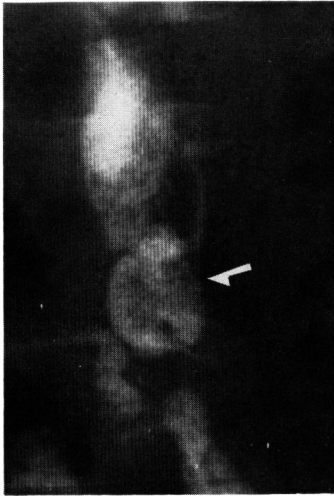


Fig. 21. 症例1のリンパ節像

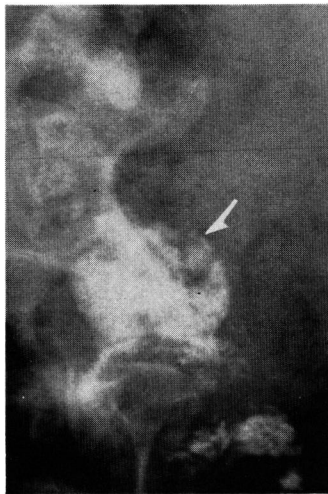


Fig. 22. 症例18のリンパ節像

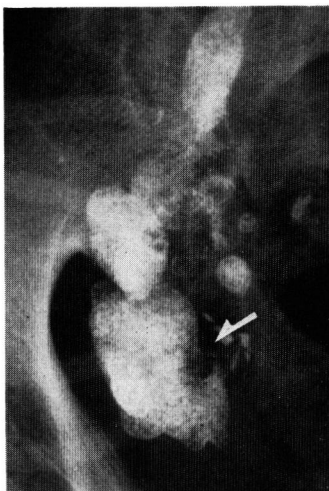


Fig. 23. 症例21のリンパ節像

Table 15. 症例IIのレ線所見およびy値

リンパ節の番号 (No.)	長軸×短軸	陰影欠損像	泡沫状陰影像	y の値
1	1.9×0.8	—	—	-16.147
2	1.1×0.5	—	—	-18.963
3	2.2×0.6	—	—	-17.216
4	1.7×1.5	—	+	-11.941
5	1.7×0.5	—	—	-18.381
6	1.4×0.5	—	—	-18.672
7	1.3×0.4	—	—	-19.449
8	1.4×0.7	—	—	-17.312
9	1.7×0.8	—	—	-16.341
10	1.7×1.0	—	—	-14.981
11	1.1×0.5	—	—	-18.963
12	1.1×0.6	—	—	-18.283
13	0.8×0.7	—	—	-17.894
14	1.4×0.5	—	—	-18.672
15	0.5×0.5	—	—	-19.545
16	0.6×0.6	—	—	-18.768
17	1.4×1.3	—	—	-13.232
18	1.1×0.6	—	—	-18.283
19	2.8×1.3	+	—	+17.176
20	0.7×0.6	—	—	-18.671
21	0.6×0.3	—	—	-20.808
22	0.4×0.3	—	—	-21.002
23	0.3×0.2	—	—	-21.779
24	0.7×0.6	—	—	-18.671
25	0.4×0.3	—	—	-21.002
26	0.7×0.6	—	—	-18.671
27	1.1×0.6	—	—	-18.283
28	1.1×0.5	—	—	-18.963
29	1.7×0.5	—	—	-18.381
30	0.9×0.6	—	—	-18.477
31	1.5×0.7	—	—	-17.215
32	0.6×0.6	—	—	-18.768
33	0.6×0.5	—	—	-19.448
34	0.9×0.7	—	—	-17.797
35	0.8×0.6	—	—	-18.574
36	1.1×0.6	—	—	-18.283
37	0.8×0.6	—	—	-18.574

転移が認められたリンパ節：No. 19

は造影されなかったが、腎茎部に図のような瓢箪形の大きな転移腫瘍がみられた。他のリンパ節には転移は認められなかった。すなわち、本症例について、判別式 (A) の適中率を計算すると、診断の適中したものは37個中36個で適中率は97.3%であった (ただし、この適中率の計算には、リンパ系造影において、リンパ管像で異常がみられたが、リンパ節像は全く造影されなかったリンパ節は含まれていない)。

考 察

リンパ系造影法は1952年 Kinmonth²⁾により臨床的に応用されるようになって以来、多くの研究者によって研究され、施行方法については種々改良、くふうされ、現在ではほぼ完成した感があるが、診断上の諸問題や臨床的意義については、まだ意見の一致をみていないところがあることは緒言でも述べた。

リンパ系造影は大別して直接法と間接法とに分けられ、前者はさらにリンパ節内注入法とリンパ管内注入法とに分けられる。間接リンパ系造影法は組織内に注入した造影剤がリンパ系に吸収されることを期待した方法であるが、満足すべき像がえられず現在のところほとんどおこなわれていない。また、リンパ節内注入法はリンパ節内に直接造影剤を注入する方法で、1931年 Carvalho¹⁴⁾によって発表されたものであり、1956年 Bruun and Engest¹⁵⁾はこれを lymphadenography と名づけた。本法は腫大したリンパ節を対象としたものであり、描出されるリンパ節に限界があり、本法も今日ではほとんどおこなわれていない。したがって、現在では直接リンパ管内注入法が一般におこなわれており、舟岡によって lymphangiography と名づけられている。一方、造影剤をリンパ管内に注入する手技に関しては、実施者によりそれぞれ種々のくふうがなされている。

リンパ管識別用色素剤としては Patent Blue または Evans Blue が一般に使用されており、伊藤¹⁶⁾は識別能力という点では両者間に有意の差がないといっているが、著者の経験では、Patent Blue のほうが優れていると思われた。これらの色素剤は局所刺激性が強いため、疼痛を緩和する目的で局所麻酔剤を混合して注射したが、それでもなお疼痛を訴えるものが多く、この点は今後さらにくふうを要すると思われる。

造影剤注入のためのリンパ管への針の刺入に際しては慎重を要するが、刺入方法や針の固定法についても種々のくふうがなされており、拡大鏡を利用する方法¹⁷⁾、挿入した針がリンパ管をつき破らないようにするためにリンパ管の下に薄い金属板をおく方法¹⁸⁾などが報告されている。伊津野ら¹⁹⁾は針を固定する方法として、末梢側の皮膚から針を刺入して、切開創の部でリンパ管内に針を入れる方法が簡易で安全であると述べているが、著者は針の固定法として次のような方法をおこなって満足すべき結果を得た。すなわち、あらかじめ皮膚切開創より末梢側において、刺入すべきリンパ管の延長線上の皮膚に糸を通しておき、リンパ管に針を刺入した後、この糸で皮膚に固定する方法であ

る。

造影剤については水性、油性のいずれも本法に使用しうが、水性造影剤はリンパ系を速く通過し、造影像がうすいため現在ではほとんど使用されていない。そこで、今日では油性造影剤が使われているが、油性造影剤はリンパ組織に対する異物反応が強く、異物巨細胞の出現をみた症例も少なくなかった。

造影剤の注入量については Wallace ら⁶⁾は下肢では 10~15 ml、両側で全量 25 ml をこえないのがよいと述べ、Pomerantz ら²⁰⁾は 8~10 ml でじゅうぶん造影されると述べており、著者も 10 ml 前後の注入量でじゅうぶん満足すべき像を得ている。

リンパ系造影像について：

正常なリンパ管像は線状の陰影を呈し、通常約 1 mm の太さで造影されるが変異が多く、正常リンパ管像に関する詳細な報告はみあたらない。

次に、正常なリンパ節像についてみると、その形態は種々で、球型、卵円型、三角型、腎型、鎌状型などがあり、また、配列、分布なども変化に富み一定の型はない。著者の統計では、長軸の長ささと短軸の長さとの間にはある程度の相関がみられており、極端に細長いものとか、球型のものはきわめて少なかった。大きさについては、津曲²¹⁾は長軸の長さは 1.0~3.0 cm が普通で、棒状になると 4.5 cm に達すると述べ、Wallace ら⁶⁾は平均 1.5~2.0 cm 以下であったと述べている。教室の定延²²⁾は1972年に193個の検索しえたリンパ節の長軸および短軸の計測から、度数分布をしらべ、正常リンパ節と腫大リンパ節の長軸の長さについて次のように規定している。すなわち、正常リンパ節の長軸の長さを 2.0 cm 以下、短軸の長さを 1.0 cm 以下とし、腫大リンパ節はそれ以上とした。今回の著者の統計では、腫瘍の転移が認められなかったリンパ節では、長軸の長さは 0.3~4.4 cm、平均 1.7 cm であり、2.0 cm 以下のものは66%、2.0 cm 以上のものが34%であったが、そのほとんどは I A₀ の所見を呈するものであって、組織学的にはリンパ節炎を伴ったものが多かった。次に短軸の長さは 0.2~2.2 cm、平均 0.8 cm であり、1.0 cm 以下のものは67.3%、1.0 cm 以上のものが32.7%を占めており、長軸が 2.0 cm 以上のものにおけると同様に、1.0 cm 以上のリンパ節では I A₀ の所見がみられその大部分がリンパ節炎を伴っていた。

正常なリンパ節のレ線像について、Wallace ら⁶⁾は“homogenous reticular pattern”がその特徴であると述べ、Viamonte ら²³⁾および Ariel²⁴⁾は“homogenous, dotted または granular pattern”が正常

リンパ節像の特徴であるといっている。著者の場合には、転移が認められなかったリンパ節には、homogenous pattern を呈するものや granular pattern のものが多くみられた。ここで問題となるのは、Ditchek ら⁸⁾ およびその他の研究者も指摘しているが、正常なリンパ節でも転移像と類似のリンパ節像を呈する場合 (false positive) があることである。そのおもな原因としては、Ditchek ら⁸⁾ が述べているごとく、造影剤の注入不足による欠損像や過去の炎症、脂肪変性、線維化、慢性炎症などによる欠損像などが挙げられ、これらの欠損像は転移像と鑑別が困難な場合が多い。Tjeerberg²⁵⁾ は家兎を用いて実験した結果、炎症性リンパ節も転移リンパ節もともにレ線像上腫大しているが、前者では、リンパ節特有の網様構造は保持されており、後者では不規則な陰影欠損を呈している、両者のレ線像上の鑑別は可能であると報告している。白神²⁶⁾、大北²⁷⁾ らも家兎を用いた実験から、炎症性リンパ節は正円形あるいは類円形に膨大し、辺縁はほぼ平滑で明らかな欠損像はなく、節内構造はび慢性で細網様構造を保持しており、これらの点から炎症性リンパ節と転移性リンパ節とを区別することが可能であると述べている。しかしながら、著者の症例では、Fig. 21~23 で示したリンパ節は欠損像がみられたが転移は認められなかったものであり、Tjeerberg や白神らのいうごとく転移像と転移を有しないものとをレ線像上明確に区別することは必ずしも容易ではないと考えられる。

次に、異常なリンパ管像についてみると、Toti ら²⁸⁾ はリンパ管の病的所見を機能的変化と形態的变化とに分け、前者ではリンパのうっ滞とリンパ管周囲への拡散があり、後者ではリンパ管の拡張、異常走行および内径が一様でないことなどをあげている。また、Sheehan ら²⁹⁾ は転移性リンパ管像では、リンパ管の拡張や副行枝などがみられると述べ、Wallace ら⁶⁾ は副行枝がリンパ節転移を示す間接的な証明であると述べている。すなわち、リンパ節に悪性腫瘍の転移が存在する場合には、リンパ節に変化がみられると同時に、リンパ管にも変化が現われ、リンパ管像の拡張、増生、走行異常、内径の多様化、副行枝の形成、蛇行、溢流などがみられるが、いずれの場合においても、これらの形態的变化が生ずる原因はその中枢側リンパ系の通過障害によるものであると考えられる。このようなリンパ管の変化は間接的ではあるが腫瘍のリンパ節転移の非常に重要な所見である。著者の症例においても、リンパ管像に変化がみられたもののうちその60%に転移が認められており、とくに II A および

II C の所見を呈したものに転移が多く存在していた。

次に、異常リンパ節像ことに悪性腫瘍転移像について述べる。諸家の報告をまとめてみると、一般に腫瘍の転移が認められるリンパ節の大きさは、正常または腫大し、早期より陰影欠損がみられ、とくに辺縁部に虫食い状の陰影欠損がみられ、その欠損像は、“moth-eaten” あるいは “mouse-bite” と表現されている。リンパ節がほとんど転移性腫瘍によって占められた場合には辺縁のみが描出され、“ghost-like appearance” と表現され、さらに転移性腫瘍により完全に置換された場合には、リンパ節は全く造影されず、この部に一致してリンパ管像の中絶、偏位、副行枝、逆流などの所見がみられる。

以上の所見を総括して、Baum や Sayegh はリンパ系造影像を判断するための基準をそれぞれ次のごとく定めている。

Baum ら⁷⁾ (1963):

Lymphatic vessels

1. Displacement of channels
2. Reflux of contrast material into collateral channels
3. Persistence of multiple channels in the same area on the twenty-four and forty-eight hour films
4. Dermal backflow

Lymph nodes

1. Discontinuity of lymph node chains
2. Foamy appearance of the nodes
3. Irregularity of the node margins
4. Filling defects in enlarged nodes that represented at least 25 per cent replacement, giving a crescentic appearance or “rim” sign

Sayegh ら⁹⁾ (1966):

Lymphatic vessels

1. An anarchic and haphazard increase in size and number defying anatomical description
2. Persistent visualization after 48 hours of injection
3. Massive displacement without filling of primary relays
4. Early filling of collateral vessels without filling of the primary nodes

Lymph nodes

1. A crescentic or marginal filling defect in an enlarged gland

2. A filling defect occupying 25 per cent of an unenlarged gland
3. Constant central filling defects with or without glandular enlargement
4. The appearance of so-called phantom nodes on delayed pictures
5. Rarely, massive enlargement without filling defects typically: the gland has a coarse, foamy appearance

著者の定めた読影基準は上記の Baum らと Sayegh らの基準を参考にし、Sayegh らの基準にだいたい準じているが、異なる点は次のごとくである。リンパ節の項では、腫大リンパ節と非腫大リンパ節の項に分類し、リンパ節腫大のみの項を追加した。これは、前述したごとく、教室の定延が定めた腫大リンパ節の基準に従ったものである。また、Sayegh らの基準のリンパ管の 4) 項の“primary node”を“中樞側リンパ節”と変えた。Sayegh らの対象となったリンパ系造影は睾丸リンパ系造影であって、primary node が早く充満されるのであるが、足背部リンパ系造影ではその造影範囲内のリンパ節を順々に造影し、もし、collateral route を形成するようなときは、その中樞側のリンパ節に通過障害があると考えられるからである。

この著者の定めた基準にあてはまる所見は悪性腫瘍転移が存在する場合のリンパ系造影像上の異常所見ではあるが、これらの所見がみられる場合にすべて腫瘍の転移があるとはいえない。このような false positive のリンパ節の存在を明らかにすることも本研究の目的の一つであり、著者の定めた基準に従って読影した結果と組織学的所見とを比較して、リンパ系造影法がどの程度診断的価値を有するかをしらべることにより、著者は今回定めた読影基準よりもよりいっそう診断的価値の高い読影基準について以下のごとく考察した。

教室の定延は長軸 2 cm 以上、短軸 1 cm 以上のものを腫大リンパ節と定めているが、著者の統計においても Table 8 および 9 に示したごとく長軸 2 cm 以上のリンパ節は転移リンパ節の 91.7% を占め、短軸 1 cm 以上のリンパ節にはすべて転移が認められた。また、腫大のないリンパ節 (IB₁, IB₂) (長軸 2 cm 以下、短軸 1 cm 以下のリンパ節) では全例転移が認められなかったが、517 個の検索リンパ節のうち、腫大のないリンパ節でレ線像上正常と判定されたリンパ節にただ 1 個だけ転移が認められた。リンパ節に転移が認められる場合にはリンパ節が腫大していることが

重要な必要条件の 1 つであるといえよう。したがって、転移診断のための読影基準として IB₁, IB₂ の項は削除してもよいと考えられる。次に、レ線像上腫大のみがみられたリンパ節 (IA₀) では組織学的には全例転移が認められなかった。すなわち、リンパ節が腫大しているというだけでは転移の有無を診断する上に意味はなく、この項も読影基準から削除してもよいと考えられる。

次に、陰影欠損像についてみると、陰影欠損像のみられたリンパ節 (IA₁) のうち 64% に転移が証明された。陰影欠損像がみられるが転移が認められないリンパ節 (false positive) と、転移のため陰影欠損像を呈するリンパ節とのレ線像上の区別は容易ではなく、陰影欠損像のあるリンパ節を転移リンパ節としていちおう診断することは、疾病の性質上現状ではやむをえないように思われる。一般には、実際に癌転移のあるリンパ節ではそのレ線像は欠損部の辺縁が鮮明で不規則であり、false positive の場合には欠損部の辺縁は不鮮明であるといわれている。次に、泡沫状陰影 (IA₂) は Wallace ら⁹⁾のいう lymphoma の像である“foamy or lacy pattern”に相当するが、この像はときどき精上皮腫が転移した場合にもみられると Sayegh ら⁹⁾は述べている。lymphoma では腫大がみられるのが普通であり、腫大のないリンパ節の泡沫状陰影像は造影剤の充満不じゅうぶんによるためと思われる。したがって、著者の読影基準では、泡沫状陰影像を腫大のないリンパ節の項から除外した。著者の統計では、泡沫状陰影像のみられたリンパ節のうち、転移が認められたリンパ節は 23 個中 2 個、8.6% であった。この 2 個についてみると、1 個は 8.0×5.5 cm 他の 1 個は 4.5×2.2 cm と著しく腫大しており、腫大の程度は陰影欠損像を呈して転移が認められたリンパ節の腫大の程度よりも大きい。さらに、転移があり泡沫状陰影を呈するリンパ節は全体が転移腫瘍で占められ、レ線像上では完全陰影欠損となる一歩手前の状態であると考えられる。したがって、泡沫状陰影像がみられるリンパ節では、とくに腫大の有無に注意する必要がある、腫大の程度が強い場合には転移している可能性が高い。

以上にしたような点を考慮して、前述のあらかじめ著者の定めたリンパ系造影によるレ線学的悪性腫瘍転移の読影基準を著者はさらに次のように改めたほうがよいと考える。

リンパ系造影像の悪性腫瘍転移の診断基準の提案

I. リンパ節に関して

腫大のあるリンパ節 (長軸 2 cm 以上、短軸 1 cm

以上)のうち

- (1) 三日月状または円弧状の陰影欠損 (I A₁)
- (2) 粗な泡沫状陰影 (I A₂)

II. リンパ管に関して

- (1) 解剖学的知見に反して数と太さが極端に増加している (II A)
- (2) 48時間後になお造影されている (II B)
- (3) 大量の displacement がある (II C)
- (4) 中枢側リンパ節を充満せず collateral route が早く充満される (II D)

以上、異常リンパ管像ならびに異常リンパ節像についての考察をおこなったが、リンパ系造影によるリンパ節転移の診断にあたっては、リンパ節像とリンパ管像との両者をあわせ考えて判断することがきわめてたいせつであり、これによって診断をいっそう正確にすることができる。伊藤¹⁹⁾はリンパ系造影の診断にあたって、(1) 腫大と陰影欠損、(2) 内部構造の粗大、斑点状化、(3) 上の両者を有するリンパ群の存在、(4) リンパ管像の異常の4項目を挙げ、この4項目の所見が同時にみられるリンパ節では確実に転移がみられると述べている。また、西村³⁰⁾はリンパ系造影像を辺縁造影欠損像(虫食像)の直接所見とリンパ管の副行枝、うっ滞像、リンパ節およびリンパ管の変位および輸入リンパ管の異常などの間接所見とに分け、転移リンパ節の診断にあたってはより多く間接所見に依存せざるをえないと述べているが、著者も同様の感を深くした。

リンパ系造影上のレ線所見と摘出リンパ節の組織学的所見とを対比した報告は比較的少ない。1975年 Malcolm ら³¹⁾は、適中率55%、false positive 64%、false negative 0と報告しているが、著者の今回の研究では Table 7 に示したごとく、適中率76.2%、false positive 23.6%、false negative 0.2%であった。

リンパ系造影の臨床的応用としては、(1) 骨盤腔内および後腹膜リンパ系を侵す腫瘍の転移の診断、(2) 下肢に浮腫のある場合その原因の診断、(3) フィラリア症、乳び尿症などの検査、(4) 悪性血液疾患におけるリンパ系侵襲の検査などがあり、さらに本法は(5) 悪性腫瘍の治療方針(手術適応)の決定、(6) 根治的リンパ節郭清術の完全性への期待、すなわち、手術時におけるリンパ節郭清の手術範囲の決定に役立ち、術中レントゲン撮影により郭清の完全性を知ることができる。また、(7) 放射線療法時の照射部の位置決定に有用である。しかし一方では、リンパ系造影により腫瘍細胞の拡散、転移促進の可能性を述べているものも

あり(大田黒³²⁾)、また放射性物質あるいは化学療剤のリンパ管内注入を同時におこなって腫瘍の転移を予防することもおこなわれているが、これらの点はさらに今後検討を要するものと考えられる。

統計学的処理について:

リンパ系造影に関してその成績を統計学的に処理した報告はみあたらないが、著者は本法の腫瘍転移の診断的意義をより明らかにする目的で統計学的処理をおこなった。

判別関数法を用いて検索したリンパ節を転移群と非転移群とに分け、大型計算器で判別式を計算した。

判別関数法の原理は次のとおりである。判別関数法は数種の指標となる観測値から、さきに定めてある群別のいずれに属するかを決めるための最適解を求める方法である³³⁾。すなわち、2つの群を区別したいときに、1つの特性の観測値だけを用いると分布の重なりが大きくてじゅうぶん区別できないが、いくつかの特性の観測値の適当な1次結合を用いると、分布の重なりが非常に少なくなる可能性がある。判別関数はこの1次結合の数式をさし、判別の方法は1次結合による指数がある限界値より大きい場合は1つの群に属し、小さい場合は他の群に属すると結論する。 p 個の変数(観測値) x_1, x_2, \dots, x_p によって2つの群を区別する場合、それらの1次結合

$$y = a_0 + a_1x_1 + a_2x_2 + \dots + a_px_p$$

を考え、 y が2群間で著しく異なる値をとるように a_0, a_1, \dots, a_p を決める。普通は第1群の y 値を $y_1 > 0$ 、第2群の y 値を $y_2 < 0$ となるように誤差項 a_0 を操作する³⁴⁾。

以上が判別関数の原理であるが、著者の計算した判別式(A)におおののリンパ節の観測値を代入して得られた値の度数分布をみると、明らかに2群に分離されており、計算値が正の数値の場合は転移群に、負の数値の場合は非転移群に属することを示している。この式(A)で理論上予測される適中率は99.4%と高率である。この式(A)を対象症例外の2症例について応用した結果、症例Iでは適中率90%、症例IIでは適中率97.3%であった。これらの適中率はかなり精度の高いものであるが、この2症例とも、足背部リンパ系造影上全く造影されなかったリンパ節に転移が認められており、これらのリンパ節は観測値が得られないため、判別式(A)の値には関係していない。このようなfalse negativeとなるリンパ節があることは、判別式上に問題があるのではなく、リンパ系造影上に問題があるためである。

最後に、足背部リンパ系造影の造影範囲およびその

限界について述べる。足背部リンパ管より注入された造影剤は、ソ径リンパ節から一部は浅ソ径リンパ節に逆流するが、大部分は深ソ径リンパ節に至り、外および総腸骨リンパ系を描出する。この際、内腸骨リンパ系の一部をも描出するが、さらに傍大動脈リンパ系から乳ビ槽に至る。したがって、足背部リンパ系造影では、内腸骨リンパ系の大部分をはじめ、膀胱固有のリンパ系、仙骨部リンパ節、睪丸固有のリンパ系は造影されない欠点がある。とくに、睪丸腫瘍では、睪丸固有のリンパ節が造影されず、早期の転移診断には睪丸リンパ系造影をあわせおこなう必要がある。対象症例以外の2症例についてみると、いずれも睪丸リンパ系造影で、腎莖部のリンパ節に転移が疑われたが、足背部リンパ系造影では全く造影されなかった。したがって、悪性腫瘍のリンパ節転移の診断には、足背部リンパ系の造影だけではその造影範囲に限界があり、足背部リンパ系造影とあわせてそれぞれの固有リンパ系造影をおこなえば、リンパ系造影法の診断的価値はさらに高く評価されるであろう。

結 語

泌尿生殖器系悪性腫瘍患者25例に対してリンパ節郭清術をおこない、摘出した517個のリンパ節を組織学的に検索して術前のリンパ系造影像と対比し、さらにこれを統計学的に処理することによってリンパ系造影法の臨床的価値を再検討し次の結論を得た。

1. あらかじめ定めた診断基準に従い、リンパ系造影によってレ線像上：

(a) 異常と判定されたリンパ節の変化としては、腫大を伴っているものが全体の96%以上をしめており、そのなかでも腫大のみの変化が最も多かった。

(b) 腫大のないリンパ節に転移が証明されたものは517個中1個のみであったが、他方腫大のみで他に異常所見を呈しなかったリンパ節には組織学的に転移は認められなかった。すなわち、リンパ節が腫大していることは転移を有することのかなり重要な必要条件ではあるが、充分条件ではないといえることができる。

(c) 異常と判定されたが組織学的に転移の認められなかったリンパ節 (false positive) は122個、23.6%であった。逆に、正常と判定したが転移が認められたもの (false negative) は1個のみで0.2%であった。

(d) リンパ管像に異常があると判定したもののうち、その部のリンパ節の60%に転移が認められた。リンパ系造影法の診断的価値をたかめるためには、リンパ節の所見のみならずリンパ管の所見をあわせ考える

ことがきわめてたいせつである。

2. リンパ節の陰影欠損像は転移群では75%に、非転移群では2.2%にみられたが、泡沫状陰影像は転移群では16.7%に、非転移群では4.4%にみられた。また、陰影欠損像と泡沫状陰影像との間の相関係数は-0.044であって、この両者の間にはほとんど相関がみられなかった。

3. 以上の知見にもとづいて、リンパ系造影像からみた悪性腫瘍転移の新しい診断基準を提案した。

4. 泌尿生殖器系悪性腫瘍に対するリンパ系造影には、足背部リンパ系造影法だけではその造影範囲に限界があり、症例によってはこれとあわせてそれぞれの固有リンパ系造影を施行することが必要である。

稿を終えるにあたり、ご指導を賜った高崎登助教授、定延和夫講師に深甚なる感謝の意を表します。また、組織学的検査についてご教示を賜った病理学教室中田勝次教授、統計学上ご教示を賜った衛生学教室緒方昭助教授、山本和子講師に深く謝意を表するとともに、終始ご協力くださった教室員の皆様にお礼申し上げます。

なお、本論文の要旨は第62回日本泌尿器科学会総会で発表した。

参 考 文 献

- 1) 舟岡：(O'Brien, P. H. et al.: Surg. Gynec. & Obst., **123**: 131, 1968. より引用)
- 2) Kinmonth, J. B.: Clin. Science, **11**: 13, 1952.
- 3) Kinmonth, J. B.: Ann. Roy. Coll. Surgeons, England., **15**: 300, 1954.
- 4) Kinmonth, J. B. et al.: Brit. M. J., **I**: 940, 1955.
- 5) Kinmonth, J. B. et al.: Brit. J. Surg., **45**: 1, 1957.
- 6) Wallace, S. et al.: Radiology, **76**: 179, 1961.
- 7) Baum, S. et al.: Radiology, **81**: 207, 1963.
- 8) Ditchek, T. et al.: Radiology, **80**: 175, 1963.
- 9) Sayegh, E. et al.: J. Urol., **95**: 102, 1966.
- 10) 百瀬剛一・ほか：泌尿紀要, **9**: 343, 1963.
- 11) 岸本 孝・ほか：泌尿紀要, **9**: 547, 1963.
- 12) 稲葉 穂：日泌尿会誌, **56**: 1172, 1965.
- 13) 浅野長一郎・ほか：多変量解析論. Vol. 1, p. 179, 共立出版, 東京, 1966.
- 14) Carvalho: (伊藤鉦二：泌尿紀要, **11**: 1039, 1965. より引用)
- 15) Bruun, S. and Engest, A.: Acta Radiol., **45**: 389, 1956.
- 16) 伊藤鉦二：泌尿紀要, **11**: 1039, 1965.

- 17) Jing, B. et al.: Amer. J. Roentgenol., **109**: 190, 1970.
- 18) Miller, W. E.: Amer. J. Roentgenol., **101**: 978, 1967.
- 19) 伊津野 格・ほか：臨放, **19**: 315, 1974.
- 20) Pomerantz, M. et al.: J. Urol., **91**: 190, 1964.
- 21) 津曲一郎：西日泌尿, **35**: 197, 1973.
- 22) 定延和夫：日泌尿会誌, **63**: 772, 1972.
- 23) Viamonte, M. et al.: Radiology, **80**: 903, 1963.
- 24) Ariel, I. M.: New York State J. Med., **68**: 1247, 1968.
- 25) Tjeerberg: (白神健志：日泌尿会誌, **58**: 1010, 1967. より引用)
- 26) 白神健志：日泌尿会誌, **58**: 1010, 1967.
- 27) 大北健逸：最新医学, **20**: 660, 1965.
- 28) Toti, T. et al.: Surg. Gynec. & Obst., **113**: 399, 1961.
- 29) Sheehan, F. R. et al: Radiology, **76**: 47, 1961.
- 30) 西村隆一：最新医学, **20**: 659, 1965.
- 31) Malcolm, D. C. et al.: J. Urol., **113**: 93, 1975.
- 32) 大田黒和生：最新医学, **20**: 662, 1965.
- 33) 岡田 晃・ほか：医学のあゆみ, **65**: 835, 1968
- 34) 阿部 裕・ほか：最新医学, **22**: 150, 1967.

(1975年9月6日受付)