

前立腺癌の診断における精管精囊腺造影法の検討

神戸大学医学部泌尿器科学教室（主任：石神襄次教授）

守 殿 貞 夫・日 根 野 卓
彦 坂 幸 治・片 岡 頌 雄
斉 藤 宗 吾・石 神 襄 次DIAGNOSTIC EVALUATION OF VASOSEMINAL
VESICULOGRAPHY FOR PROSTATIC CANCER

Sadao KAMIDONO, Takashi HINENO, Koji HIKOSAKA,

Nobuo KATAOKA, Sogo SAITO and Joji ISHIGAMI

*From the Department of Urology, Kobe University, School of Medicine, Kobe, Japan**(Director: Prof. J. Ishigami, M. D.)*

Vasoseminal vesiculography was performed in 112 patients with prostatic tumor (prostatic cancer 28 cases, prostatic hypertrophy 84 cases) in order to evaluate the individual characteristic findings for differential diagnosis of these diseases.

1) Vasoseminal vesiculography is a valuable examination which must be performed for differential diagnosis of the benign and malignant prostatic tumor, because it is valuable as rectal examination.

2) In some cases, vasoseminal vesiculography was a most useful diagnostic tool in detecting the early phase of prostatic cancer.

3) An early characteristic findings of prostatic cancer in this examination were observed as the disappearing of circular folds, narrowing and rigid contour of ejaculatory ducts.

4) The findings of contiguous part, especially, irregular sign or filling defect of the seminal vesicles are useful to know the stage of cancer.

緒 言

前立腺癌の診断は自覚症状，直腸指診，尿・前立腺分泌液の塗抹細胞診，血清酸性フォスファターゼ値測定，尿道膀胱造影および内視鏡検査所見にもとづきおこなわれ，最終診断は病理組織診により決定されている。しかし，症例によっては必ずしも診断の確定は容易でなく，また本症例の早期発見は困難であることが多い。

Wilhelm (1939)¹⁾ が前立腺癌症例の精管精囊腺像に変位および浸潤像をみとめ，精管精囊腺造影法（以下 V-graphy と略記する）が本症の診断に有用であると報告して以来，本法は有用な前立腺癌診断法の1つとして一部の報告者により評価されている。とくに Vestby (1960)²⁾ は前立腺腫瘍患者230例に V-graphy をおこない，前立腺肥大症と前立腺癌症例のそれぞれ

に特徴ある射精管，精囊腺像をみとめ，両疾患の鑑別診断に本法がきわめて有用であると報告した。その後いくつかの追試がおこなわれ Vestby の成績に一致する報告もあるが，前立腺癌診断法としての評価はまちまちで，現在にいたるもなお V-graphy は本症の診断法として広く普及している方法とはいいがたい。著者は前立腺腫瘍患者に V-graphy をおこない，本法の前立腺肥大症（以下 BPH と略記する）と前立腺癌（以下 PC と略記する）の鑑別診断上の価値に対して検討したので報告する。

対象症例および検査方法

1) 対象症例

検討症例は1967年より1973年までの間に神戸大学泌尿器科を訪れた前立腺疾患をもつ患者で， V-graphy

をおこない病理組織診で診断名が確定した前立腺腫瘍例である。症例数は112例で、そのうち PC は28例、BPH が84例である。

2) 検査方法

陰囊皮膚に小切開を加え、精管を露出しその部より向精囊腺的に造影剤 (Endographin) を注入した。造影剤の注入量は 2~3 ml で、注入完了は患者が会陰部の異和感あるいは溢尿感を訴えるのを目標とした。注入完了後は直ちに排尿させ (あらかじめ残尿を認めた症例については膀胱洗浄をおこない) 膀胱内へ逆流した造影剤を除去した。撮影時患者の体位は仰臥位で、管球の中心を恥骨上縁に一致させて、頭側に向い約 15° の傾斜で腹背位撮影をおこなった。

検 討 方 法

前記造影法で得られた精管精囊腺像 (以下 V-gram とする) を I: ejaculatory duct (以下 ED と略記す

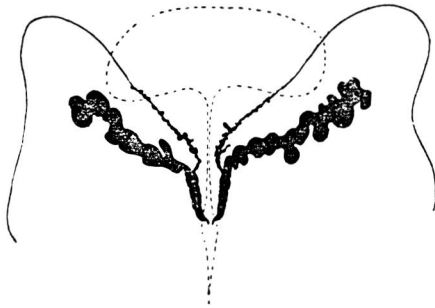


Fig. 1. Prostatic hypertrophy. Dilated ejaculatory ducts with smooth contours and circular folds preserved (Vestby, 1960).

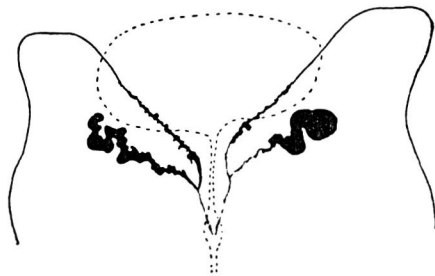


Fig. 2. Right side. Intraprostatic carcinoma. Tube-like and narrowed ejaculatory duct with rigid contours and complete absence of circular folds; ampulla and seminal vesicle not involved. Left side. Extraprostatic carcinoma. Involvement of contiguous part of ampulla and seminal vesicle. Lateral two-thirds of seminal vesicle not involved (Vestby, 1960).

る) および II: contiguous part (excretory duct, ampulla および seminal vesicle; 以下 C-parts と略記) の2項目に分けて観察した。Table 1 のごとく ED, C-parts とともに Vestby の判定に準じて malignant sign 陽性の症例を PC, いずれか一方のみ malignant sign を認めるものを前立腺癌の疑い (以下 PC? と略記) と診断した。前立腺肥大症とした症例は Table 1 の ED および C-parts の検討項目すべてが benign sign を示すものである。Fig. 1 および Fig. 2 は PC と BPH それぞれの V-gram を模式化

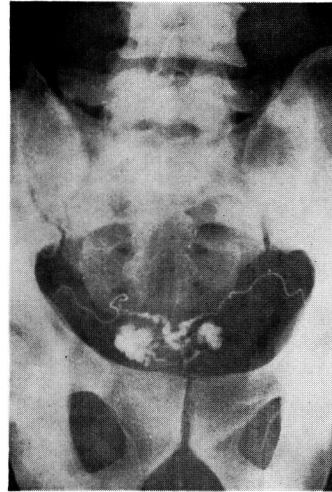


Fig. 3. Extraprostatic carcinoma. Complete absence of circular folds and involvement of contiguous part of ampulla and seminal vesicle.

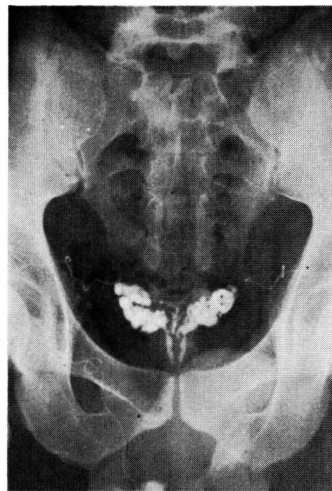


Fig. 4. Prostatic hypertrophy. Ejaculatory ducts with smooth contours and circular folds preserved.

Table 1

		Malignant sign	Benign sign
I Ejaculatory duct (ED)	Contour	Rigid or negative	Smooth
	Circular folds	Disappeared	Preserved
II Contiguous parts (C-parts)	Excretory duct	Irregular rigid contour	Smooth
	Ampulla	Asymmetry	Symmetry
	Seminal Vesicle	Filling defect (+)	Filling defect (-)

したもので、Fig. 3 および Fig. 4 に代表的な PC および BPH 症例の V-gram を示した。

V-gram の PC 診断上の価値を検討するために著者はまずこれら V-gram の癌陽性所見を基準として、V-gram の所見のみから対象 112 例の診断を試みた。この診断をかりに精囊腺像診断 vesiculographic diagnosis (以下これを VD と略記する) とし、これに対し従来の外来診察時における直腸指診、内視鏡検査、UCG および血清酸性フォスファターゼ値等の他覚的所見による診断を初診時診断 (initial diagnosis 以下これを ID と略記する) とした。これら両者による診断には当然不一致が予想される場合があり、これらを病理組織学的診断 (final diagnosis, 以下これを FD と略記する) と比較検討しながら VD の診断的意義を検討した。

結 果

1) 初診時診断 (ID) および精管精囊腺造影による診断 (VD) と病理組織学的診断 (FD) との関連について。

ID で BPH と診断した 68 例は Table 2 に示すように VD では BPH 55 例、PC 5 例および PC? 8 例と診断された。つぎに VD と FD の関連性をみると VD の BPH 55 例は FD では BPH 54 例で、1 例は PC 例であった。また VD での PC 5 例のうち FD でも PC と診断されたものは 1 例で、VD の PC? 8 例のうち FD では 6 症例が BPH で 2 症例が PC であった。すなわち ID で BPH と診断した 68 例中 V-gram の結果、3 例の PC 症例が発見されたことになり、V-gram は PC の早期診断に役だつ場合があ

Table 2

I D	V D	F D	
		B P H	P C
B P H 68	B P H 55	54	1
	P C 5	4	1
	P C ? 8	6	2

ることを示している。

ID で PC と診断された 17 症例は Table 3 に示すごとく、VD では PC 10 例、BPH 4 例および PC? 3 例と診断され、VD での BPH 4 例は FD では BPH 1 例および PC 3 例であり、VD の PC 10 例は FD では全部 PC であった。また VD の PC? 3 例は FD では BPH 1 例および PC 2 例であった。

Table 3

I D	V D	F D	
		B P H	P C
P C 17	B P H 4	1	3
	P C 10	0	10
	P C ? 3	1	2

これらのことより進行した PC 症例は確実に VD で PC 所見を呈するが、VD の BPH 4 例の中に FD の PC 3 例が含まれることより VD の PC 早期診断法としての評価には若干の問題が残されていると考えられる。

ID で PC? は 27 例で、Table 4 に示すごとくそれらは VD で BPH 15 例、PC 7 例および PC? 5 例と診断され、VD で BPH であった 15 例中 14 例は FD でも BPH であり、1 例のみが PC であった。VD の PC 7 例は FD で BPH 2 例、PC 5 例、PC? 5 例では BPH 2 例および PC が 3 例である。すなわち、ID の PC? 27 例のうち VD により 14 例の BPH および 5 例の PC が確実に診断されえたことは VD が ID をより詳細に FD に接近せしめた点で診断的価値を示すものである。

Table 4

I D	V D	F D	
		B P H	P C
P C ? 27	B P H 15	14	1
	P C 7	2	5
	P C ? 5	2	3

Table 5 は Table 2~4 を集計したもので ID と FD の関係を示す。ID の診断率は BPH に関しては 84 例中 64 例で 76.2%，PC については 28 例中 15 例で 53.6% である。ID の PC? は 112 例中 27 例で、そのうち PC であったものは 9 例 (33.3%) であった。

Table 5

I D	F D	
	B P H	P C
B P H 68	64 (76.2%)	4
P C 17	2	15 (53.6%)
P C ? 27	18	9
Total	84	28

Table 6 は VD と FD の関係を示し、VD で BPH と診断したものは 84 例中 69 例、82.1% で ID に比較してその診断率はわずかであるが優位である。VD で PC 22 例のうち、FD においても PC であったものは 16 例で、最終的な診断率は 28 例中 16 例 57.1% と ID にはほぼ一致した診断率を示した。VD の PC? は 16 例で、そのうち FD で PC と診断されたものは 7 例、43.8% であった。このことは VD では ID に比し PC? 症例が減少し、かつ PC に対する適正診断率も高い点で診断的価値が認められた。

Table 6

V D	F D	
	B P H	P C
B P H 74	69 (82.1%)	5
P C 22	6	16 (57.1%)
P C ? 16	9	7
Total	84	28

2) 前立腺癌診断における精管精囊腺造影法の意義
PC は前述したように種々の検査をおこない、症例によっては最終的に前立腺生検により診断が確立されている。しかし、癌症例のすべてが前立腺生検によって確実に診断されるわけではない。とくに needle biopsy による PC の診断に際しては癌陽性所見のみが信頼しうる結果であり、陰性所見であっても癌の存在を否定しうるものではない。この生検法の欠点を補うため前立腺生検と同時に V-graphy をおこなうことにより、さらに正確かつ早期に PC が診断されうると考えた。

前立腺生検の診断的価値は別として、本項では V-

gram による PC の診断的価値とその限界を知るために、病理組織診で確認された PC 28 例についての直腸指診、UCG、血清酸性フォスファターゼ値および V-gram の各検査所見単独による PC 診断に対する評価を比較検討した (Table 7)。

Table 7

		Cases
Digital examination	Hardness	22(78.6%)
	Surface	17(60.7%)
Urethro-cystogram		3(10.7%)
Serum acid phosphatase		12(42.9%)
Vesiculogram	Ejaculatory duct	21(75.0%)
	Contiguous parts	18(64.3%)

直腸指診の所見でその硬度が軟骨様硬あるいは骨様硬を呈したものを癌陽性所見とした場合、PC 確定の 28 例中 22 例 (78.6%) に陽性所見をみとめ、前立腺表面に関してはその表面が凹凸不整のものを陽性とする 28 例中 17 例 (60.7%) が癌と判定された。

UCG で後部尿道不整ないし硬化像および膀胱粘膜前立腺突出部に鋸歯像をみとめたいわゆる癌陽性所見例は 28 例中わずか 3 例 (10.7%) であった。

血清酸性フォスファターゼ (AcP) 値を Besey-Lowry 法により測定した。その正常値は 0.30~0.65 mMU で、28 例中 12 例 (42.9%) が 0.65 mMU 以上と高値を示した。

V-gram の癌陽性所見率は、射精管像で 28 例中 21 例 (70.5%)、contiguous parts では 28 例中 15 例 (64.3%) で、V-gram の診断率は直腸指診のそれとほぼ同じで、UCG および AcP の診断率に比較するとはるかに有用である。

3) 前立腺癌症例の精管精囊腺造影所見について

Table 8 は PC 症例群の V-gram 所見を示すもので、以下 ejaculatory duct (ED) と contiguous parts (C-parts) についてのそれぞれの検査結果をのべる。

検討症例 28 例中 10 例 (35.7%) の ED 所見は癌陽性所見の 1 つである negative shadow であったため、これら症例を除外して残りの 18 例について述べる (Table 9)。ED が narrow, tube-like のもの 8 例 (44.4%)、asymmetry 6 例 (33.3%)、rigid contour 9 例 (50%)、circular folds の disappearance 10 例 (55.6%) で circular folds 所見の癌陽性率がいちばん高かった。なお ED に癌徴候を認めなかったものは 7 例 (38.9%) である。

Table 8

Case No.	Name	Age	Prostate		Ejaculatory duct			V-A Junction	Excretory duct	Ampulla	Seminal vesicles
			Hardness	Surface	Width	Contour	CF*				
1	Y.D.	70	hard	uneven	dila., sym.	smooth	(+)	sym.	normal	normal	normal
2	M.T.	71	//	//	nar., asym.	rigid	(-)	asym.	irreg.	irreg.	filling defect
3	S.G.	60	//	smooth	nar., sym.	rigid	(-)	sym.	normal	normal	normal
4	A.M.	69	//	uneven	negative				irreg.	asym.	filling defect
5	O.D.	74	//	//	nor., sym.	smooth	(+)	sym.	normal	normal	normal
6	H.R.	73	//	//	nar., asym.	rigid	(-)	asym.	irreg.	asym.	filling defect
7	Y.S.	65	//	//	nar., asym.	rigid	(-)	sym.	irreg.	//	//
8	M.H.	68	//	smooth	negative				irreg.	asym.	//
9	H.D.	80	//	//	dila., sym.	smooth	(+)	sym.	normal	normal	normal
10	T.N.	63	soft	//	occluded, asym.		(-)		normal	normal	normal
11	F.M.	71	hard	//	negative			asym.	irreg.	asym.	filling defect
12	M.I.	77	soft	smooth	nor., sym.	smooth	(+)		normal	normal	normal
13	N.M.	69	//	//	negative				irreg.	asym.	filling defect
14	I.U.	73	hard	uneven	negative				//	//	//
15	K.N.	78	//	//	nar.	rigid	(-)	asym.	//	//	//
16	M.O.	61	//	//	nar.	//	//		normal	normal	normal
17	N.K.	60	//	//	dila., sym.	smooth	(+)		//	//	//
18	O.N.	71	//	//	//	//	//		irreg.	asym.	filling defect
19	S.R.	72	//	//	negative				//	//	//
20	F.H.	54	soft	smooth	nor.	smooth	(+)		//	//	//
21	M.K.	65	//	uneven	negative				//	//	//
22	H.K.	71	hard	smooth	nor.	rigid	(-)		normal	normal	normal
23	A.S.	66	soft	uneven	negative				//	asym.	normal
24	T.G.	80	hard	smooth	negative				irreg.	//	filling defect
25	Y.U.	74	//	uneven	dila., asym.	smooth			//	//	//
26	F.Y.	72	//	//	negative				//	//	//
27	S.I.	72	//	smooth	nar., asym.	rigid	(-)		//	//	//
28	S.N.	73	//	uneven	nar.	//	//		//	//	//

* CF: circular folds, dila.: dilatation, sym.: symmetry, nar.: narrow, nor.: normal, irreg.: irregular, asym.: asymmetry.

Table 9. Vaso-seminal vesiculogram of prostatic carcinoma (18 cases).

Ejaculatory duct	Cases
Narrow, tube-like	8 (44.4%)
Asymmetry	6 (33.3%)
Rigid contour	9 (50.0%)
Disappearance of CF	10 (55.6%)
Normal	7 (38.9%)

CF: circular folds.

C-parts の癌陽性率は Table 10 のとおりで、28例中 excretory duct では18例 (64.3%)、ampulla で19例 (67.9%)、seminal vesicle で18例 (64.3%) が陽性所見を示した。C-parts の陽性率は前述したように3者ともにはほぼ同じであり、かつ ED の癌陽性率よりも高い。このことは本症例群では進行癌が多いことを示唆するものと考えられる。

Table 10. Vaso-seminal vesiculogram of prostatic carcinoma.

Contiguous parts	Cases
Excretory duct	18 (64.3%)
Ampulla	19 (67.9%)
Seminal vesicle	18 (64.3%)
Normal	10 (35.7%)

4) 前立腺癌診断における直腸指診と V-graphy について

Table 2~5 に示したように ID に際し重要な所見である直腸指診の診断率は V-gram のそれとほぼ同程度に有用である。Table 11 は PC 28症例に対して

Table 11

Digital examination		Number of cases
Hardness	Surface	
(-)	(-)	4 (14.3%)
(+)	(-)	7 (25.0%)
(-)	(+)	2 (7.1%)
(+)	(+)	15 (53.6%)

Vesiculogram		Number of cases
Ejaculatory D.	Contiguous P.	
(-)	(-)	5 (17.9%)
(+)	(-)	4 (14.3%)
(-)	(+)	2 (7.1%)
(+)	(+)	17 (60.7%)

の所見をまとめたもので直腸指診では前立腺の硬度と表面、V-gram では ED と C-parts について、各組合せによる陽性率を表わしている。直腸指診にて硬度、表面ともに陰性であったものは28例中4例、硬度のみ陽性のもの7例、表面のみ陽性であったもの2例、硬度、表面ともに癌陽性所見であったもの15例 (53.6%) であった。V-gram では ED、C-parts ともに癌所見陰性は5例で直腸指診とほぼ同程度で、EDのみ陽性のもの4例、C-partsのみ陽性2例、ED、C-parts ともに陽性17例 (60.7%) で、直腸指診の癌陽性率に比しやや優位であった。

興味あることは直腸指診、V-gram ともにそれぞれ4例、5例の陰性例を認めているが、これら PC 28症例中両検査がともに癌陰性所見のものは症例12のみで、28例中27例 (96%) が癌あるいは癌の疑いと診断されえたことになる。これは V-gram および直腸指診の両検査をおこなうことによりほとんどの症例が正確に PC として診断されることを暗示している。また Table 8 の症例10, 13, 20の3症例は直腸指診では癌陰性所見であったが、V-gram をおこなった結果 PC あるいは PC? と診断され、前立腺生検により最終的に PC と診断された症例である。このことは V-graphy は症例によっては PC の早期発見にも役立つことを示唆している。

総括および考察

1939年、Wilhelm¹⁾ は精囊腺造影法が PC の診断に役立つことをはじめて報告した。その後 Gerner-Smidt²⁾、Vestby²⁾、Fetter ら⁴⁾、Matapurkar ら⁵⁾ および Singh ら⁶⁾ により、本邦では長谷川⁷⁾、百瀬⁸⁾、水間⁹⁾、中野¹⁰⁾、柳瀬¹¹⁾ および宇野¹²⁾ により V-graphy の PC に対する診断的価値が種々論じられている。これらの報告は本法が PC の早期診断に役立ち、射精管像による診断の確実性を強調し、他の診断法に比し有用であるとするものが多い。しかし久保¹³⁾、Elliott ら¹⁴⁾、Nylander ら¹⁵⁾、Wojewski¹⁶⁾ らは本法の意義を低く評価し、PC の単なる一つの補助診断法、あるいは癌の浸潤程度を判定し、根治手術の適応判定にのみ有用な診断法としている。

今回著者は多くの報告者の中で、もっとも体系的に観察をおこなっている Vestby の記載を参考に、前立腺腫瘍112例について V-graphy を施行しその診断的価値を検討した。PC に対する本法の診断的有用性について Vestby は PC 49例に V-graphy をおこなない34例、69.4%に典型的な PC 所見を認め、false

positive の所見を示すものは 1 例もみられなかったが、49 例中 9 例、18.4% は strongly suggestive of carcinoma で、残りの 6 例は全く悪性像を示さなかったと報告している。著者の PC 28 例では V-gram のみから PC と診断されえたものは 57.1%、PC の疑いと診断し、結果的に PC であったものは 7 例 25.0%、全く悪性像を示さなかったものは 5 例と、ほぼ Vestby の成績と一致する結果を得た。False positive であった症例は Vestby の報告とは異なり数例にみとめられた。解剖学的知見より考えると、本法により診断されえない PC 症例があることは当然で、とくに発生部位、病期、浸潤の程度によっては必ずしも陽性所見を認めない。しかし、その他の診断法においてもこれらの症例が早期に診断されがたいことは同様で、最終診断法としての needle biopsy でも技術上その診断的価値には限界がある。これらのことから本法の早期発見の価値を低く評価することは早計で、長谷川ら⁷⁾も述べているが PC は前立腺の外腺より発生し、その原発巣の 95% は周辺部すなわち前立腺の後面あるいは後側面の被膜下にはじまり、射精管に沿って周囲に増生を示す。このことより射精管像にまず変化を認める割合は非常に多いわけで、早期診断に役だつものと評価されるべきである。事実、著者の症例で Vestby のいう射精管像の circular folds の消失および陰影欠損を示した癌陽性所見例は 28 例中 20 例 71.4% と高率であった。また、直腸指診で良性腫瘍と考えられた症例のうち、V-gram の結果ではじめて PC と診断された 3 症例を経験していることを含め、本法の PC 早期診断法としての価値が Nylander ら¹³⁾のいうごとく UCG と同等であるとの低い評価はむしろ妥当でないように思われる。最近では Francisco¹⁷⁾ が PC 24 例について本法の有用性を論じており、われわれも PC の診断法の 1 つとして評価している。

著者が採用した V-gram の検討項目は Table 1 のとおりである。Vestby はこれらの項目以外に BPH の診断に際して射精管の拡張および延長が特徴的であると述べているが、このことに関しては報告者により種々の結論がなされているため今回の判定基準からは除外した。V-gram の射精管所見のうち最も癌陽性所見率の高かったのは circular folds の消失で、射精管像が negative であった 10 例を除いた 18 例のうち 10 例 (55.6%) にみとめ、次いで多いのが rigid contour を呈した 9 例であった。長谷川らも少数例であるが 6 例の PC に V-graphy をおこない、全例の射精管像に rigid contour を、5 例に circular folds の消失を認めたと報告している。これらより PC にお

ける射精管像の特徴的所見は rigid contour および circular folds の消失と考えられる。C-parts については Table 10 のごとく、28 例中 ED が irregular rigid contour のもの 18 例 (64.3%)、ampulla が asymmetry であったもの 19 例 (69.9%)、seminal vesicle に filling defect を認めたもの 18 例 (64.3%) で、この陽性所見に関し長谷川らの成績はそれぞれ約 50% であったと報告している。C-parts の癌陽性所見は前立腺癌の早期発見の観点からは射精管の所見に比し価値の低いもので extraprostatic carcinoma すなわち精囊腺への癌の浸潤度を知るうえにより有用な所見といえる。これらから考えると本症例群は来院時すでに extraprostatic に浸潤を認めた症例が圧倒的に多いことを示している。このことは早期の PC 症例は自覚症状が軽度で受診が遅れ、PC の早期診断がより困難となっていることを示すものである。

本症例群における V-gram の PC 診断率は UCG、血清酸性フォスファターゼのそれに比し高く、本法の有用性を示している。UCG は PC の初期病巣が前立腺周辺部に発生するケースが多いので、PC の早期診断率は低いのが当然である。血清酸性フォスファターゼの上昇は PC の被膜外侵襲あるいは遠隔転移の存在を示すものと一般的に理解されている。柏木¹⁸⁾によると総血清酸性フォスファターゼ値は骨転移群で 91.3% 上昇し、非骨転移群では 43.2%、また上昇値を示した症例中骨転移を認めたものは 56.8% であったと報告している。本症例群中総血清酸性フォスファターゼ値が上昇し本計測値から癌と判定された症例は 42.9% であるのに比し、射精管像の癌陽性所見率は 75% で本法のほうがより早期診断に有用である。

PC の診断に直腸指診の所見が非常に有用であることは一般的に認められている事実であり、本症例群においてもその診断率は V-gram のそれと同等である。一般的に直腸指診で容易に診断されうる症例は腫瘍の発生部位が指診の範囲内にあるかまたはある程度の進行癌と考えられる。今回検討した PC は来院時すでに近接臓器への浸潤や転移を有する症状が多く、そのため直腸指診の診断率がよかったものと考えられる。直腸指診に対し V-gram の早期診断的価値を示した症例はわずかに 3 例であるが、これらは直腸指診にて癌陰性所見であったにもかかわらず本法により前立腺癌と判明し診断に貢献した。

結 語

前立腺腫瘍 112 例に精管精囊腺造影をおこないその所見のみから本症例群の診断をおこなった。その成績

と病理組織診による最終診断（前立腺癌28例，前立腺肥大症84例）を比較検討し，次の結果を得た。

(1) 精管精囊腺造影により，初診時に前立腺癌を疑わなかった3症例が前立腺癌と診断された。これは前立腺癌の早期診断に対する本法の有用性を示唆する。

(2) 本法による射精管像の前立腺癌陽性所見率は75%である。

(3) 前立腺癌の早期診断に最も有用な射精管像の所見は circular folds の消失および rigid contour である。

(4) 本法による contiguous parts の所見は前立腺癌の浸潤度を知り，根治術施行の可否決定に有用である。

(5) 本法と直腸指診の両検査所見により本症例群28例中27例が前立腺癌と診断された。

(6) 前立腺癌28例中5例の精管精囊腺像は癌陰性所見であった。これは前立腺癌が初期の小病巣かあるいは発生部位によるものと考えられ，本法の診断的価値の限界を示すものと解釈する。

なお本論文の要旨は第22回泌尿器科中部連合地方会および第16回日本泌尿器科学会総会において発表した。

文 献

1) Wilhelm, S. F.: J. Urol., **41**: 751, 1939.

- 2) Vestby, G. W.: Vaso-seminal Vesiculography in Hypertrophy and Carcinoma of the Prostate with Special Reference to the Ejaculatory Ducts., Oslo University Press, 1960.
- 3) Gerner-Smidt, M.: Acta Chir. Scand., **114**: 387, 1957~58.
- 4) Fetter, T. R., et al.: J. Urol., **87**: 718, 1962.
- 5) Matapurkar, B. G., et al.: Brit. J. Urol., **41**: 455, 1969.
- 6) Singh, H., et al.: Indian J. Surg., **32**: 36, 1970.
- 7) 長谷川真常・ほか：日泌尿会誌，**55**: 915, 1964.
- 8) 百瀬剛一・ほか：日泌尿会誌，**54**: 451, 1963.
- 9) 水間圭祐・ほか：日泌尿会誌，**55**: 768, 1964.
- 10) 中野 巖・ほか：日泌尿会誌，**55**: 768, 1964.
- 11) 柳瀬功一・ほか：日泌尿会誌，**55**: 768, 1964.
- 12) 宇野博志：泌尿紀要，**11**: 1245, 1965.
- 13) 久保 隆・ほか：日泌尿会誌，**55**: 1062, 1964.
- 14) Elliott, J. P., et al.: J. Urol., **92**: 513, 1964.
- 15) Nylander, G., et al.: Urol. Int., **12**: 289, 1961.
- 16) Wojewski, A.: Urol. Int., **14**: 140, 1962.
- 17) Francisco, T. A.: J. Urol., **110**: 242, 1973.
- 18) 柏木崇：泌尿紀要，**18**: 1070, 1972.

(1975年8月4日受付)

訂正 泌尿紀要 21巻8号 784ページ
石神・ほか論文
Table 4 最下段 浸失→消失