泌尿紀要22巻2号
1976年2月

Sipple 症候群の1家系例

大阪赤十字病院泌尿器科（主任：高橋陽一部長）
林　正　健　二
京都大学医学部泌尿器科学教室（主任：吉田　修教授）
添　田　朝　樹

SIPPLE'S SYNDROME: REPORT OF A CASE

Kenji RINSHO

From the Department of Urology, Osaka Red Cross Hospital
(Chief: Y. Takahashi, M. D.)

Asaki SOEDA

From the Department of Urology, Faculty of Medicine, Kyoto University
(Chairman: Prof. O. Yoshida, M. D.)

Sipple's syndrome in a 28 year-old woman is presented in this paper. This case is the 14th reported case of Sipple's syndrome in Japan.

Family study disclosed two patients operated for medullary carcinoma of the thyroid and one patient who had struma and hypertension.

はじめに

われわれは最近褐色細胞腫と甲状腺髄様癌の合併したいわゆる Sipple 症候群の1家系例を経験したので報告する.

症　例

木○礼○　28歳　主婦

主　訴：心悸亢進を伴った視力障害

家族歴：Fig. 1 参照.

既往歴：13歳のとき右甲状腺腫のため鳥取赤十字病院で手術を受け，術後レントゲン照射を受けた．23歳の時ピンポン球大の甲状腺腫の再発を認め，神戸クマ病院で摘出術を受けた（のちに甲状腺髄様癌と判明）.

現病歴：24歳のとき兄が甲状腺腫の手術を受けたため看護目的で来院．全身倦怠感，心悸亢進を生じ1970年3月26日当院内科を受診した．当時血圧は 240/120 mmHg であった．そのご外来での血圧は正常域にあったが心悸亢進は持続した．1973年4月頃より全身倦怠感が始まり，8月には血圧が再度上昇して 240/120 mmHg となった．11月2日兄と口論したあと突然視力障害をきたし，同月15日内科へ入院した.

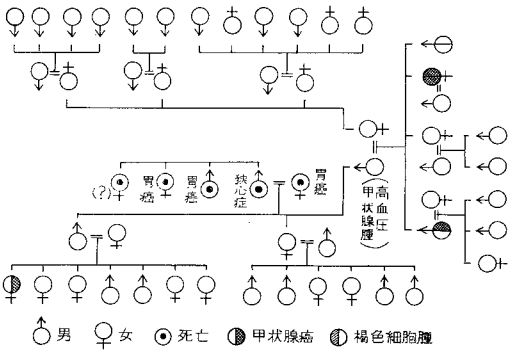

Fig. 1

入院時所見：身長 160 cm，体重 42 kg 栄養良好．皮膚は湿潤著明で蒼白．表在リンパ節は触知しない．頸部に半月状の以前の手術による瘢痕がある．胸腹部四肢に異常を認めず神経反射は正常．体温 36.7°C，脈拍104/分，整，緊張良好.

入院後の一般検査成績：血液検査；赤血球 406万，Hb 12.3 g/dl，ヘマトクリット値35%，白血球9000，

血小板45万，血液化学；Na^+ 137 mEq/L，K^+ 4.7 mEq/L，Cl^- 98.5 mEq/L，Ca^{++} 5.8 mEq/L，無機リン 4.0 mg/L，コレステロール 264 mg/dl，BUN 11.7 mg/dl，クレアチニン 0.85 mg/dl，GOT 27，GPT 21，アルカリフォスファターゼ 10.4．甲状腺機能検査；BMR＋10%，トリオソルブ22%，テトラソルブ 4.8 μg%．心電図　洞性頻脈あり．ブドウ糖負荷試験 Fig. 2 参照．血圧；1分間隔で測定をおこなうと，160/120から 240/170 mmHg の間を数分で上下する．尿検査；蛋白陽性，糖陰性，赤血球 2～3/視野，白血球 1/2～3 視野．

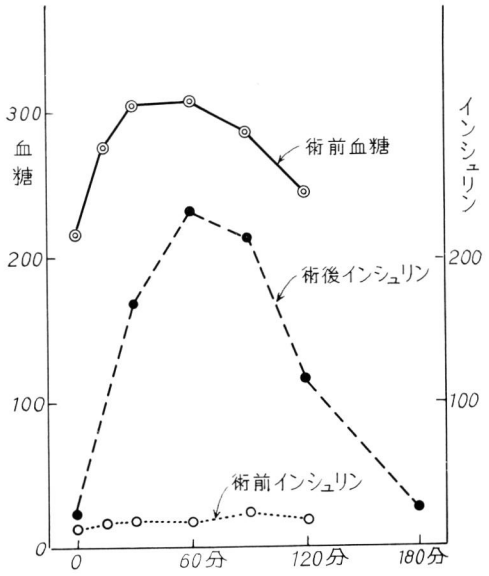

Fig. 2

眼科診断：両眼視神経網膜炎および高度の高血圧性網膜変性

尿中カテコールアミン排泄量：　アドレナリン 993 μg/日，ノルアドレナリン 2560 μg/日，メタネフリン 15.3 mg/日，VMA 35.9 mg/日．

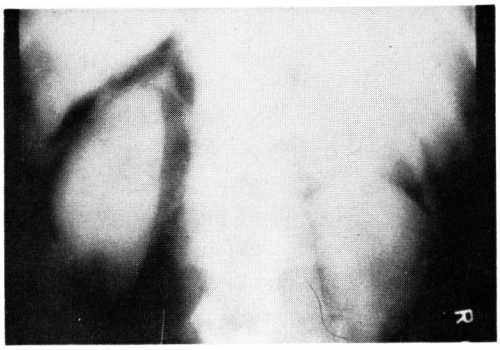

Fig. 3

レ線検査：胸部，腹部，骨盤部の単純写真では異常所見を認めない．IVP では両腎とも排泄良好，右腎の下方への軽度の圧排を認め PRP にて右腎上方に成人手拳大の腫瘍陰影1コを認めた（Fig. 3 参照）．

以上の所見より右副腎褐色細胞腫と診断し1974年2月23日当科へ転床した．ハルトマン氏液 1,000 ml/日の静注をするかたわら，フェノキシベンザミン 20 mg/日を3日間経口投与し，血圧が 130/100 mmHg に安定したことを確認し，3月6日手術を施行した．

手術所見：全身麻酔下に右腰部斜切開にて第11肋骨を部分的に切除，腹膜外的に右腎上極に達し同部に成人手拳大の腫瘍を認めた．大動脈から多数の小血管の流入があったため，剝離，摘出は容易ではなかった．腫瘍摘出直後血圧は 80/60 mmHg に低下し，皮膚の蒼白は瞬時のうちに正常色に変化した．なお輸血は術中のみおこない．総量 1,600 ml であった．

術後経過：血圧はソルコーテフ 300 mg 以外昇圧剤を使用しなかったが術後第1日目より 100/70 mmHg に安定した．脈拍は10日目より毎分90に安定し，全身倦怠感や心悸亢進も消失した．3月29日内科へ転科．4月3日のブドウ糖負荷試験は正常となり5月1日退院したが，軽度の視力障害が続いた．

腫瘍所見：摘出標本は 162 g．組織学的には，髄質細胞に似た大型紡錘形ないし多稜形の腫瘍細胞が胞巣を形成し，核の大小不同を認めたが細胞異型は軽度であり良性褐色細胞腫と判断された（Fig. 4 参照）．

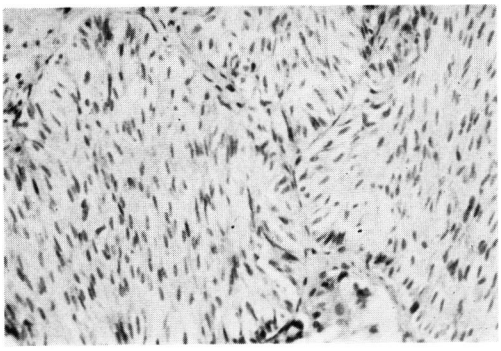

Fig. 4

考　　察

本邦における Sipple 症候群の報告例は Table 1 に示す計14例である．このうち自験例を除く他の13例すべてにおいて褐色細胞腫は両側の副腎に認められた．手術に際しわれわれは左側の副腎をどう扱うかを協議したが結局 Steiner の説に従った[13]．つまり術後のステロイド補充が完全におこなえる環境の患者の場合，反対側の副腎が正常と思われる例でも家族性の例なら

Table 1.　本邦におけるシップル症候群の報告例

報告例	年齢	性別	副腎褐色細胞腫 左(g)	副腎褐色細胞腫 右(g)	甲状腺髄様癌 (左)	甲状腺髄様癌 (右)	副甲状腺	手術順序およびその間隔		備考	報告者
1	24	男	鶏卵大	鶏卵大	患側不明，大豆大			副腎に対する術後死亡		剖検にて甲状腺癌発見	吉永・ほか[1]
2	29	女	3,11,40	42	(6×3×2.5)	1.3×1.3×1.3 (2×1×1) (2×1×1)		副腎→甲状腺	9カ月		T. Sato・ほか[2]
3	26	男	30	120	両葉に多葉性腫瘍			副腎→甲状腺	6カ月		渡辺・ほか[3]
④	30	女	160(2個)	860	(1.2×1.0 0.5×0.5)	(2×1.6)		副腎→甲状腺	3カ月	5の妹	三浦・ほか[4]
⑤	37	女	40	2300	甲状腺腫あり			術前死亡		4の姉	三浦・ほか[5]
⑥	44	女	110	366	(摘出)	(摘出 大きさ不明)		甲状腺→副腎	1年4カ月	7の姉	佐藤・ほか[6]
⑦	25	女	18	1130	(摘出 大きさ不明)	(0.95×0.8)	右上腺腫様過形成	甲状腺左葉→副腎→甲状腺右葉	4年 8カ月	6の妹	佐藤・ほか[7]
8	51	女	1	60	鶏卵大	クルミ大		甲状腺に対する術後死亡		剖検にて褐色細胞腫発見	稲垣・ほか[8]
9	38	女	56	7	(3.5×2.5×2.5)	(なし)		甲状腺→副腎	3カ月(?)		近衛・ほか[9]
10	27	女	62	423	両葉に腫瘤あり			副腎→甲状腺	4カ月半		中野・ほか[10]
11	32	女	363	27	(1.5×1)	(1×1)	右下腺腫または過形成	副腎→甲状腺	4カ月		高井・ほか[11]
⑫	58	男	417	5,20	(0.16×0.16)	(0.18×0.18)	右下腺腫	副腎→副甲状腺→甲状腺	4カ月 11カ月	弟が副腎褐色細胞腫で死亡	高井・ほか[11]
⑬	53	男	1個	2個	両葉に腫瘤あり			副腎→甲状腺	11年	次男が甲状腺髄様癌で手術	長岡・ほか[12]
⑭	28	女		162	摘出鶏卵大			甲状腺→甲状腺右葉→副腎	11年 5年	兄，従姉が甲状腺髄様癌で手術	自験例

○印は家族発生の確認された症例

Table 2.　尿中カテコールアミン　(/day)

	アドレナリン	ノルアドレナリン	メタアドレナリン	VMA
父	306.5	335.4	18.3	26.7
母	24.0	345.5	0.93	8.3
兄	46.8	192.3	1.03	9.3
姉	9.5	42.2	0.78	5.3
弟	13.3	98.8	0.52	7.7
正常値	5～10 μg	50～70 μg	0.4 mg	6±1 mg

これを摘出する．しかし補充療法がじゅうぶんな管理下におこないえないときは副腎クリーゼ防止のため，腫瘍が明らかな方だけを摘除し，じゅうぶん経過観察したうえで将来症状が出てきたら他側を摘除するという考えにもとづいたしだいである．

14例のうち同一家系内に褐色細胞腫もしくは甲状腺髄様癌が確認された例は4，5，6，7，12，13および自験例である．患者の兄，父方の従姉の2名が甲状腺腫瘍の手術を受けており，病理組織検査の結果はいずれも甲状腺髄様癌であった．家系例としては5例目にあたる．患者の両親と兄弟に対しても尿中カテコールアミン排泄量を測定した（Table 2）．父には甲状腺腫とともに 180/100 mmHg の高血圧を認めるため，甲状腺髄様癌の手術を受けている兄をも含め経過観察中である．

14例のうち最初に甲状腺腫に対する手術がおこなわれたのは5例である．自験例のごとく甲状腺の手術後15年たって副腎に対する手術がおこなわれた例もあり，褐色細胞腫もしくは甲状腺髄様癌との診断が下された患者に対しては長期間じゅうぶんな経過観察が必要である．

結　　語

本邦第14例目の Sipple 症候群の患者について報告した．家系調査では2名の甲状腺髄様癌で手術を受けた患者が発見され，同一家系内に褐色細胞腫もしくは甲状腺髄様癌の発生が確認された例としては5番目にあたる．

稿を終るにあたり終始ご指導いただいた元大阪赤十字病院内科副部長田村陽市先生に厚く御礼申し上げます．なお本文の要旨は第24回泌尿器科中部連合地方会で発表した．

文　　献

1) 吉永　馨・ほか：総臨，**9**：2147，1960.
2) Sato, T. et al.: Jap. Heart J., **8**: 433, 1967.
3) 渡辺岩雄・ほか：日内分泌会誌，**44**：281，1968.
4) 三浦幸雄・ほか：日臨，**27**：1866，1969.
5) 三浦幸雄・ほか：日内会誌，**58**：243，1969.
6) 佐藤辰男・ほか：医学のあゆみ，**77**：395，1971.
7) 佐藤辰男・ほか：日内分泌会誌，**47**：438，1971.
8) 稲垣秀生・ほか：外科診療，**13**：1445，1971.
9) 近衛晃賢・ほか：医学のあゆみ，**88**：107，1974.
10) 中野　博・ほか：西日泌尿，**36**：124，1974.
11) 高井新一郎・ほか：外科治療，**31**：222，1974.
12) 中野　裕・長岡研五・ほか：第22回日本内分泌学会西部部会総会にて発表，1974.
13) Steiner, A. L. et al.: Study of a kindred with pheochromocytoma, medullary thyroid carcinoma, hyperparathyroidism and Cushing's disease; multiple endocrine neoplasia, type 2. Medicine, **47**: 371, 1968.

（1975年11月18日受付）

泌尿器科紀要　訂正

22巻1号　1976　表紙目次　下から4行目　M. Ishikawa→M. Ishikawa et al.

80ページ　下から4行目　送料別→送料別