泌尿紀要22巻4号
1976年5・6月

腎転移をきたした耳下腺悪性混合腫瘍の1例

大阪府立病院泌尿器科（主任：井上彦八郎）
中野悦次・井上彦八郎
永田肇・高杉豊
岡谷鋼・北村憲也

METASTATIC RENAL TUMOR ORIGINATING FROM MALIGNANT MIXED TUMOR OF THE PAROTID GLAND: REPORT OF A RARE CASE

Etsuji NAKANO, Hikohachiro INOUE, Hajime NAGATA, Yutaka TAKASUGI, Ko OKATANI and Kenya KITAMURA

From the Department of Urology, Osaka Prefectural Hospital
(Chief: H. Inoue, M. D.)

A forty-two-year-old male with metastatic renal tumor from malignant mixed tumor of the parotid is reported.

The patient had had primary parotidectomy because of malignant mixed tumor ten years prior to diagnosis of right renal tumor. Right nephrectomy was performed in 1973. Pathohistological appearance of the renal tumor was relevalent to that of the malignant mixed tumor proven by the previous surgeries. It was thought that this renal tumor was metastatic originating from malignant mixed tumor of the parotid gland.

Rarity of clinically proven metastatic tumor of the kidney was discussed.

他臓器の悪性腫瘍が二次的に腎臓に転移する例は，剖検では比較的高率にみられるものであるが，生存中にこれが発見されることはきわめてめずらしいことである．最近われわれは，既往に右耳下腺悪性混合腫瘍の摘除術をうけた42歳の男子に，右腎腫瘍を発見し，右腎摘除術をおこない，病理組織学的に精査したところ，以前摘除した耳下腺悪性混合腫瘍の組織像と全く同様な像を得たところから，本例は耳下腺悪性混合腫瘍の腎転移例であることが判明しためずらしい症例を経験したのでここに報告する．

症　　例

患者：熊○達○，42歳，男子．

初診：1973年8月11日．

主訴：右側腹部腫瘤．

家族歴：特記すべきものはない．

既往歴：1963年右耳下腺悪性混合腫瘍にて摘除術をうけたことがあり，その後1965年と1971年の2回にわたって同部位の再発のため摘除術をうけている．

現病歴：1973年8月初旬，右側腹部腫瘤に気づき某医を受診したところ，腹部レ線像にて右腎腫瘍を疑われ，精査のため当科に紹介され入院した．以上のほかに泌尿器科的症状は全く自覚していない．

現症：体格，栄養ともに中等度で可視粘膜は正常である．右顎部より頸部にかけて過去におこなわれた耳下腺の手術瘢痕を認めるが，現在のところ腫瘤は触知しない．右顔面神経麻痺を認める．胸部諸臓器には理学的異常所見を認めない．腹部はやや膨隆し，右季肋部から回盲部にかけて，弾性硬の小児頭大の腫瘤を触知する．腫瘤は表面平滑，境界は比較的明瞭で可動性がある．頸部および鼠径部リンパ節は触知しない．両側精索静脈瘤を認める．

一般検査成績：血圧は 140/90 mmHg．血液像所見では赤血球数 456万/mm³，白血球数 6200/mm³，血

色素量 13.9g/dl，ヘマトクリット値42%である．血液化学所見では血清蛋白 7.1g/dl，Na 143mEq/L，K 4.4 mEq/L，Cl 116 mEq/L，BUN 17 mg/dl である．肝機能検査では，クンケル 1.9u，黄疸指数 3，GOT 29u，GPT 11 u，Al-P 5.6 u である．止血機能検査では出血時間 3 分 30 秒，凝固時間 9 分 30 秒，血小板数 266,000/mm³ である．血清梅毒反応は陰性．赤沈値では 1 時間 10 mm，2 時間 55 mm で平均値 26.5 mm とやや亢進している．尿所見では黄色透明，pH 6，比重 1.021，蛋白（−），糖（−），ウロビリノーゲン（±），赤血球（0-2/1 F），白血球（4-7/1 F），上皮細胞（−）である．

レ線検査所見：胸部レ線像ではとくに異常を認めない．腹部単純レ線像では右腎部に一致して雲状の石灰化陰影像を認め，右腸腰筋縁は消失している（Fig. 1）．排泄性腎盂レ線像では，右腎盂像は，中央部から下極の腫瘍により上極に圧排され，変形がみられる．これに対し左腎盂像は正常である（Fig. 2）．大動脈造影では，右腎動脈は上方に移動し，腎中央部から下極にかけて血管像は疎になっている．なお pocling 像は認めない（Fig. 3）．

以上の所見より右腎腫瘍と診断し，1973年 8 月30日

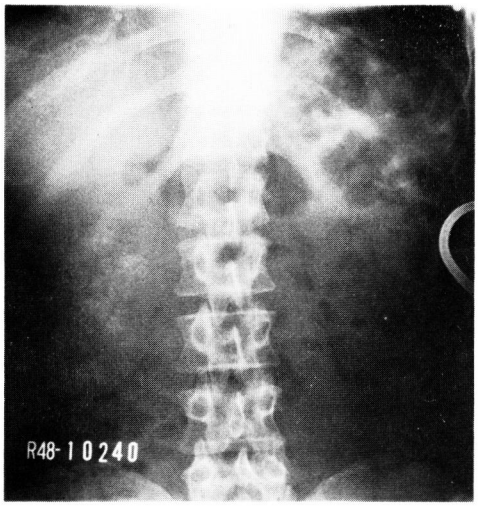

Fig. 1. Abdominal plain film. Calcification in right renal region.

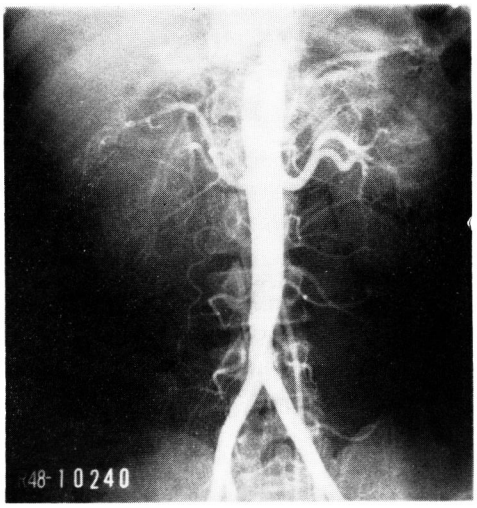

Fig. 3. Aortogram. Right renal artery is dislocated upward.

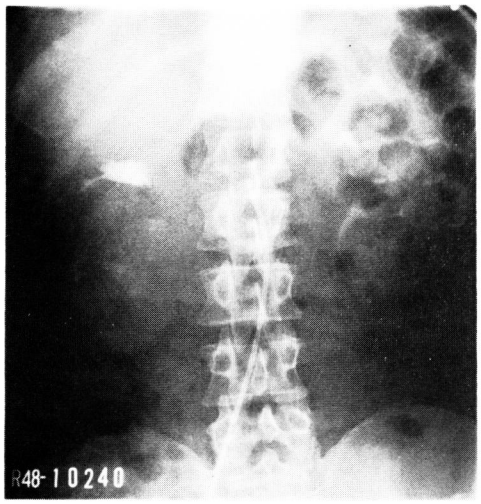

Fig. 2. Execretory urogram. Right renal pelvis is shifted to the upper pole and deformed.

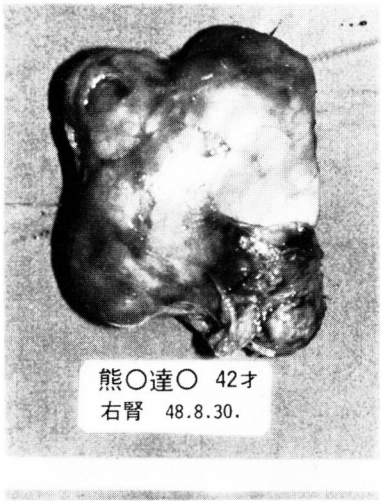

Fig. 4. The external surface of the reescted kidney.

手術を施行した．

手術所見：全身麻酔下で右旁正中線切開にて腹膜腔に達したのち，後腹膜を切開して右後腹膜腔に達した．右腎は表面凹凸不平で，周囲組織とは比較的密に癒着していた．右腎周囲を剝離し，右尿管を結紮離断したのち，右腎動静脈を2重に結紮してからこれを切断して右腎を摘除した．下大静脈および腎静脈への腫瘍の栓塞は認めなかった．

摘除標本所見：肉眼的所見では，摘除腎は660 g で，表面凹凸不平である（Fig. 4）．

その割面は，大部分が灰白色の腫瘍で占められ，腎上極部にわずかに正常腎組織が存在している（Fig. 5）．病理組織学的所見では，腫瘍細胞は大部分が比較的小型な細胞からなり，わずかに小管腔を形成し，（Fig. 6），また，他の部位では軟骨様組織も認める（Fig. 7）．なお，1963年に摘除した耳下腺悪性混合腫瘍の病理学的所見をみると，腫瘍細胞は比較的小型な細胞からなり，わずかに小管腔形成があり，軟骨様組織も認める（Fig. 8）．この像は前述の腎腫瘍の組織像と全く一致している．

以上の所見より，われわれは耳下腺悪性混合腫瘍を原発とした転移性腎腫瘍であると確定した．

術後経過：右腎摘除後2年を経過した現在，患者は自覚的症状は全くなく社会生活に復帰している．他覚

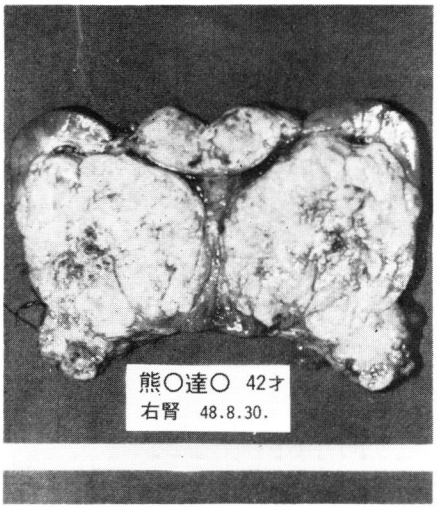

Fig. 5. The cut surface of the resected kidney.

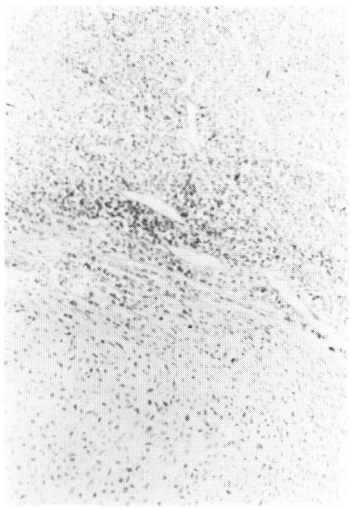

Fig. 7. Microscopic finding of right renal tumor.

Fig. 6. Microscopic finding of right renal tumor.

Fig. 8. Microscopic finding of malignant mixed tumor of the parotid gland in 1963 .

的にも，右下顎部あるいは右腎部における局所再発の徴候も，また全身転移の徴候もない．

考　　察

泌尿器系以外の臓器の悪性腫瘍が腎臓に転移する例は，剖検例による報告が示すように比較的高率である．しかもあらゆる他の臓器の悪性腫瘍が原発巣となりうるといわれているように，腎臓は転移をうけやすい臓器の1つであるといえる．しかし，これに反して，臨床例として生存中に発見され，診断治療された例は案外少なく，また，現在までの報告によると，このような臨床例の原発巣として挙げられているものは乳腺 (Ridlon & McAdams: 1967)[1]，甲状腺 (Takayasu et al: 1968)[2]，喉頭 (Silber & Bowles: 1969)[3]，肝 (Roy & Walton: 1970)[4]，子宮 (Roy & Walton: 1970: 1973)[4] および肺 (Olson et al: 1971[5]，Zincke & Furlow: 1973)[6] などに限られている．

さて，転移性腎腫瘍を臨床的に種々の面から検討してみると次のごとくである．まず臨床症状では原発性腎腫瘍とほとんど変りなく，転移性腎腫瘍にはこれといった特徴的な症状はないようである．ただ，Wagle et al. (1975)[7] によると，81例中80例に蛋白尿が，また30.9%に血尿が認められている．つぎに諸検査所見のうち，レントゲン検査をとりあげてみると，IVP, RP では原発性腎腫瘍とほとんど変りない．腎動脈造影では，原発性腎腫瘍では血管像の多いのが普通であるが，転移性腎腫瘍では血管像は少ない．最後に治療という点についてみると，Wagle et al. (1975)[7] の81例の転移性腎腫瘍に対する治療法は，外科療法，化学療法，放射線療法およびそれらの併用療法が用いられている．また，転移性腎腫瘍の臨床例のうち，腎摘除術がおこなわれたのは Ridlon & McAdams (1967)[1] が乳癌からの転移性腎腫瘍と，Olson et al. (1971)[5] が肺癌からの転移性腎腫瘍とがある．特異な例として Patric et al. (1967)[8] は腎摘除術をおこない，組織学的に絨毛上皮癌であることが判明し，子宮内容除去術をおこなったのがあり，これは転移性腎腫瘍でも積極的に腎摘除術を施行することの価値があることを物語っている．また，転移性腎腫瘍のうち，片側腎のみに転移をきたすのは Klinger (1951)[9] の28%から Olson et al. (1971)[5] の40%であって，転移性腎腫瘍であってもじゅうぶんに外科的治療の対象になりうる．

以上，一般的な転移性腎腫瘍について文献的考察をおこなったが，ここで唾液腺悪性混合腫瘍の腎転移についてふれてみよう．唾液腺混合腫瘍が悪性であるとの病理組織学的診断を下すことはむずかしいが，臨床的に悪性といわれるのは腫瘍の急速な発育，周囲組織との癒着，疼痛および顔面神経麻痺をおこすものとされている[10]．この遠隔転移率は Moberger & Eneroth (1968)[11] の34例中11例 32.4%から，Gerughty et al. (1965)[12] の21例中15例 71.4%までとされている．また，唾液腺混合腫瘍に石灰化像を認めるものは，100%転移をみると報告されている[12]．唾液腺悪性混合腫瘍が他臓器に転移した例は，剖検例を集めた報告によると，Mulligan (1943)[13] が21例，Thomas & Coppola (1965)[14] が45例，Moberger & Eneroth (1968)[11] が11例，Gerughty et al. (1969)[12] が15例および Conley (1970)[15] が31例がそれぞれ集められている (Table 1)．また，Thomas & Coppola (1965)[14] によれば，単独臓器転移をきたす症例と多臓器転移をきたす症例比は，ほぼ1：1であるとされている．転移部位をみると，肺が圧倒的に多く，Thomas & Coppola (1965)[14] では26例57.8%，Gerughty et al. (1969)[12] では8例53.3%および Conley (1970)[15] では18例51.4%と半数以上を占めている．次いで骨転移が多い (Table 2)．

さて，唾液腺悪性混合腫瘍の腎転移は非常に少なく，Thomas & Coppola (1943)[14] が3例，Conley (1970)[15] が1例および Wagle et al. (1975)[7] が1例を報告しているのみであり，臨床例として報告されているのは Conley (1970)[15] の1例のみである．

われわれの経験した症例は，耳下腺悪性混合腫瘍摘除後10年を経過し，右腎転移をきたし，右腎摘除術を

Table 1 Distant metastatic cases from malignant mixed tumor of the salivary gland.

報　告　者（年）		例　数
Mulligan	(1947)	21
Thomas & Coppola	(1965)	45
Moberger & Eneroth	(1968)	11
Gerughty et al.	(1969)	15
Conley	(1970)	35

Table 2 Distant metastatic organs from malignant mixed tumor of thes alivary

	Thomas & Coppola (1965)	Gerughty et al. (1969)	Conley (1970)
肺	26 (57.8%)	8 (53.3%)	18 (51.4%)
骨	22 (48.9%)	4 (26.7%)	7 (20.0%)
肝	9 (20.0%)	2 (13.3%)	—
脳	3 (6.7%)	4 (26.7%)	4 (11.4%)
腎	3 (6.7%)	—	1 (2.9%)
その他	21 (46.7%)	7 (46.7%)	13 (37.1%)

施行したものであり，臨床例としては，非常にまれなものである．腎摘除後2年余を経過した現在，他臓器への転移は全く認められず，元気に社会生活に復帰している．われわれは今後とも本症例の経過観察を続けていくつもりである．

結　　語

耳下腺悪性混合腫瘍が腎転移をきたしたという非常にまれな症例を報告するとともに，手術的に転移性腎腫瘍摘除をおこない，成功した症例について，若干の文献的考察を加えた．

文　　献

1) Ridlon, H. C. and McAdams, G. B.: J. Urol., **98**: 328, 1967.
2) Takayasu, H. et al.: J Urol., **100**: 717, 1968.
3) Silber, I. and Bowles, W. T.: J. Urol., **102**: 549, 1969.
4) Roy, J. B. and Walton, K. N.: J. Urol., **103**: 411, 1970.
5) Olson, C. A., Moyer, J. D. and Laferte, R. O.: J. Urol., **105**: 492, 1971.
6) Zincke, H. and Furlow, W. L.: J. Urol., **109**: 971, 1973.
7) Wagle, D. G., Moore, R. H. and Murphy, G. P.: J. Urol., **114**: 30, 1975.
8) Patric, C. E., Norton, J. H. and Dacso, M. R.: J. Urol., **97**: 444, 1967.
9) Klinger, M. E.: J. Urol., **65**: 144, 1951.
10) 西村正也・光野孝雄・陣内伝之助・井口潔：新外科学，3版，633頁，南山堂，東京，1971.
11) Moberger, J. G. and Eneroth, C. M.: Cancer, **21**: 1198, 1968.
12) Gerughty, R. M. et al.:Cancer, **24**: 471, 1969.
13) Mulligan, R. M.: Arch. Path., **35**: 357, 1943.
14) Thomas, W. H. and Coppola, E. D.: Am. J. Surg., **109**: 725, 1965.
15) Conley J.: Concepts in Head and Neck Surgery, 1st ed., p. 255, Georg Thieme Verlag., Stuttgart, 1970.

（1976年1月12日受付）