

分娩時損傷による陣旧性膀胱腔瘻に発生した膀胱腔結石の1例

三重県立総合塩浜病院

泌尿器科	浜	野	耕一郎
	森		幸夫
産婦人科	中	尾	明江
	伊	藤	雄幸
	葛	西	晃郎

VESICO-VAGINAL LITHIASIS FOLLOWING VESICO-VAGINAL FISTULA FORMED DURING DELIVERY: REPORT OF A CASE

Koichiro HAMANO and Yukio MORI

From the Department of Urology, Shiohama Hospital, Mie Prefecture

Akie NAKAO, Osachi ITO and Akio KASSAI

*From the Department of Obstetrics and Gynecology, Shiohama Hospital, Mie Prefecture**(Director ; Y. Mori. M. D.)*

The lithiasis occurring in the female genital organs have rarely been reported. In this report we presented a patient who was 52-year-old woman and had a vesico-vaginal stone following vesico-vaginal fistula as a delivery disorder. That is, she had the home delivery thirty years ago, and after that, urinary incontinence followed for a month, and no menstruation had been noted for twenty five years. Six years ago, she was diagnosed as having vesico-vaginal fistula, vesico-vaginal lithiasis and vaginal atresia by urologic examination and received lithotomies several times. Recently, the stone increased in size, and complete removal of the stone and vesico-vaginal fistulectomy were performed.

緒 言 症 例

婦人性器に発生する結石は、胆石や尿路結石と比べてたいへん少なく、本邦での近年の報告は兼森ら¹⁾、河合ら²⁾、更谷ら³⁾、品川ら⁴⁾によるわずかな数例にすぎない。腔、子宮結石は従来その成因により、尿路と内性器がたがいに交通し性器内に生じた尿結石である腔(子宮)尿石と、尿路とまったく無関係に、つまり尿成分に由来しない石灰分の沈着によって生じる結石、腔(子宮)非尿石に大別される。

最近、われわれは分娩時腔損傷における陣旧性膀胱腔瘻に発生した膀胱腔結石の1例を経験したので報告する。

患者：沢田某 52歳 女 会社員

初診：1973年10月3日

家族歴：特記すべきことなし

既往歴：初潮15歳，21歳結婚，22歳の時に自宅で分娩をおこなったが死産であった。その直後より尿失禁が1カ月間持続し，分娩後一度も腔よりの生理出血はなく，月経周期に一致した周期的な血尿があったが，性交には支障はなかった。

現病歴：6年前に頻尿，残尿感などの膀胱炎症状をきたし某泌尿器科医院を受診し，膀胱腔瘻，膀胱腔結石，腔閉鎖を指摘され，膀胱碎石術をうけた。しかし膀胱炎症状が改善せず，そのため経過観察しながら半年ごとに数回膀胱碎石術および瘻孔より内視鏡的に腔

内の結石の一部を除去していたが、最近結石が成長し経尿道的に結石除去が不可能になったことと、患者が根治手術を希望して、1973年10月3日当院泌尿器科を受診した。

入院：1973年10月16日

検査所見

(1) 尿検査：蛋白(-)，糖(-)，ウロビリノーゲン(正)，ビリルビン(-)，潜血反応(-)。尿沈渣赤血球(1~2)，白血球(5~15)，桿菌(+)，上皮(1~5)，円柱(-)。

(2) 一般検血：赤血球数 458×10^4 ，白血球数 8600 ，血色素 15.8 ，血小板数 23.8×10^4 。

(3) 血液生化学検査：総蛋白量 8.1 g/dl ，GOT 11 u ，GPT 5 u ，総コレステロール 200 mg/dl ，Cl 102 mEq/L ，Na 141 mEq/L ，K 4.6 mEq/L ，BUN 17 mg/dl 。

(4) 梅毒反応：ワツセルマン反応(-)，TPHA 反応(-)，ガラス板反応(-)。

(5) 胸部単純写真および EKG：異常なし。

(6) 膀胱鏡検査：膀胱結石があり、このため両側尿管口がよくわからない。6年前の某泌尿器科医の膀胱鏡検査では膀胱三角部中央に直径約 1.5 cm の瘻孔があり、この部よりあたかもキノコが生えたように膀胱結石が存在していたということであったが、現在は結石が成長しているため Fistel の部が不明であり、青排泄試験では左右は不明であるが7分で(卅)であり、腎機能はほぼ正常である。

(7) 腔内診：腔中部に atresia vaginac があり、この部より後部の腔内には結石様の硬結があり、この結石様の硬結は膀胱結石と連らなっていると思われる。

(8) 膀胱部単純撮影 (Fig. 1)：腎尿管部には結石様陰影はないが、膀胱部には巨大な膀胱結石を思わせる結石陰影がある。

(9) 排泄性腎盂造影：造影剤全量注入後3分で右腎および左腎の腎盂内に造影剤が排泄され、両側とも腎機能は正常である。また腎盂腎杯の変形および水管様変化もなく、尿管像も正常である。

以上の臨床所見と検査所見から、分娩時の腔損傷による陣旧性膀胱腔瘻に発生した膀胱腔結石および腔閉鎖と診断し、泌尿器科、産婦人科合同で手術をおこなう。

手術：1973年10月22日、下腹部正中切開により膀胱に達し、膀胱を縦に切開し膀胱内にはいる。膀胱は粘膜全体に膀胱炎症状が強く、結石は膀胱三角部中央の直径約 1.5 cm の瘻孔より膀胱内に突出していた。その膀胱内の結石および結石と周囲臓器の縦断面を図示したのが Fig. 2, 3 である。両側の尿管口は正常で

あり、尿管カテーテルを両側尿管に挿入してのち、まず膀胱内の結石を摘出し、次に腔閉鎖部を切開し腔部より結石除去を試みたが結石は可動しなかったため、膀胱部より瘻孔部を前後に切開し結石を摘出する。腔内に砂状様結石が多数残存したため、この砂状様結石をリバノール水で洗浄して除去した。膀胱壁および腔壁をカットグートで2層に縫合し、膀胱内に Nélaton catheter 11号を留置して手術を終了した。

摘出標本 (Fig. 4)：結石は全量 88.8 g であり、淡黄白色で尿臭を有していた。摘出標本では結石は大きく4個に砕けているが、砕ける前の結石を図示したのが Fig. 5 である。

術後経過：術後20日の膀胱鏡所見では膀胱三角部の瘻孔閉鎖をおこなった部に充血、腫張はあるも膀胱内に結石はなく、両側尿管口も正常であった。排泄性腎盂造影では腎盂、尿管像に異常はなく腎機能も正常であり、青排泄試験では両側とも6分以内に(卅)であり腎機能は正常であった。膀胱造影では 150 cc 造影剤を注入すると強い尿意感があつたが膀胱尿管逆流現象はなく、また腔内への造影剤の漏れもなかった。

腔内診では膀胱腔瘻閉鎖部の腔壁縫合部には充血、腫張あるも完全に癒合し、腔内には残存結石はなかった。また腔閉鎖切開部は再癒着を起したが、小指が通ずる程度に開口し生理出血も腔より認めるようになった。

一般検血、血液生化学検査、胸部レ線写真などに異常はなく経過良好にて1973年11月21日退院した。

考 察

婦人性器(腔、子宮)における結石は従来その成因により以下の二つに大別されている。

(1) 腔(子宮)尿石

尿路と内性器が子宮癌の高度浸潤や子宮癌の術後およびその放射線療法、また産科的処置、その他の原因により腔(子宮)尿瘻を形成して、たがいに交通し尿成分が性器内に流入し結石を形成する。あるいは尿失禁でたえず腔内に尿が流れこみ結石が生ずる。このような結石はそのために結石の成分としては尿路結石と同様にリン酸塩、シュウ酸塩、尿酸塩、カルシウム・アンモニウムなどである。

(2) 腔(子宮)非尿石

尿路とはまったく関係なく、したがって尿成分に由来しない石灰分の性器内沈着によって生じた結石である。だからその結石は結石の核、基質として外来性の物質によることが多い。つまり内性器手術または産科、婦人科処置のときに残された綿化、ガーゼ、絹

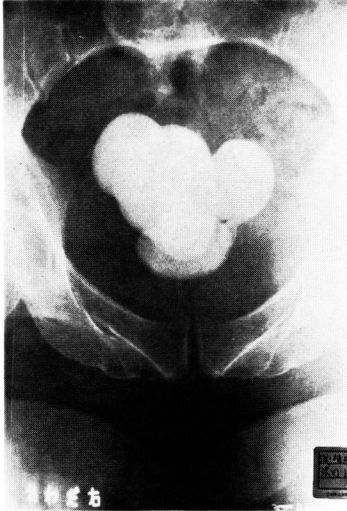


Fig. 1. 膀胱部単純写真
骨盤部中央に巨大な結石様陰影がある。

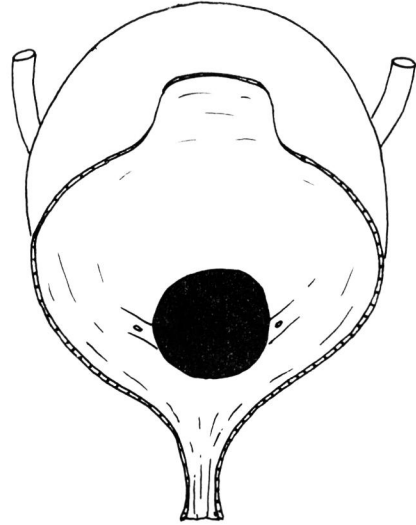


Fig. 2.

膀胱三角部中央に腔結石と連なった結石が膀胱内に出ているようすのシェーマ。

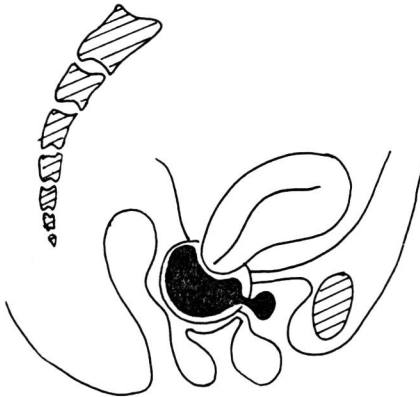


Fig. 3.

膀胱腔結石と周囲臓器の縦断面のシェーマ。

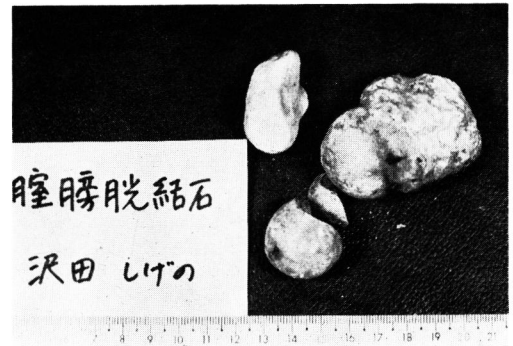

Fig. 4. 摘出標本

結石は大きく4個に砕ける。全重量88.8g

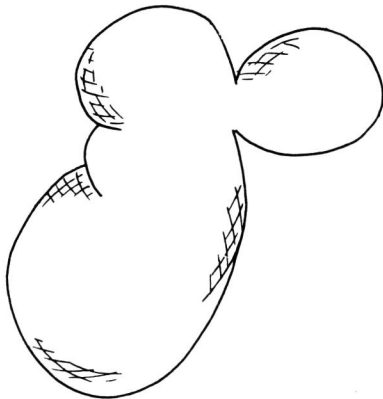


Fig. 5.

Fig. 4の砕けた結石を砕ける前に再現したシェーマ、右側の突出した部は膀胱部、左側上部は前腔円蓋部、左側下部は後腔円蓋部の結石を示す。

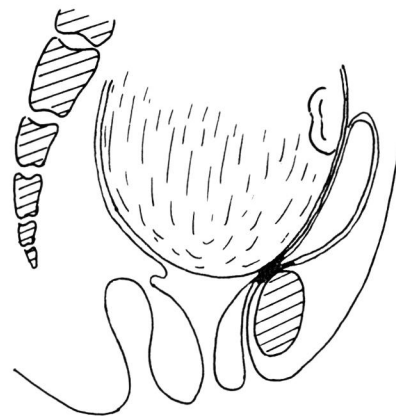


Fig. 6.

膀胱底が頭児と恥骨に狭まれ圧迫壊死を生ずるようすのシェーマ。

糸、治療用薬剤などの異物によるものや人為的に性器内に挿入せられた鉛筆キャップなどによるものがある。

また一方、外来性の物質に由来せず、自家由来の遺残卵膜、子宮内膜を核、基質として結石が形成されるものや、子宮じたいの石灰化や胎児性の石児などもこれに属する結石である。

腔(子宮)結石の成因には以上の二種類があり、(1)に属するものとして兼森ら¹⁾は先天的尿道奇形のある27歳の女子から1,050gのおそらく世界最大と思われる腔結石を摘出して報告している。また(2)に属するものとして河合ら²⁾は腔炎治療に用いた薬剤であるトリコサミンおよびゲルマトールをその成分の一部とする腔結石を報告している。

日常診療上、腔断端部の絹糸への石灰沈着や子宮広汎全摘術後に尿瘻を生じた患者に腔結石を認めるのはけっしてまれなことではないが、婦人性器結石の報告が少ないのは解剖学上、腔結石は大きい結石になるまでにほとんどが容易に体外に排泄されてしまうことがその原因と思われる。

膀胱腔瘻の発生原因には産科学的原因、婦人科学的原因、泌尿器科学的原因があるが、ほとんどは前二者の原因によるものであり、泌尿器科学的なものはまれである。西村³⁾はEverettら⁴⁾の米国Johns Hopkins Hospitalでの膀胱腔瘻の発生頻度とGoetzee & Lithgow⁵⁾の南アフリカ連邦原住民の膀胱腔瘻の発生頻度(Table 1)を比較して、膀胱腔瘻は国の医療レベルにより異なり、医療レベルの高い国では婦人科学的原因による膀胱腔瘻が多く、医療レベルの低い国では分娩管理の未熟から遷延分娩例およびそのさいの産科手術施行時に多く膀胱腔瘻がみられるという。これから西村は婦人科的医原性とでもいふべき尿瘻発生が先進国に多くみられことは産婦人科医のじゅうぶん心すべ

き事からであると述べている。また、本症例は約30年前の戦後の混乱期の、同時にまた食糧難時代の分娩による膀胱腔瘻であるため、医療レベルの低い国、つまり未開発国型の膀胱腔瘻であると考えられる。

産科学的膀胱腔瘻は膀胱壁の圧迫壊死によっておこるものと、産科手術時の膀胱損傷によっておこるものがある。

分娩時の圧迫壊死によっておこる膀胱腔瘻は児頭が周囲組織に加える圧力の強さと、その作用時間に関係する。分娩時膀胱は挙上されているため児頭と恥骨に狭まれた軟部組織に圧迫壊死を生じる。したがって瘻孔は膀胱底部におこるのが通例である(Fig. 6)。この場合は腔の下1/3の部に瘻孔が生ずることが多い。さらに児頭が高位の場合には腔内蓋や子宮頸管、子宮下部に瘻孔をつくることもある。分娩が遅延すれば子宮下部が伸展され膀胱も挙上されるため、膀胱頸部ばかりでなく尿道もともに圧迫されるようになる。岡部ら⁶⁾は骨盤位分娩で子宮口が全開する以前に躯幹が娩出し腔内にあり、児頭が子宮内にとどまったまま長時間放置されたため、膀胱底から尿道にわたり広汎な膀胱腔瘻をおこした症例を報告している。

産科的圧迫壊死による膀胱腔瘻は、長時間にわたる児頭の骨盤内停滞を避け、適切な産科手術を施行することにより予防できるが、一方また鉗子による膀胱損傷が増加しているといわれる。鉗子による膀胱腔瘻の発生に関しては鉗子を回施させたりすることや、鉗子の牽引方法もさることながら、鉗子を使用する以前にすでに相当の軟部組織への圧迫が加わっており、直接の原因が必ずしも鉗子技術の拙劣によるものではないといわれている。産科的尿瘻の発生を予防するにはまず第一に排尿あるいは導尿をおこなって膀胱を空虚にしておくことがたいせつである。これは分娩そのものの進行にとっても重要なことである。一般に新鮮な圧迫壊死は数日後に初めて尿漏出をおこす。しかも尿漏出は悪露のため見のがされやすい。したがって遷延分娩例ではとくに、排尿障害、血尿に注意し異常があると思われる場合には西村³⁾、岩井ら⁷⁾、高井¹⁰⁾らが指摘するように膀胱鏡検査をはじめとする泌尿器科的検査をおこなうことがたいせつである。

結 語

約30年前に自宅で分娩をおこなったのち、1カ月間尿失禁が持続し、その後一度も腔よりの生理的出血がないまま25年を経過し、約6年前に膀胱炎症状のため某泌尿器科医を受診したところ、膀胱腔瘻、膀胱腔結石、腔閉鎖と診断され、数回にわたり膀胱碎石術を受

Table 1. 膀胱瘻の発生頻度

Everett (米国 Johns Hopkins Hospital での頻度)	
膀胱腔瘻 149例 (1935~1955年)	
婦人科的手術によるもの	65
頸癌およびその放射線療法によるもの	48
産科的処置によるもの	28
その他	8
Gretzee & Lithgow (南アフリカ連邦, 原住民での頻度)	
膀胱腔瘻を主体としたいっさいの尿瘻 309例 (1954~1963年)	
分娩およびその合併症によるもの	248
感染症に対する骨盤内手術によるもの	9
子宮頸癌に由来するもの	52

けたが、最近結石が大きく成長したため、根治手術を希望し当院で膀胱腔結石摘出術、膀胱腔瘻閉鎖術をおこなった症例を経験したので報告する。

本論文の要旨は第55回、東海産科婦人科学会において発表した。稿を終るに臨みご指導、ご校閲をいただいた三重大学医学部泌尿器科教室の恩師多田茂教授に深謝いたします。

文 献

- 1) 兼森幹造・ほか：世界最大腔結石の1例。産婦人科の世界，**10**(10)：1473，1958。
- 2) 河合 公・ほか：腔内局所治療に由来すると考えられる腔結石の1例。産婦人科の進歩，**12**(1)：95，1960。
- 3) 更谷一夫・ほか：腔結石の1例。産婦人科治療，**15**(3)：354，1967。
- 4) 品川信良・ほか：腔石と子宮石。手術，**11**(1)：69，1956。
- 5) 西村敏雄：膀胱瘻の発生とその予防処置。臨床泌尿器科(特集号)，**22**(13)：140，1968。
- 6) Everett, H. S. & Mattingly, R. F.: Vesicovaginal Fistula. *Am. J. Obstet. & Gynecol.*, **72**: 712, 1956.
- 7) Goetzee, T. & Lithgow, D. W.: Obsteric Fistula of the Urinary Tract. *J. Obstet. & Gynec. Brit. Cwlth*, **73** : 837, 1966.
- 8) 岡部忠夫・ほか：尿道欠損を伴った膀胱腔瘻の一治験例。臨床婦人科産科，**13**(13)：1215，1959。
- 9) 岩井正二・ほか：尿瘻の部位診断。産科と婦人科，**42**(4)：602，1967。
- 10) 高井修道：婦人科的泌尿器科疾患。日本泌尿器科学会雑誌，**63**(9)：744，1972。

(1976年2月4日受付)