

異常血管による下部尿管通過障害

大阪市立大学医学部泌尿器科学教室（主任：前川正信教授）

佐々木	進
西尾	正一
辻田	正昭
前川	正信

LOWER URETERAL OBSTRUCTION CAUSED
BY THE ABERRANT BLOOD VESSEL :
REPORT OF TWO CASES

Susumu SASAKI, Shoichi NISHIO, Masaaki TSUJITA
and Masanobu MAEKAWA

*From the Department of Urology, Osaka City University Medical School
(Director : Prof. M. Maekawa, M. D.)*

Aberrant blood vessels such as umbilical, uterine and vesical arteries may compress the lower ureter at the juxtavesical portion, resulting in stasis of the upper urinary tract. Urographically this condition can show the similar findings as the stenosis of the ureterovesical junction. So this disease was poorly diagnosed and only thirty cases have been reported since Hyams described the first case in 1929. But it may become more common lesion, if the differential diagnosis from the lower ureteral stenosis is taken into consideration.

We wish to present two cases with obstruction of the juxtavesical ureter due to the umbilical and uterine artery, respectively. First patient was a 13-year-old boy complaining of albuminuria. Another was a 38-year-old woman suffering from left flank pain. Excretory urograms showed juxtavesical ureteral obstruction with hydronephrosis. Ureteral catheter could be introduced into the renal pelvis without difficulties in both cases.

Surgical exploration revealed that right lower ureter was obstructed at the juxtavesical portion by the pulsatile umbilical artery in the first case and that left juxtavesical ureter was obstructed by the anterior and posterior branches of the uterine artery in the other case. Since the dilated ureter did not decrease in size after division of the aberrant vessel, ureteroneocystostomy was performed in both cases.

Postoperative course was uneventful. Postoperative excretory urograms showed almost no improvement of hydronephrosis three months later in the first case and one month later in the other case.

We also discussed its etiology, incidence, diagnosis, treatment and prognosis in reference to Japanese and foreign literatures.

緒 言

異常血管の圧迫あるいは絞扼による上部尿管の通過障害は一般によく知られており多数の報告をみるが、下部尿管での同様な病態はきわめてまれである。

ここに自験2例を提示し、いささかの考察を加えたい。

症 例

症例1

患者：平野某，13歳，男子。

初診：1975年9月22日。

主訴：蛋白尿。

家族歴：特記すべき疾患なし。

既往歴：生下時体重3000gで正常分娩。

現病歴：1975年5月，学校健診で蛋白尿を指摘され近医を受診し，IVPの結果右水腎症と診断されたが，なんら自覚症状がないため放置していた。同年9月22日，精査を目的として当科を受診した。なお排尿障害の訴えはない。

現症：身長173cm，体重73kgと体格・栄養とも平均以上で，心肺は理学的に異常を認めない。腹部は平坦・軟で圧痛なく，肝・脾・腎あるいは腫瘍を触知しない。外陰部，陰のう内容および直腸指診による前立腺・精のう腺は年齢相応の発育をとげており異常所見を認めない。

一般検査所見：血圧140/58mmHg，赤沈1時間値8mm，2時間値20mm。血液所見；赤血球数 522×10^4 ，血色素量14.5g/dl，ヘマトクリット値44.1%，白血球数7400，白血球分画に異常を認めない。血液化学所見；総蛋白量7.8g/dl，GOT39U，GPT48U，総ビリルビン0.6mg/dl，TTT1.4U，ZST3.0U。総コレステロールは258mg/dlとやや高値を示した。BUN12mg/dl，血清クレアチニン1.0mg/dl。GFRは59ml/minとやや低値を示した。血清電解質はNa143mEq/L，K5.1mEq/L，Cl102mEq/L，Ca5.3mEq/L。尿所見；黄色，透明，酸性，糖(-)で尿沈渣にも異常を認めないが，蛋白が300mg/dlと異常高値を示した。

膀胱鏡検査所見：膀胱鏡検査では尿道狭窄などなく器具の挿入は容易で，膀胱容量は300mlであった。左尿管口に異常を認めなかったが，右尿管口は発赤・浮腫状を呈し，蠕動運動は認められなかった。膀胱粘膜は正常で肉柱形成などなく，膀胱頸部の狭窄も認められなかった。

レ線検査所見：腹部および骨盤部単純レ線像では結

石などの異常陰影は認められない。IVPでは左側は造影剤の排泄は良好で正常であるが，右側は排泄遅延があり，腎盂・尿管の中等度の拡張を認め膀胱近接部尿管の造影はえられなかった。そこで右側のRPをおこなったところ尿管カテーテルは容易に腎盂まで挿入することができ，膀胱近接部尿管に横走する陰影欠損の像がえられた(Fig. 1)。なお膀胱尿管逆流現象は認められなかった。

以上の所見より尿管外因子による下部尿管通過障害の診断のもとに1975年12月18日手術を施行した。

手術所見：右傍腹直筋切開で後腹膜腔に達したところ，拡張した中・下部尿管を容易に見いだすことができた。これを下方に遊離してゆくと拡張した尿管は膀胱より約1.5cm上方で拍動性のある異常血管とその前面で交叉しており，その部より下方の尿管は正常の太さを示していた(Fig. 2, 3)。この血管は内腸骨動脈より分岐し，膀胱の後外側を走り尿管の前面で交叉した後，約5cm遠位からは線維性結合織となって臍部に向かっていったことから臍動脈と判断した。そこで臍動脈を切離して観察したところ，尿管の蠕動運動は明確には認められず，拡張尿管の縮小も認められなかったので尿管膀胱新吻合術を施行した。

術後経過：経過は良好で，術後19日に軽快退院した。3カ月後のIVPでは術前に比しほとんど改善がみられなかったが，これは術後経過期間が短いためと考えられる。なお術前にみられた高コレステロール血症および蛋白尿についてはネフローゼ症候群も考慮に入れて経過観察中である。

組織所見：狭窄部尿管には器質的な狭窄はなく，筋層の労作性肥大がみられるが，炎症を示す所見はない。以上の所見はprimary compressionを示すものである。

症例2

患者：田中某，38歳，女子。

初診：1976年2月12日。

主訴：左側腹部痛。

家族歴および既往歴：特記すべき疾患なし。

現病歴：1975年5月13日，悪心，嘔吐，尿意頻数をともなう左側腹部の痙痛を訴えて近医を受診し，左尿管結石の診断のもとに外来通院で経過を観察していたが，1976年2月12日，手術を目的として当科に入院した。排尿障害の訴えはない。

現症：体格・栄養ともに中等度で，心肺は理学的に異常なく，腹部は平坦・軟で，圧痛はみられず，肝・腎・脾は触知しない。また外陰部にも異常を認めない。

一般検査所見：血圧136/84mmHg，赤沈1時間値

10 mm, 2時間値 37 mm. 血液所見；赤血球数 447×10^4 , 血色素量 12.0 g/dl, ヘマトクリット値 37.8%, 白血球数9800, その分画に異常なし. 血液化学所見；総蛋白量 7.7 g/dl, GOT 20 U, GPT 14 U, TTT 3.0 U, ZST 9.5 U. BUN 12 mg/dl, 血清クレアチニン 1.1 mg/dl, GFR 104 ml/min, 血清電解質は Na 145 mEq/L, K 3.7 mEq/L, Cl 106 mEq/L, Ca 4.7 mEq/L, P 2.8 mg/dl. 尿所見；異常所見なし.

膀胱鏡検査所見：器具の挿入は容易で、容量は 300

ml, 膀胱粘膜, 尿管口ともに異常なく, 頸部の狭窄もみられなかった.

レ線検査所見：腹部単純レ線像で左腎部に 8×9 mmの円形の結石様陰影がみられ, IVP では右側の腎盂・尿管は正常であるが, 左下部尿管に限局性の拡張および膀胱近接部尿管の狭窄を認めた. 左側の RP では尿管カテーテルの挿入は容易であるが, 膀胱近接部尿管に狭窄像を認めた (Fig. 4).

以上の所見から尿管外因子による下部尿管通過障害

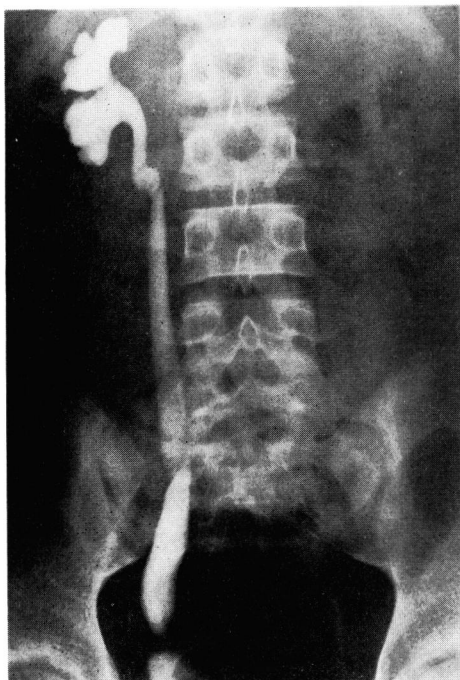


Fig. 1. RP shows transverse filling defect at juxtavesical ureter.

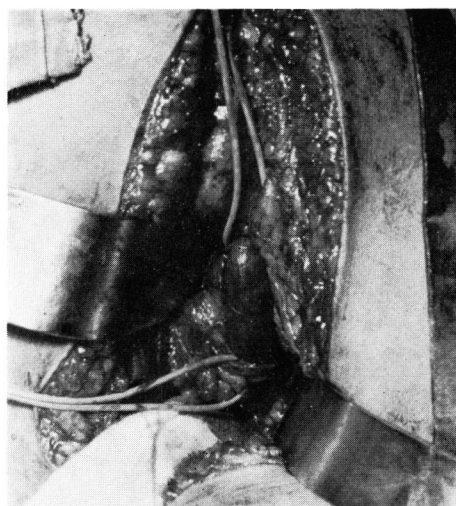


Fig. 2. Photograph during operation shows lower ureteral obstruction by the umbilical artery.

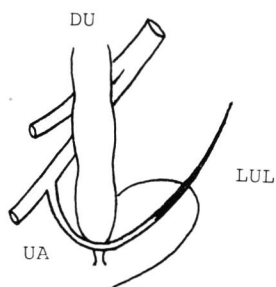


Fig. 3. Schema in case 1.
Bladder retracted to the left.
DU: dilated ureter, UA: umbilical artery,
LUL: lateral umbilical ligament.

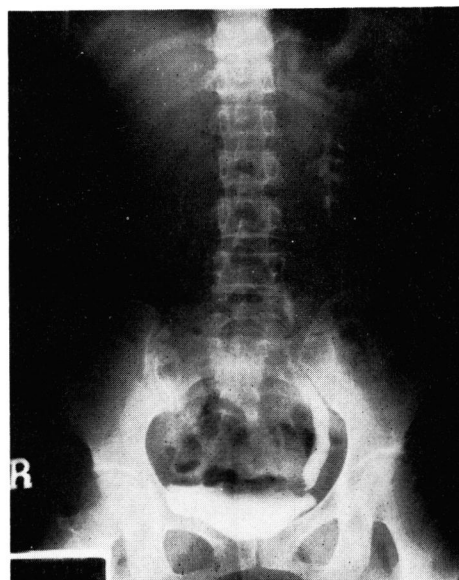

Fig. 4. RP in erect position shows lower ureteral stenosis.

と考えて1976年2月19日手術を施行した。

手術所見：術前の単純レ線像で左下腎杯にあった結石が下部尿管に移動したことを確認したので、左傍腹直筋切開により後腹膜腔に達した。拡張した尿管を下方にたどると、膀胱より約1.5 cm 上方で尿管は急に細小化し、ちょうどその部位で2本に分岐した血管が前後からはさみこむような形で尿管を絞扼していた (Fig. 5, 6)。この異常血管は内腸骨動脈より直接分岐し、尿管と交叉するところで前後の2枝に分かれ子宮左側壁にはいつていたことから子宮動脈と判断した。子宮動脈を切断し膀胱近接部尿管にかんとんしていた結石を除去したのち、尿管膀胱新吻合術を施行した。

術後経過：順調に経過し、術後16日に退院した。術後1カ月の IVP では左下部尿管の拡張は依然として残っていたが、これも術後経過が短いためと考えられ現在経過観察中である。

組織所見：症例1と同様器質的な狭窄はみられず、上皮下に軽度の浮腫と炎症性細胞浸潤が認められ、やはり primary compression によるものと考えられる。

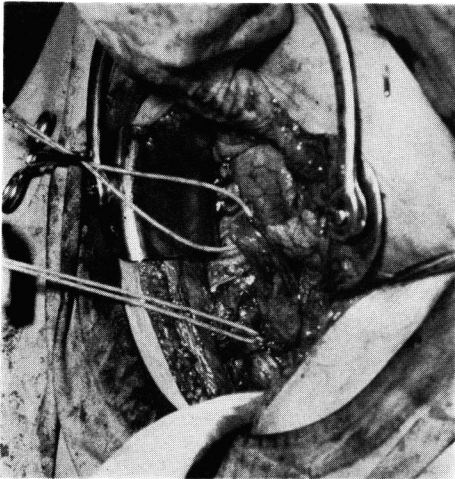


Fig. 5. Photograph during operation in case 2.

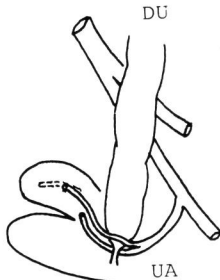


Fig. 6. Schema in case 2.
Bladder and uterus retracted to the right.
DU: dilated ureter, UA: uterine artery.

考 察

内腸骨動脈の分枝である臍動脈、子宮動脈、膀胱動脈などの異常血管あるいは異常走行によって下部尿管に通過障害をきたし、尿管膀胱移行部狭窄と酷似した病態を呈する疾患のあることはあまりよく知られておらず、Hyams (1929)¹⁾ 以来欧米で20数例^{1~9)}、本邦で8例^{10~15)}を数えるのみである。そこで自験2例を加えこれらの症例を中心に本症の発生病理、診断、治療などについて考察したい。

1. 発生病理

本症の発生病理を考えると、内腸骨動脈の分岐状態を尿管走行との関係において理解することが必要である。Fig. 7 にそのシェーマを示す。すなわち、内腸骨動脈の分岐状態は個体による variation がはなはだしいが、ふつうはまず前後の2主枝に分かれる。前枝は閉鎖動脈、臍動脈、下膀胱動脈、精管動脈(女子では子宮動脈)、中直腸動脈、内陰部動脈を出したのち下殿動脈となり、後枝は腸腸動脈、外側仙骨動脈を出したのち上殿動脈となる。後枝および閉鎖動脈、内陰部動脈はいずれも壁側枝であって尿管との位置関係から本症発生に関与しない。ただし、これらの壁側枝より膀胱動脈、子宮動脈などの臓側枝が分岐することがある。

臍動脈は胎児においては膀胱の外側にそって上昇し、前腹壁の後面を走り他側と相接近しながら臍輪に

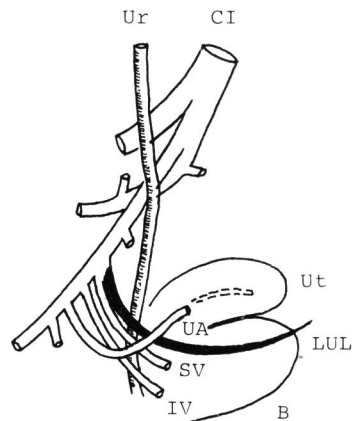


Fig. 7. Anatomy in female.
Bladder and uterus retracted to the left.
Ur: ureter, B: bladder, Ut: uterus,
CI: common iliac artery,
LUL: lateral umbilical ligament,
SV: superior vesical artery,
IV: inferior vesical artery,
UA: uterine artery.

向かい、臍帯を通過して胎盤にいたる。生後血流がとまると、その末梢部は急速に萎縮するとともに管腔を失い結合織でおきかえられ臍動脈索として遺残し、その初部のみが上膀胱動脈として残る。下膀胱動脈は臍動脈のやや下方から出て正中方に進み、膀胱底、前立腺および精のう腺に、女子では腔上部にいたる。精管動脈は下膀胱動脈の1枝としてあるいは内腸骨動脈前枝から独立しておこり、精管にそって上方に進み、そ径管を通過して睾丸に達する。子宮動脈は男子の精管動脈に相当するもので、子宮広間膜内を正中前方に進み子宮頸に達し、多数の枝に分かれて子宮に分布する。

いっぽう尿管は小骨盤内にはいると腹膜に覆われて臍動脈索の上を通り膀胱の外側方を下行し、これに密接して前下内側方に進み膀胱底にいたる。男子では精管が尿管と膀胱の間を内側下方に走り、女子では尿管は子宮頸と陰門蓋の外側面の近くをへて膀胱底に達する。子宮動脈は尿管の前方を横切り子宮頸にいたる。すなわち、尿管は男子では精管、女子では子宮動脈の後方を走る。

以上のような解剖学的位置関係から、臍動脈、膀胱動脈、子宮動脈、精管などは下部尿管を圧迫して通過障害をおこす可能性があり、これらの動脈の分岐する高さ、走行、分枝などの異常によってその可能性はさらに大きくなることが推察される。そして膀胱より数cm上方の尿管、すなわち膀胱近接部尿管に好発することも容易に理解できる。

2. 統計的事項

本邦10例 (Table 1) および欧米22例について統計的事項を述べる。

年齢：本邦では11カ月から54歳までで若年者に好発

しており、欧米においても同様の傾向がみられる。

性：本邦では男子3例、女子7例と女子に多くみられるが、欧米では男子17例に対し女子5例と本邦とは逆に男子が圧倒的多数をしめている。

臨床症状：側腹部痛、腰痛、発熱あるいは膿尿などがみられるが、これらはいずれも上部尿路の通過障害に起因するもので、本症に特異的な臨床症状ではない。

患側：本邦においては左5例、右4例、両側1例と左右差はみられないが、欧米では左13例、右7例、両側2例と左側に多い。

異常血管の種類：血管の種類が明らかにされている本邦での5例をみると、子宮動脈3例、臍動脈2例で、妹尾ら¹⁴⁾の11カ月男子の症例は膀胱動脈と考えられる。いっぽう欧米では記載の明らかな20尿管のうち臍動脈によるものが14尿管、膀胱動脈あるいは子宮動脈によるものがそれぞれ4尿管、2尿管と臍動脈によるものが多い。異常血管による圧迫あるいは絞扼部位は大半の症例が膀胱より数cm上方、すなわち膀胱近接部尿管に限られている。

3. 診断

異常血管による下部尿管の通過障害を術前に診断することは非常に困難で、最終的な診断は手術によらなければならない。実際報告例をみても術前に診断しえたものは梶本・高岸¹³⁾の1例にすぎず、他はすべて術中に診断されたものである。IVPでは膀胱近接部尿管より上部の尿路に拡張を認めるが、この所見は尿管膀胱移行部の狭窄に酷似している。Campbell¹⁵⁾によると、下部尿管に横走る陰影欠損 (transverse filling defect) があり、尿管の拡張が急に中断している所見

Table 1. 本邦報告例

症例	報告者	年度	年齢	性	主訴	患側	異常血管	治療	結石
1	堀米・水戸部 ¹⁰⁾	1968	35	女	左側腹部痛	左	内腸骨動脈分枝	尿管膀胱新吻合術	(-)
2	高島 ¹¹⁾	1969	18	女	腰痛	左	"	血管切断 + 尿管膀胱新吻合術	(-)
3	姉崎 ¹²⁾	1970	30	女	右側腹部痛	右	子宮動脈	血管切断	(-)
4	梶本・高岸 ¹³⁾	1971	54	女	右側腹部痛 発熱	右	"	尿管膀胱新吻合術	(-)
5	妹尾・ほか ¹⁴⁾	1971	2歳 10カ月	男	発熱	両側	尿管に直角に交わる血管	"	(-)
6	"	"	22	女	腰痛	右	尿管前面に交叉する血管	尿管切石術のみ	(+)
7	"	"	11カ月	男	発熱	左	膀胱側壁に向かう動脈	血管切断 + (*腎盂形成術)	(-)
8	加藤・ほか ¹⁵⁾	1975	7	女	蛋白尿	左	臍動脈	血管切断	(-)
9	自験例	1976	13	男	蛋白尿	右	"	血管切断 + 尿管膀胱新吻合術	(-)
10	"	"	38	女	左側腹部痛	左	子宮動脈	"	(+)

* 腎盂尿管移行部狭窄に対して施行

があれば本症が強く示唆されるが、異常血管によるもの以外に線維性索状物、先天性尿管弁形成、尿管周囲の線維化などによっても同様の所見をきたすことがある。また Greene ら⁴⁾は狭窄は尿管の下 1/3 の部位にあり、狭窄部より上部の尿管は球根状の拡張を示し、それより下部の尿管は正常であるとしている。RP によっても同様の所見を呈するが、尿管カテーテルは容易に狭窄部をこえて挿入することができる。このことは尿管外因子による狭窄をある程度示唆するもので重要な検査法の一つである。尿路造影に骨盤動脈造影を併用することによって術前診断はより確実なものとなりうる。事実、梶本・高岸¹³⁾の症例は本法によって本症を術前に診断しえた唯一の症例である。しかし、いずれにせよ下部尿管狭窄の所見があれば外科的治療の適応となり、妹尾ら¹⁴⁾の指摘しているように、たとえ術中に異常血管を発見しこれを切断あるいは尿管膀胱新吻合術をおこなったとしても上部尿管におけるような腎への影響は少ないので、動脈造影はあえておこなわなければならない検査法ではなく、本症を念頭において術中適切な処置をとればよいと考える。primary または secondary の膀胱尿管逆流現象を否定する意味で膀胱造影または排尿時膀胱造影などの下部尿路の検査は不可欠で、他の泌尿器科的な一般検査も必要であることはいうまでもない。しかし、Campbell¹⁶⁾が指摘するように、下部尿管あるいは下部尿路に 1 次的な狭窄があり、その結果拡張した尿管が 2 次的に血管の圧迫を受け (secondary compression)、さらに尿管の拡張が増強されることがあり、そのような症例^{2,5,7)}も散見されるので、この点にも留意しなければならない。

4. 治療と治療成績

本症を治療するにあたって異常血管の切断または切除のみでよいとするか、尿管膀胱新吻合術をおこなうべきかについては異論のあるところであるが、実際におこなわれた術式をみると、本邦では 3 尿管に対して血管切断または切除のみが、7 尿管に対して尿管膀胱新吻合術がおこなわれている。いっぽう欧米では両術式がそれぞれ 11 尿管に対しておこなわれている。しかし、Greene ら⁴⁾の症例のように尿管カテーテルの挿入のみで改善されたものもある。術式と治療成績との関係をみると、尿管膀胱新吻合術をおこなったあと膀胱尿管逆流現象をきたした Young & Kiser⁵⁾の 2 症例を除けば、概して治療成績はきわめて良好といえる。しかし、いずれの術式を選択すべきかは個々の症例に

よる。すなわち、Galica-Zarembia⁷⁾の症例のように壁内尿管狭窄や尿管瘤を合併したものでは当然尿管膀胱新吻合術が選ばれるべきであろうし、Young & Kiser⁵⁾の症例のように外尿道口狭窄および膀胱頸部疾患をともなったものではこれらの 1 次的原因の除去がまずおこなわれなければならない。しかし、Campbell²⁾の症例では壁内尿管狭窄による secondary compression であるとしながらも血管切除のみで狭窄が解除され尿管の拡張も正常となったということで再吻合はおこなわれていない。自験例ではまず血管を切断したところ拡張した尿管の縮小は認められなかったので万全を期して尿管膀胱吻合術をあわせておこなった。

結 語

臍動脈あるいは子宮動脈による下部尿管通過障害の各 1 例を報告するとともに、本邦 10 例を一括し、欧米 22 例とあわせて、本症の発生病理、診断、治療などについて文献的考察をおこなった。

文 献

- 1) Hyams, J. A.: Surg. Gynec. and Obst., **48**: 474, 1929.
- 2) Campbell, M. F.: Am. J. Surg., **22**: 527, 1933.
- 3) Campbell, M. F.: J. Urol., **36**: 366, 1936.
- 4) Greene, L. F. et al.: J. Urol., **71**: 544, 1954.
- 5) Young, J. D. JR. and Kiser, W. S.: J. Urol., **94**: 101, 1965.
- 6) Trackler, R. T. and McAlister, W. H.: Am. J. Roentgen., **98**: 160, 1966.
- 7) Galica-Zarembia, E.: Zschr. Urol., **63**: 621, 1970.
- 8) Javadvpour, N. et al.: J. Urol., **108**: 340, 1972.
- 9) Read, B. P. and Devine, P. C.: J. Urol., **114**: 762, 1975.
- 10) 堀米 哲・水戸部勝幸: 日泌尿会誌, **59**: 742, 1968.
- 11) 高島彰夫: 日泌尿会誌, **60**: 578, 1969.
- 12) 姉崎 衛: 日泌尿会誌, **61**: 739, 1970.
- 13) 梶本伸一・高岸秀俊: 日泌尿会誌, **62**: 400, 1971.
- 14) 妹尾康平・ほか: 西日泌尿, **33**: 570, 1971.
- 15) 加藤哲郎・ほか: 日泌尿会誌, **66**: 377, 1975.
- 16) Campbell, M. F.: Urology, edit. by Campbell, M. F. 3rd edit. p. 1541, W. B. Saunders Co., Philadelphia, 1970.

(1976年4月12日受付)