

Anderson-Hynes pyeloplasty の経験

和歌山県立医科大学泌尿器科学教室 (主任: 大川順正教授)

藤	永	卓	治
線	崎	敦	哉
大	谷	雄	一
高	松	正	人
大	川	順	正

EXPERIENCES ON ANDERSON-HYNES PYELOPLASTY

Takuji FUJINAGA, Atsuya SENZAKI, Yuichi OHTANI,
Masato TAKAMATSU and Tadashi OHKAWA

*From the Department of Urology, Wakayama Medical College
(Director: Prof. T. Ohkawa)*

Twenty-one patients underwent Anderson-Hynes pyeloplasty for hydronephrosis due to obstruction of the ureteropelvic junction during 1970~1975 in our department. Postoperative course was evaluated by urography, subjective symptoms and duration of urinary tract infection. Good results were obtained in 14 patients (67%) radiologically and in 19 patients (91%) symptomatically. Poor results were seen in only 2 patients (9%).

The result seemed to be satisfactory.

Although several opinions have been advocated on the therapeutic method as well as surgical technique of ureteropelvic junction obstruction in the literature, nephrectomy should be avoided especially on the pediatric patients.

腎盂尿管移行部では器質的な狭窄を含めた種々の通過障害によって水腎症の状態が惹起される。こうした状態に対しては、一般に外科的治療が適応とされているが、泌尿器外科における手術手技の進歩とともに、当初多くみられた腎摘除術から、漸次腎保存の方向へと進んでいっていることは当然のことと思われる。腎保存を目的とした本疾患に対する手術は、古く Küster (1892)¹⁾ および von Lichtenberg (1929)²⁾ に始まり、現在にいたるまで多くの術式が案出され、それぞれの成果を挙げてきているところであるが、これらを大別すると、腎盂尿管移行部の連続性を保持しつつ、狭窄部を矯正する方法 (non-dismembered pyeloplasty) と他方、腎盂尿管移行部を切断して連続性を断ち、改めて形成する方法 (dismembered pyeloplasty) とに分かれるように思われる。そして前者には、Fenger 法³⁾、Foley 法⁴⁾、Culp-Scardino 法^{5,6)}

および Davis 法⁷⁾ などがあり、後者には Anderson-Hynes 法⁸⁾、Devine 法⁹⁾ および Gardner 法¹⁰⁾ などがあげられている。

このように、従来より多くの術式が提唱されてはいるが、形成手術という立場でとらえる限り、絶対的な術式というものはいまだ確立されていないという考え方が妥当であり、各術者がそれぞれの立場からそれぞれの術式を選択し、かつ独自の改良を加えて施行されているところであろう。

著者は本手術の要点として、(i) 過剰に伸張し、拡張した腎外腎盂は完全に除去すること、(ii) 狭窄部には器質化された病変を残さないことおよび (iii) 腎盂尿管移行部がなめらかな漏斗状を形成し、かつ異常な歪みをもたないことの3点を強調したい。したがって、手術術式を選択にさいしては、狭窄部の性状と腎外腎盂の状態を詳細に観察することにしており、その

異常が軽度の場合をのぞき、積極的に腎盂尿管移行部を切断する術式を選ぶことにしている。

1949年 Anderson and Hynes は大静脈後尿管の症例に成功した pyeloplasty 術式を報告し、さらに Anderson¹⁾ は14年間にわたる 115 例の症例のうち95%に満足すべき結果を得たことを報告している。以来、本術式に関しては欧米ならびに本邦においても多くの報告がみられ、いずれもかなりの好成績があげられている。

和歌山県立医科大学泌尿器科学教室においても、1970年以来、本術式が施行された水腎症症例は21例に達する。ここに、その症例と手術成績を報告するとともに、若干の文献的考察を加えることにする。

症 例

1970年から1975年末までに Anderson-Hynes pyeloplasty が施行された症例は全部で21例である (Table 1)。年齢は生後2カ月から65歳までであり、このうち

Table 1

年 令	小 児		成 人		計	
	男	女	男	女		
患 側	左	8	3(1)*	5	1	17
	右	2	1	0	1	4
計		14		7		21

(*) は他側無機能腎

成人症例が7例および小児症例が14例であった。21例すべて片側のみ pyeloplasty が施行されたが、このうち小児症例の2例は他側にも軽度の水腎症傾向を有しており、今後の経過観察を要するものであることを示している。患側は左側が17腎、右側が4腎で、圧倒的に左側に多い。また、この中には、外傷による病的腎破裂をきたしてはじめて発見された2例の小児例と、他側が完全な無機能腎であった1例の小児例が含まれている。

手 術 方 法

われわれの施行している術式は Anderson-Hynes の術式に基づくものであるが、次の点に特徴をもたせることにしている。

1) 腎周囲はできるだけ剝離をおこなわず、とくに腎基部血管にはできるだけ緊張をかけないようにして、過剰の腎盂のみを切除する。このため、後面よりの切除は大胆に周囲組織とともに施行するが、腎外腎盂の最上方より折り返し前面に移るさいは腎盂と周囲組織とを剝離しつつ腎盂面のみを慎重に切断し、下方

へと進むことにしている。つまり、腎の前面では周囲組織に直接に操作を加えることは全くない。このことは病的腎に与える操作による影響をできるだけ少なくし、かつ、周辺組織との位置関係を形成部以外ではできるだけもとのままに置くことに主眼を置いたものである。

2) 形成部尿管に加える縦切開は 1.5~2 cm で (小児例および成人例とも) かなり長く加えることにしている。このことは、形成部の漏斗形状態作成に良結果をもたらす。

3) 腎盂と尿管の吻合は結節縫合で施行し、腎盂切除部の縫合は連続縫合で施行する。

4) 腎瘻カテーテルおよびスプリントカテーテルを置く。

5) 腎下極と尿管との癒着を防ぐため、この部に Gerota 筋膜の一部を置く。

術 後 成 績

21症例の観察期間は2カ月から6年におよんでいる。術後成績を明確に評価することはきわめてむずかしいところであるが、著者は術後の IVP (または DIP) を主とし、それに、自覚症状と他覚的異常所見および術後尿感染を考慮して総合的に評価してみた。なお、IVP (または DIP) は、術後短期間のもものでは、その時点での所見である。Table 2 に著者の判定基準を示した。そして excellent とは腎盂造影所見が正常とほとんど判別できないか、または顕著な改善を示し、かつ、自覚症状および他覚的異常所見が消失したもので、さら

Table 2

腎盂造影所見

- 正常とほとんど判別できないか、または顕著な改善を示したもの。
- 腎盂、腎杯の縮小をみるか、または排泄の改善をみたもの。
- 腎杯拡張および排泄が術前と同程度のもの。
- 腎盂・腎杯の状態が術前より悪化したか、尿流の降下をみずに腎瘻の抜去が不能となったもの、あるいは形成術後腎摘除術を余儀なくされたもの。

自覚症状および他覚的異常所見

- 消失したもの。
- 改善されたがときどき症状を訴えるもの。
- 改善のみられないもの。

術後尿感染期間

- 8週までに消失。
- 16週までに消失。
- 16週以上持続。

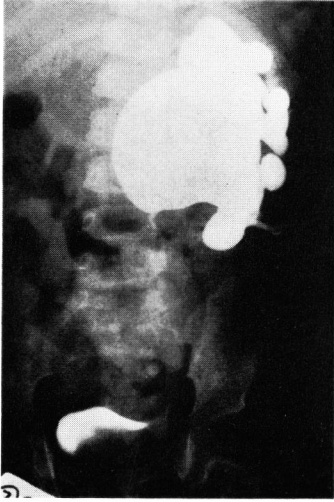


Fig. 1(a). Fenger 法による腎盂形成術後の antegrade pyelography: 腎盂尿管移行部の通過障害を認める.

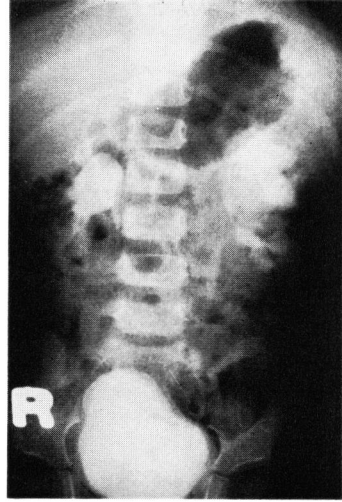

Fig. 1(b). Anderson-Hynes pyeloplasty による再手術後の6週目の IVP: 腎盂尿管移行部の通過障害も解消され、腎機能の改善をみる.

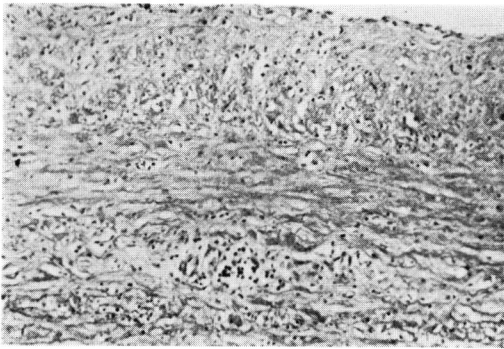


Fig. 2. van Gieson 染色. 粘膜下層, 筋層および漿膜に豊富な elastic fiber を認める.

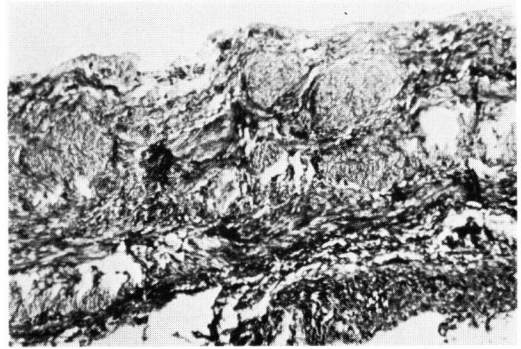


Fig. 3. Azan-Mallory 染色. 筋層には fibrosis が強く, 筋線維の萎縮と断裂を認める.

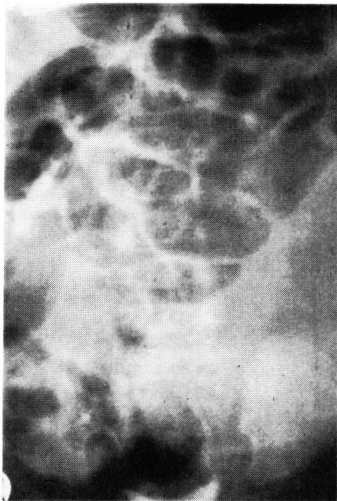

Fig. 4(a). 術前の IVP: 左巨大水腎症. 造影剤の排泄を認めない.

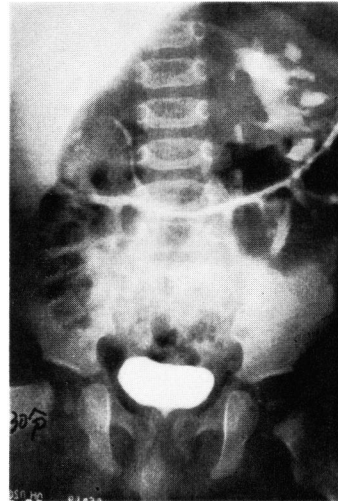


Fig. 4(b). 術後3週目の IVP: 軽度の caliectasis は残存するが, 腎機能の著明な改善を示す.

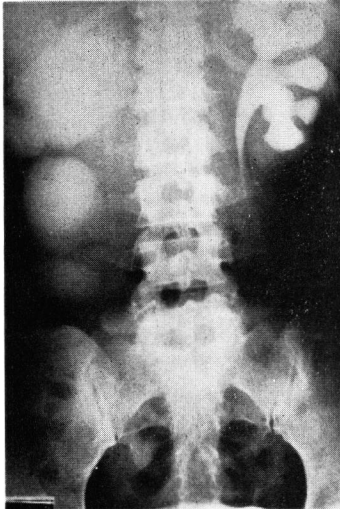


Fig. 5(a). 術前 DIP: 右巨大水腎症.

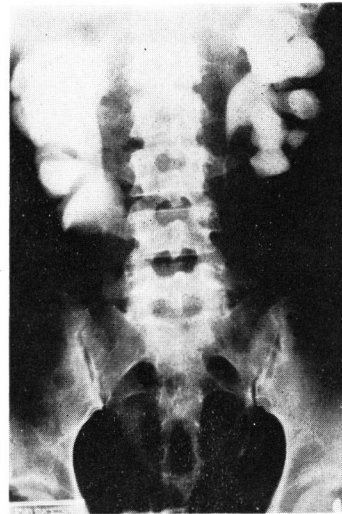


Fig. 5(b). 術後 12 週目の DIP: 腎機能の改善を認める.

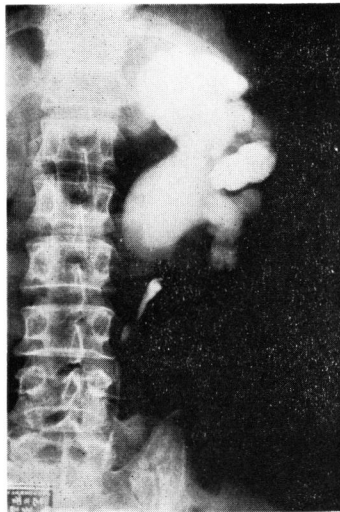


Fig. 6(a). 術前の RP.

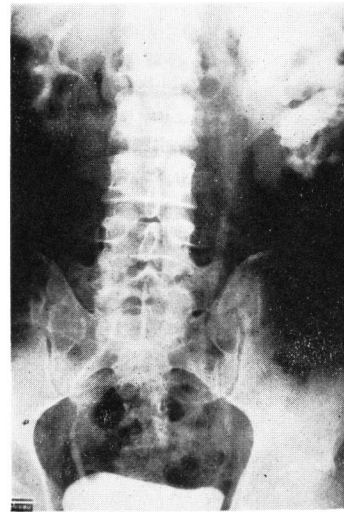


Fig. 6(b). 術後 6 週目の DIP: 新しい腎盂尿管移行部はなめらかな漏斗状を形成している.

に、術後尿感染が 8 週までに消失したものを、improved とは腎盂造影所見で腎盂・腎杯の縮小をみるか、または排泄の改善を示したもので、自覚症状および他覚的異常所見が改善され、また、術後尿感染が 16 週までに消失したものを、unchanged とは腎杯拡張および排泄が術前と同程度のもので、自覚症状および他覚的異常所見と術後尿感染に関しては前者と同条件を満足するもの、failure とは腎盂・腎杯の状態が術前より悪化したか、尿流の降下をみずに腎瘻の除去が不能となったもの、あるいは、形成術後腎摘除術を余儀なくされたものとした。これに従うと、著者の術後成績は Table 3 のごとくなる。その結果は、レ線上および

Table 3

Excellent	Improved	Unchanged	Failure	Total
1	13(4)*	5(3*)	2	21

* () 内は成人

自覚症状・他覚的異常所見の改善をみたものは 21 例中 14 例 (67%) で、レ線上の変化は不変化であるけれども、自覚症状・他覚的異常所見のみ改善されたものを含めると 21 例中 19 例 (91%) となり、この成績は他の報告に匹敵するものである。Fig. 1 の症例は他施設にて Fenger 法による腎盂形成術をうけたが、術後、尿流通過障害があるために来院し、再手術にて Anderson-

Hynes pyeloplasty を施行して好結果を示したものである。

failure は2例に認められ、うち1例は pyeloplasty 後尿流通過をみず、腎摘除術を余儀なくされたものであり、他の1例は尿流通過障害があつて pyeloplasty としては不成功であつたけれども、再手術にて calicoureterostomy を施行し、現在、良経過をとっている単腎症例である。また、術後成績に関して、症例数が少ないこともあるが、小児症例と成人症例の間に顕著な差は認められなかった。

考 察

腎盂形成術の目的は腎盂尿管移行部の通過障害を除去し、現存する腎機能のさらなる低下を防ぐとともに、腎機能の回復をもたらすことにあるのはいうまでもない。以下に、本症の治療上問題となる点について、文献的考察を加えながら述べてみたい。

1) 腎保存か腎摘除か

腎盂形成術のさい、問題となってくるのは患腎を保存する価値があるかどうかの決定である。腎保存の適応として、岡^{12,13)}は1)水腎の程度が自己の分類によるD程度まで、2)IVP 60分像で造影剤排泄のあるもの、3)腎動脈/大動脈比が20%以上あるものと規定している。また、大田黒¹⁴⁾は IVP 60分像でたとえ腎盂像が描出されないような症例でも、腎瘻を数カ月間置いて観察し、腎瘻からの尿排泄量が1日量の5%以上あれば腎盂形成術をおこなうべきであるとしている。さらに、生駒¹⁵⁾は小児巨大水腎症例で検討を加え、各検査では、明確な値を示しえなかつたけれども、腎瘻からの尿量が全尿量の50%以上であれば腎盂形成術の適応となりうると述べている。しかしながら、成人と小児では腎機能の回復力において著明な差があるため、両者を同一レベルで論ずるべきでなく、著者の症例でも形成手術時に摘除した拡張腎盂の組織所見から検討したところ、小児例では筋層での筋線維の伸展と elastic fiber の増加を示したが (Fig. 2)、他方、成人例では筋層はほとんど collagenous fiber で置換され、筋線維の萎縮と断裂を認めた (Fig. 3)。こうした elastic fiber の増加とともに筋線維の残存の有無が小児と成人間における腎盂の復元力ひいては腎機能の回復力の違いを表わしているものと思われる。このように小児、ことに5歳以下の小児での腎機能の回復傾向は良好であり、また、巨大水腎症においては対側腎の異常の合併率がきわめて高いために¹⁶⁾、たとえ non-visualizing kidney であっても、まず、腎保存手術をおこなうべきであり、腎摘除術は最終の手段として考

えられねばならないというのが著者のもつ一貫した見解である。Fig. 4 は2カ月の男児で正中線を越える左巨大水腎症例であるが、術後の回復力には驚くべきものがある。また、小児ばかりでなく成人の巨大水腎症においても、安易に腎摘除術をおこなうことは極力避けられるべきことは当然のことで、著者の症例も腎保存手術により著しい改善をみたものも経験されている (Fig. 5)。

2) 一次的腎瘻術の必要性

従来、小児の巨大水腎症に対しては、まず、一次的腎瘻設置後、腎機能の改善を待ってから二次的腎盂形成術が一般に施行されており、著者も当初はこういった治療方法によってきた。しかし、小児の巨大水腎症症例では保存可能例がほとんどであり¹⁵⁾、また、いくつかの報告で満足すべき結果を得ていること^{17,18)}および腎瘻術に合併する尿路感染管理のむずかしさを考え合わせれば、巨大水腎症の場合であっても one stage pyeloplasty を原則として良いと思われる。また、腎機能回復不能腎に対しては pyeloplasty 時に腎瘻を設置するため、その後の腎瘻からの尿排出状態および follow up により無機能腎と判断されれば、その時に腎摘除術を施行すればよいものと思われる。著者も3例の小児巨大水腎症に対して one stage pyeloplasty をおこない良好な結果を得ている。

3) 手術術式の選択

手術術式としては、前述したように、non-dismembered pyeloplasty と dismembered pyeloplasty の2つに大別され、両者の術式に関し種々議論されているところである。non-dismembered pyeloplasty を支持する考え方として、Culp (1972)¹⁹⁾は尿運搬系内の peristaltic activity は分泌された尿量によって collecting system の壁細胞が伸展されたときに開始される。すなわち、腎盂尿管移行部近くに尿運搬系の pacemaker があり、腎盂収縮が尿管に刺激を伝達することによって尿管の蠕動運動が生ずると述べている。さらに、Wendel and King (1973)²⁰⁾も同様に intact renal pelvis は pacemaker としてはたつき、腎盂の収縮が尿管の蠕動運動を開始させ、また、腎盂収縮は尿排泄に起因する壁の伸展によって始められ、この刺激が欠如しているとき“pace making” contraction は消失すると述べている。つまり、腎盂尿管移行部の連続性を中断してしまうことは腎盂から尿管への刺激を断ってしまい、その結果、尿管蠕動運動を障害し、尿流通過障害を引き起こすということである。

上述のことが non-dismembered pyeloplasty を主張する根拠となっている。一方、dismembered pyelo-

plasty を主張する根拠として、Murnaghan (1958)²¹⁾ は先天性水腎症症例において、腎盂尿管移行部での蠕動運動の不協調性と中断を認めている。また、Notley (1968)²²⁾ は腎盂尿管移行部の筋層において collagen fiber の増加を観察している。さらに、Foote ら (1970)²³⁾ は腎盂尿管移行部狭窄症例の約半数で、その部の筋束の欠如（とくに縦走筋の欠如）、筋の細小化および配列異常を認め、その原因として、smooth muscle development における congenital deficiency を示唆している。同様に、Allen (1970)²⁴⁾ も尿管狭窄部での筋減少を観察している。すなわち、腎盂尿管移行部でなんらかの器質的変化が生じ、この結果、腎盂尿管蠕動運動の不協調性が生じると考えられる。また、Hinman and Oppenheimer (1950)²⁵⁾ は尿管の平滑筋はおもに normal muscle の断端より再生し、はじめの尿管筋層が正常であればあるほど再生筋の質量ともよりよいとしている。Aung-Khin (1973)²⁶⁾ の家兎の尿管を用いての神経再生に関する実験で、尿管周囲神経叢は2～3日後に再生しはじめて3週間以内に正常に復し、また、筋層内の神経叢はゆっくりではあるが、約6週以内に再生することを示して、intrinsic ureteral nerve の崩壊が hydroureter を引きおこすひとつの因子である可能性を示唆している。

以上のことを考え合わせてみれば、腎盂尿管移行部の連続性を切断しても、また、保持したとしても腎盂尿管移行部に蠕動運動障害を残さないと思われる。Foote ら (1970)²³⁾ ものべているように、腎盂尿管移行部の連続性を切断することとは関係なく、新しい移行部を wide-funnel shape に形成することと、正常な筋組織の存在が形成術の成功を決定するという考えは妥当と思われる。しかし、腎外腎盂の拡張をみとめる症例では、Lich ら (1956)²⁷⁾ も指摘しているように、non-dismembered pyeloplasty では移行部を funnel shape にすることがむずかしく、そうした症例では dismembered pyeloplasty を施行すべきであろう。

4) 手術手技

dismembered pyeloplasty における技術上の問題点として種々のことがあげられる。Anderson-Hynes pyeloplasty に関して、Hinman (1972)¹⁹⁾ は次のごとく述べている。すなわち、i) 腎盂尿管移行部をゆるやかな勾配の funnel-shape にすること、ii) 血液供給を減少することなく firm anastomosis をおこなうこと、iii) 腎盂の死腔を減少すること、および iv) 異常な腎盂尿管移行部を除去すること等をあげて、本手術は以上にかかげたおのおの criteria を比較的にみたすものとしている。著者も、i) 拡張した腎外腎盂を完

全に除去すること、ii) 狭窄部の器質化した病変の完全な切除、および iii) 新しい腎盂尿管移行部がなめらかな漏斗状を形成すること等が重要であると考え、手術時に以上の点に留意し (Fig. 6)、さらに、前述したような独自のくふうを加えている。

5) 腎瘻およびスプリントカテーテル

腎瘻およびスプリントカテーテル留置に関しても種々議論のあるところである。Anderson and Hynes は尿路内異物は感染源となり、吻合部の線維化、ついで狭窄を生ずることを指摘している。また、Sunderland (1963)²⁸⁾ は腎瘻およびスプリントカテーテルを置かずに51例の Anderson-Hynes pyeloplasty を施行し、術後に68%で尿漏がおこったが、10日以内の尿漏は術後成績に影響なかったと報告し、また、10日以上におよぶものでも逆行性にカテーテルを挿入することにより、尿漏は解決しようと述べている。本邦においても、板谷ら (1974)¹⁸⁾ は腎瘻およびスプリントカテーテルをおかずに施行した pyeloplasty の5例で好結果を得たと述べている。他方、Hanley (1959)²⁹⁾ は腎瘻やスプリントカテーテルによる感染の危険性は尿漏の危険性よりも少ないことを指摘している。著者は全例に腎瘻およびスプリントカテーテルの留置を原則にしている。生駒ら (1974)¹⁷⁾ も指摘しているように腎瘻カテーテル留置の利点は腎盂内圧上昇による吻合部の縫合不全の防止であるとともに、術後に患側腎の機能判定にも利用できることである。さらに、腎瘻除去前に腎瘻カテーテルより腎盂内圧の測定および色素または造影剤を腎盂内に注入することによって、尿が腎盂尿管移行部を通過しているのを確認することができる。また、著者はスプリントカテーテルを尿管の屈曲を防ぐとともに、尿管に正しい方向をつける目的で使用している。著者の全症例の術後尿感染に関して、術後8週間以内に尿感染の消失したもの11例、8～16週間以内に尿感染の消失したもの4例および16週間以上尿感染の続いたもの6例で比較的早期に尿感染の消失をみ、縫合部の縫合不全等の危険性を考えればさして問題とはならないものと考えられる。

6) 術後成績の判定

pyeloplasty 術後の成績判定には、一般に、IVP または DIP が施行されている。Eckstein and Kamal (1971)³⁰⁾ は臨床症状が著明に改善した症例でも、術後1年目ぐらいの IVP では不満足な結果を得ることが多いことを指摘している。確かに、著者の症例でも、術後1カ月以内の IVP では症状改善があるにもかかわらず、造影剤排泄の悪いものが多く認められた。板谷らも述べているように、術後の IVP は少なくとも

6週以後もしくは3カ月後ぐらいに施行されるべきであると考えられる。また、著者は通常退院後の数カ月間は1カ月ごとの検尿と6カ月ごとのIVP(またはDIP)でfollow upすることになっている。さらに、本症の術後成績を評価するうえで、renogramは有用な方法であると考えられる。Daviesら(1969)³¹⁾は70%においてrenogramの上で改善をみたとし、そのうち85%はtubular functionの、50%はemptyingの改善であったと報告している。また、Tveterら(1975)³²⁾も術後3カ月までに、renogram上75%にrenal functionとdrainageの改善を示したとしている。しかし、Otnesら(1975)³³⁾はurogramでは29腎中22腎に改善を示したにもかかわらず、renogramでは29腎中8腎にしか改善を認めなかったことから、renogramはurographyに対して重要な補助手段であるけれども、urographyに取って代ることができないと結論している。

結 語

1) 和歌山県立医科大学泌尿器科学教室において、1970年から1975年末までに経験した21例のAnderson-Hynes pyeloplastyについてのべた。67%にレ線上および臨床症状の改善を、レ線上は不変化であるが臨床症状のみ改善されたものを含めると91%に満足すべき結果を得た。

2) 著者の治療方針および手術術式等についての考え方を文献的考察を加えて述べた。

参 考 文 献

- 1) Küster, E.: Arch. Klin. Chir., **44**: 850, 1892.
- 2) von Lichtenberg, A.: Amer. J. Surg., **7**: 747, 1929.
- 3) Fenger, C.: J. A. M. A., **22**: 335, 1894.
- 4) Foley, F. E. B.: J. Urol., **38**: 643, 1937.
- 5) Culp, O. S. and DeWeerd, J. H.: J. Urol., **71**: 523, 1954.
- 6) Scardino, P. L. and Prince, C. L.: South. Med. J., **46**: 325, 1953.
- 7) Davis, D. M.: Surg. Gynec. Obstet., **76**: 513, 1943.
- 8) Anderson, J. C. and Hynes, W.: Brit. J. Urol., **21**: 209, 1949.
- 9) Devine, C. J. Jr., Devine, P. C. and Prizzi, A.

- R.: J. Urol., **104**: 810, 1970.
- 10) Gardner, J. S.: J. Urol., **75**: 367, 1956.
- 11) Anderson, J. C.: Proc. Roy. Soc. Med., **55**: 93, 1962.
- 12) 岡 直友: 日泌尿会誌, **54**: 721, 1963.
- 13) 岡 直友: 日泌尿会誌, **56**: 506, 1965.
- 14) 大田黒和生: 臨泌, **24**: 189, 1970.
- 15) 生駒文彦・桜井 勲・高羽 津・永野俊介: 外科診療, **14**: 1560, 1972.
- 16) 宮野 武・駿河敬次郎: 小児外科・内科, **6**: 745, 1974.
- 17) 生駒文彦・桜井 勲・時実昌泰・林 知厚・大里和久・坂口 強・島田憲次・寺川知良・高羽 津: 小児外科・内科, **6**: 729, 1974.
- 18) 板谷宏彬・水谷修太郎・高羽 津・栗田 孝・竹内正文・生駒文彦: 日泌尿会誌, **65**: 4, 1974.
- 19) Scott, R.: Current Controversies in Urologic Management, pp. 253~259, Saunders. Co., Philadelphia, 1972.
- 20) Wendel, R. M. and King, L. R.: Invest. Urol., **10**: 354, 1973.
- 21) Murnaghan, G. F.: Brit. J. Urol., **30**: 321, 1958.
- 22) Notley, R. G.: Brit. J. Urol., **40**: 37, 1968.
- 23) Foote, J. W., Blennerhassett, J. B., Wiglesworth, F. W. and Mackinnon, K. J.: J. Urol., **104**: 252, 1970.
- 24) Allen, T. D.: J. Urol., **104**: 196, 1970.
- 25) Hinman, F., Jr. and Oppenheimer, R.: J. Urol., **75**: 428, 1956.
- 26) Aung-Khin, M.: Invest. Urol., **10**: 379, 1973.
- 27) Lich, R., Jr., Maurer, J. E. and Barnes, M. L.: J. Urol., **75**: 12, 1956.
- 28) Sunderland, M.: Brit. J. Urol., **35**: 1, 1963.
- 29) Hanley, H. G.: Brit. J. Urol., **31**: 377, 1959.
- 30) Eckstein, H. B. and Kamal, I.: Brit. J. Surg., **58**: 663, 1971.
- 31) Davies, R. J., Jones, D. J. and Croft, D. N.: Proc. Roy. Soc. Med., **62**: 1123, 1969.
- 32) Tveter, K. J., Nerdrum, H. J. and Mjølnerød, O. K.: J. Urol., **114**: 680, 1975.
- 33) Otnes, B., Rootwelt, K. and Mathison, W.: Scand. J. Urol. Nephrol., **9**: 50, 1975.

(1976年5月27日受付)