泌尿紀要23巻1号
1977年1月

睾丸鞘膜腔にみられた嚢胞の3例
—とくに睾丸鞘膜より発生した嚢胞について—

岐阜県立岐阜病院泌尿器科
坂　義　人*
石　山　勝　蔵**
岐阜県立岐阜病院研究検査科
青　木　敦**
尾関皮膚泌尿器科医院
尾　関　信　彦***

CYSTS SEEN IN THE CAVUM TUNICA VAGINALIS TESTIS: REPORT OF THREE CASES
—ESPECIALLY ABOUT CYSTS ARISING FROM TUNICA VAGINALIS TESTIS—

Yoshihito BAN and Katsuzo ISHIYAMA

From the Department of Urology Gifu Prefectural Hospital, Gifu, Japan

Atsushi AOKI

From the Central Clinical Laboratory, Gifu Prefectural Hospital, Gifu, Japan

Nobuhiko OZEKI

From the Ozeki Clinic of Urology, Gifu, Japan

Three cases of cysts seen in the cavum tunica vaginalis testis were reported.

The first case is a 5-year-old boy with solitary cyst arising from lamina parietalis of tunica vaginalis and histologically it revealed to be retention cyst of tunica vaginalis.

The second case is a 56-year-old man with bilateral multiple cysts arising from lamina parietalis of tunica vaginalis. According to histological examination, the cyst was suggested to be retention cyst of the remnant of ductus epididymis.

The last case is a 33-year-old man, whose cyst located between head of the epididymis and testis. The cyst seems spermatocele without sperm because of its location, but histological appearance is very resembling to rete testis. Then it also seems to be the same kind of "cyst of rete testis" as Campbell reported.

All those cysts contain only serous liquid without sperm.

緒　　言

睾丸被膜に原発する腫瘍は，比較的まれな疾患とされている．なかでも睾丸鞘膜より発生する嚢胞はとくに希有なもので，本邦では重松らが睾丸鞘膜臓側板に発生した嚢胞の例を報告している．最近，われわれは睾丸鞘膜より発生した嚢胞を経験したので報告する．

* 医長 ** 部長 *** 院長

症　　例

症例1：T. I. 5歳

主訴：右陰嚢腫脹

家族歴・既往歴：特記すべきことなし

現病歴・3歳ごろ鳩卵大の右陰嚢腫脹に気づき某医を受診し右陰嚢水腫を指摘されたが，軽度であるためようすをみるようにいわれた．その後増大はみられなかったが，約2年後の1976年4月7日および10日の2回穿刺吸引を受けた．しかし腫脹が完全には消失せず，また，この頃にたまたま弟が同様疾患で手術をおこなうことになったので患者も手術を希望して4月19日当科に紹介されて入院した．

現症：体格，栄養ともに良好．右陰嚢は鳩卵大で内に正常大の睾丸と母指頭大の腫瘤を触知する．腫瘤は弾性軟で透光性あり，わずかに暗赤色を呈していたが，前におこなわれた吸引のためと思われた．他の外性器には異常を認めなかった．

検査成績：尿所見；混濁（－），pH 5.5，比重 1,032，糖（－），蛋白（－），赤血球 0-1/F，白血球 1-2/F，細菌（－）．血液一般；赤血球 442万，白血球 7600，Hb 11.9g/dl，Ht 35.5%．血液生化学；TP 7.6 g/dl，A/G 1.88，GOT 24 u，GPT 9 u，TTT 1.4 u，CCLF（－），LDH 567 u，alk-P-ase 7.0 u，acid-P-ase 0.9 u，BUN 15.1 mg/dl，クレアチニン 0.47 mg/dl，Na 141 mEq/ℓ，K4.3mEq/ℓ，Cl 103mEq/ℓ，ASLO（－），Wa-R（－）．レ線検査；KUB，IVP ともに異常を認めない．

以上の所見より右陰嚢水腫の診断にて4月20日手術を施行した．

手術所見：陰嚢縫線に一致して皮膚切開を入れ右陰嚢内容を創外に露出した．母指頭大に拡張した総鞘膜の壁側板に小切開を入れると2～3 ml のやや血性の漿液性液が流出したが腫張はやや縮小した程度であった．さらに大きく切開すると Fig. 1 のごとく鞘膜腔内に1コの母指頭大の嚢胞が確認された．嚢胞は弾力性に富み，ほぼ球形で，壁はきわめて薄く内容がすけてみられた．内容は漿液性液と思われた．注意深く嚢胞の剝離を試みるもわずかな圧力で破裂し黄色漿液性液が流出した．軽度の精索水腫もみられたため当部を大きく切開して嚢胞との交通を調べてみたが非交通性であった．また精索水腫は腹腔とも非交通性であった．精索および睾丸の鞘膜を部分切除して創を閉じた (Fig. 2).

病理組織学的所見：嚢胞の壁には上皮細胞の被覆はまったくみられず，毛細血管の増生した鞘膜組織であった．すなわち嚢胞壁内面には漿膜細胞（中皮細胞）の被覆がみられることより明らかに鞘膜由来の嚢胞と考えられる (Fig. 3).

症例2　H. K.　56歳　農業

主訴：両側陰嚢内腫瘤

家族歴：特記することなし

既往歴：28歳時，32歳時，肋膜炎にてそれぞれ約1年間通院治療．35歳時，肺結核にて約2年間通院治療．49歳時，十二指腸潰瘍にて約6カ月間通院治療．約半年前より十二指腸潰瘍の治療を受けている．

現病歴：約10年前，左睾丸部の米粒大の硬い腫瘤に気づいたが疼痛や増大傾向がないため放置していた．約3年前には腫瘤は数個に増加して，大きさもアズキ大～米粒大といくらか増していたが症状がないため放置しておいた．1975年12月，某医にこの腫瘤のことを話したところ，泌尿器科医の診察を勧められ，1976年1月26日当科を訪れた．

現症：体格，栄養ともに良好，左陰嚢内に睾丸や皮下組織とは可動性のあるアズキ大～米粒大の表面平滑な硬い腫瘤を数コ，数珠状に触知する．圧痛はない．右陰嚢内にも同様性状の米粒大と帽針頭大の腫瘤を2コ触知する．その他の外性器や前立腺には異常を認めない．

検査成績：尿所見；混濁（－），pH 6.0，比重 1,026，糖（－），蛋白（－），赤血球 0-1/F，白血球 1-2/F，上皮細胞（－），細菌単染色（－），チールネルセン染色（－），尿結核菌培養陰性．血液一般；赤血球 491万，白血球 5700，Hb 14.7 g/dl，Ht 41.7 %．赤沈 11 m/h．血液生化学；TP 8.1 g/dl，A/G 1.14，Alb 53.6%，α_1-G4.0%，α_2-G 8.0%，β-G 10.7%，γ-G 23.4%，GOT 66 u，GPT 110 u，LDH 383 u，alk-P-ase 2.3 u，acid-P-ase 1.3 u，TTT 6.2 u，CCLF（±），総コレステロール 193 mg/dl，β リポ蛋白 725 mg/dl，トリグリセライド 108 mg/dl，Na 140 mEq/ℓ，K 4.4 mEq/ℓ，Cl 102 mEq/ℓ，ASLO（－），CRP（卄），RA（－），α-フェトプロティン（－），Wa-R（－），血圧 126/90．レ線検査：KUB，IVP ともに異常を認めない．

以上の所見より睾丸白膜より外側の睾丸被膜良性腫瘤と診断し，2月19日手術を施行した．

手術所見：陰嚢縫線に一致して約 5c m の切開を入れ，左睾丸，副睾丸などを創外に露出した．陰嚢水腫はなく，鞘膜壁側板の内面と思われる部に数個の腫瘤を触知した．鞘膜を大きく切開すると約 1 ml の清澄な液が流出し，鞘膜内面を観察すると，Fig. 4, 5 のごとく壁側板に9コの腫瘤を認めた．鞘膜臓側板や精巣間膜，および睾丸，副睾丸，精管などには全く異常を認めなかった．これらの腫瘤は表面平滑乳白色で，

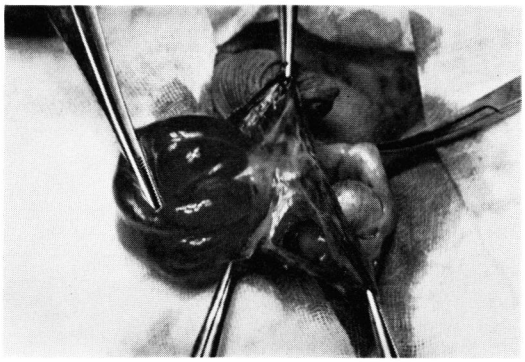

Fig. 1. Case 1. Thumb-head-sized cyst is visible arising from the border between lamina parietalis of tunica vaginalis and processus vaginalis.

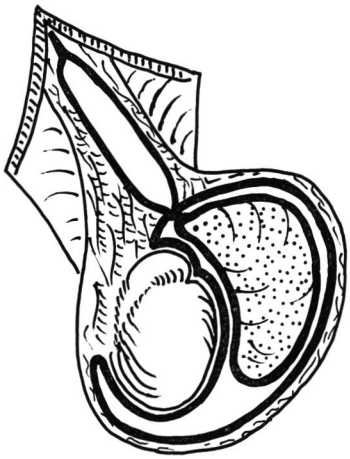

Fig. 2. Case 1. The cyst was connected with lamina parietalis of tunica vaginalis at one portion and occupied large space of the cavum tunica vaginalis.

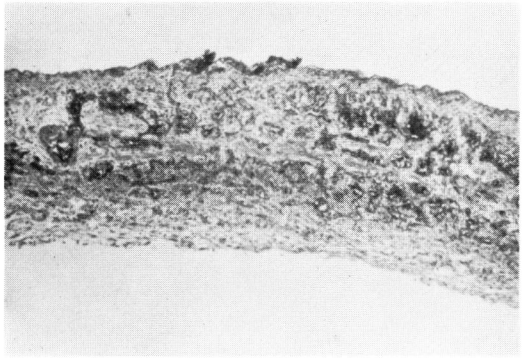

Fig. 3. Case 1. The wall of cyst is composed of connective tissue with many capillaries and inside lining of mesothelial cells. Microscopic examination proved it to be tunica vaginalis testis.

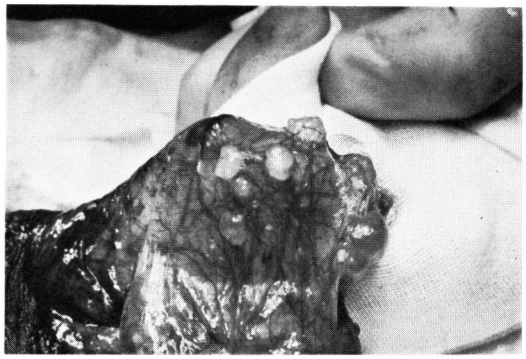

Fig. 4. Case 2. Pea-sized cystic nodules are visible on tunica vaginalis.

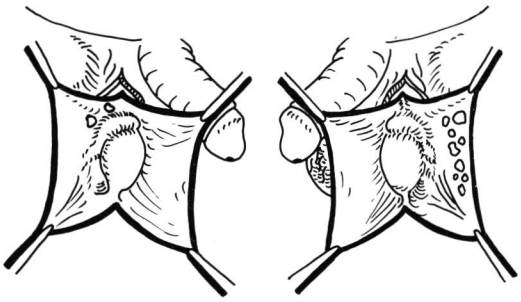

Fig. 5. Case 2. Bilateral multiple cysts arising from lamina parietalis of tunica vaginalis.

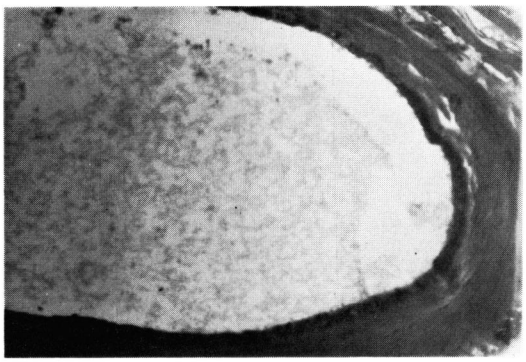

Fig. 6. Case 2. Smooth muscle surrounds the wall of the cyst.

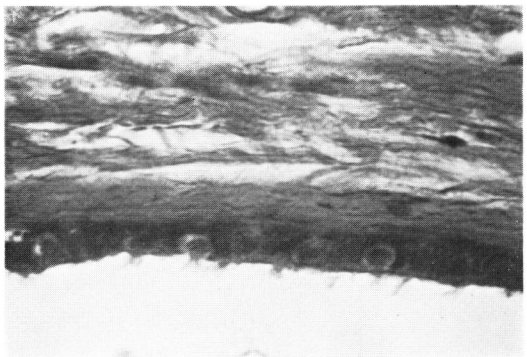

Fig. 7. Case 2. Inside lining is almost one layer of ciliated cuboidal and/or columnar epithelium.

Fig. 9. Case 3. The cyst is located between the head of the epididymis and the upper portion of the testis.

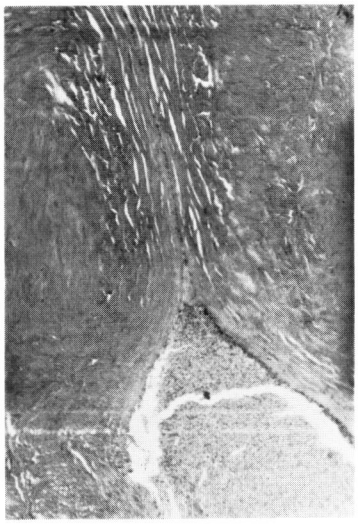

Fig. 11. Case 3. Spermatic duct was completely stenosed. No inflammatory reactions.

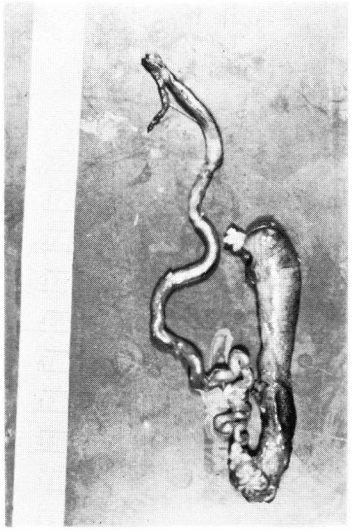

Fig. 8. Case 3. The cyst is seen beside the head of the epididymis and spermatic duct is dilated.

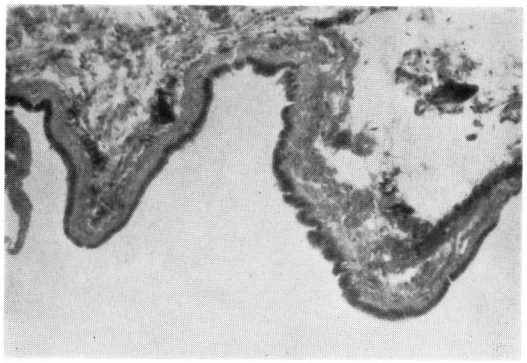

Fig. 10. Case 3. The wall of cyst is composed of connective tissue with inside lining of cuboidal and/or columar epithelium with cilia partially.

ほぼ球形で緊満しており，この時点で内容は液体であろうと思われた．確認のためこのうちの1コを穿刺吸引してみるとやや黄色の漿液性清澄な液体であった．これらの嚢胞をすべて含めて鞘膜壁側板を切除した．

次いで，右睾丸の鞘膜壁側板を切開すると左側と同様性状の米粒大と帽針頭大の嚢胞を2コ認めたため，これらを切除した．

病理組織学的所見：嚢胞は睾丸鞘膜壁側板にあり，内容は清澄な漿液性の液体で精子を認めなかった．嚢胞壁内面は1層の立方上皮より成り部分的に繊毛を有し，核の周囲が明るくぬけて分泌細胞と思われるものもみられる．嚢胞が大きいものほど，立方上皮の背は低く，繊毛細胞も少ない傾向であった．また嚢胞壁周

囲は平滑筋が輪状にとりまいており，あたかも副睾丸管を思わせる所見で炎症反応はみられなかった (Fig. 6, 7).

症例3：T. A.　33歳　会社員

主訴：右陰嚢内腫瘤

家族歴・既往歴：特記すべきことなし.

現病歴：約5年前，右陰嚢内のアズキ大の硬い腫瘤に気づき某医を訪れたが放置してもよいといわれた. そのご腫瘤に変化はないが苦になるため2, 3の医師を訪れたが同様の説明であった．しかし，やはりこの腫瘤のことが気になるため，摘出を希望して1976年3月13日当科を訪れた.

現症：体格，栄養ともに良好. 右副睾丸頭部と睾丸との境界部にアズキ大の表面平滑で硬い無痛性の腫瘤を触知する. その他の外性器や前立腺には異常を認めない.

検査成績：尿所見；混濁 (−), pH 6.0, 比重 1,025, 糖 (−), 蛋白 (−), 赤血球 0–1/F, 白血球 0–1/F, 細菌 (−). 血液一般；赤血球 528万, 白血球 6,300, Hb 15.0 g/dl, Ht 44.2 %, 赤沈 2 mm/h. 血液生化学；TP 7.8 g/dl, A/G 1.56, GOT 21 u, GPT 17 u, LDH 357 u, alk-P-ase 2.2 u, acid-P-ase 1.0 u, Na 143 mEq/ℓ, K 4.1 mEq/ℓ, Cl 105 mEq/ℓ, BUN 18.9 mg/dl, クレアチニン 0.88 mg/dl. Wa-R (−). 血圧 134/64. レ線検査；KUB, IVP とも異常を認めない.

以上の所見より副睾丸あるいは睾丸の良性腫瘍と診断して4月13日手術を施行した.

手術所見：陰嚢縫線にそって皮膚切開を入れ右陰嚢内容を創外に露出し，次いで鞘膜壁側板を切開して睾丸を露出した. Fig. 8. 9のごとく副睾丸頭部と睾丸の間に表面平滑で弾性硬のアズキ大の腫瘤を認め内容は液体と思われた. 腫瘤を破損しないように剝離しようと試みたが，睾丸とはきれいに剝離できたものの，副睾丸との剝離の際に破損したことにより，この腫瘤は副睾丸側から発生したものと考えられた. 睾丸付属体 (hydatid of Morgagni) は認められたが睾旁体 (paradidymis) ははっきりしなかった. 一方，睾丸や副睾丸の体部は視触診上正常と思われたが，副睾丸尾部は多少腫大しており，精管は Fig. 8 に示すように著しく屈曲，怒張していた. この精管の一部を切開してみると乳白色で粘稠な流動物が流出してきた. 副睾丸および精管をなるべく上方まで切除して創を閉じた. 陰嚢水腫や精索水腫はみられなかった.

病理組織学的所見：嚢胞壁は結合織とその内壁はほぼ1層の立方ないし円柱上皮で被覆されており，上皮の一部に繊毛が認められることにより副睾丸の副睾丸管に類似している. すなわちこの嚢胞は副睾丸組織由来と考えられる (Fig. 10). しかし内容液は全く清澄な液体で精子は認められなかった. 副睾丸は，頭部および体部はほぼ正常大と思われたが，尾部はやや腫大しており，尾部の副睾丸管は強く拡張し内に精子が多数認められた. また精管に満ちていた乳白色の膿様物中には，精子の頭部のみが無数にみられ，死滅した精子の一部が自已融解したものだろうと思われた. 細菌検査では鏡検および培養（一般細菌，結核菌）ともに陰性であった. いっぽう精管は一部で完全に閉塞されていたが少なくとも新しい炎症性変化は認められなかった (Fig. 11).

考　　察

睾丸被膜に発生する腫瘍は従来よりまれなものとされているが近年文献的に増加傾向にあるようにみうけられる. しかし単純な嚢胞の報告はきわめてまれである. 1845年 Cooper[1] の報告が最初とされ，その後 Frater (1929)[2] の剖検時にみつかった1例や Arcadi (1952)[3] の3例などがみられる. 頻度については，はっきりしないが，Arcadi[3] は Johns Hopkins Hospital においては 46,000 以上の泌尿器科受診患者中に，わずか3例のみであったと報告している. 本邦では三国 (1946)[4] の睾丸白膜下嚢腫についての報告が最初と思われる. 1975年重松ら[5] が睾丸被膜腫瘍について50例を集計して統計的観察をおこなっているが，本症例に相当すると思われるものはみられなかった. その後1976年重松ら[6] が睾丸鞘膜臓側板に発生した嚢胞の1例を報告しており，本症例の2例（症例1, 2）は発生部位，内容液などからみてこの報告例に類似点が多いと思われるが組織学的には異なったものであった. 睾丸鞘膜 (tunica vaginalis testis) は発生学的には腹膜に由来し解剖学的に3つの部分に区別される. すなわち，睾丸白膜を直接被覆する臓側板(lamia visceralis)と副睾丸の後縁に沿う精巣間膜 (mesothelium) および精巣間膜が反転して，これらを包む壁側板 (lamina parietalis) であり，その間にできる鞘膜腔 (cavum vaginalis) には少量の漿液を入れている. この睾丸鞘膜はさらに上方で精索の一部を覆い，外鼠径輪の付近では両葉は密着して鞘状突起 (processus vaginalis) となり腹膜に連続している. われわれの症例1はFig. 2に示すごとく精索を覆う鞘膜と鞘膜腔の移行部から発生し，鞘膜腔に大きく突出していたものであり発生部位としては鞘膜壁側板の範囲にはいる. この嚢胞は鞘膜腔の大部分を占めていたため陰嚢皮膚外からの触診や透光性検査ではあたかも陰嚢水腫を思わせた. 一般

に睾丸鞘膜の腫瘤を鑑別することはきわめて困難とされており[7]，事実本症例は約2年間陰嚢水腫の診断で観察されていたが，たまたま弟が陰嚢水腫の手術をおこなうことになったため，本症例も同様に手術をおこなった結果，この所見がみつかったものである．

精索や陰嚢内容の嚢胞は，Gibson[8]によれば大きく次の5群に分類される．すなわち

1) cysts of peritoneal origin due to failure of obliteration of the processus vaginalis
2) cysts of the epididymis
   a) retention cysts filled with spermatozoa (spermatocele)
   b) simple serous cysts
3) cysts of the fetal remains, mullerian duct and wolffian body, such as the paradidymis or organ of Giraldes, appendix testis (hydatid of Morgagni), and the appendix of the epididymis
4) hematoceles
5) miscellaneous rarer conditions : echinococcus cysts, filariasis, dermoid cysts, hemangiomas, and lymphangiomas

などである．

一方，嚢胞形成の原因については従来より種々の仮説がある．すなわち，1) 貯留説，2) 炎症説，3) 外傷説，4) リンパ管拡張説，5) 先天異常説，6) 原因不明などであるが[3]，これらを明確に決定することは困難であると思われる．われわれの症例1は組織学的には上皮細胞や筋肉組織は全くみられず，増生した毛細血管と嚢胞内面に中皮細胞の被覆がみられ，明らかに鞘膜由来の嚢胞であった．嚢胞の内圧による2次的な中膜の反応と思われる所見以外に炎症性変化はなく，また外傷の既往もない点などより先天的異常が推測される．症例2の嚢胞発生部位は鞘膜壁側板であり，組織学的には，嚢胞内面はほぼ1層の立方～円柱上皮で被覆され繊毛を有していた．またその外側は平滑筋線維で輪状に取囲まれており副睾丸管(ductus epididymis)に類似の構造であったが，内容液には精子を認めえなかった．本症例は肺結核の既往はあるものの，副睾丸炎の既往はなく，嚢胞にも炎症性変化を認めていない．また外傷の既往もないことより，先天性異所性の副睾丸管組織に液体が貯留したものと考えられる．

症例3は組織学的に嚢胞表面が鞘膜と思われるもので覆われ，内面は繊毛を有した立方～円柱上皮で被覆されており，睾丸網 (rete testis Halleri) より出る輸出小管 (efferent ductules) に類似している．一方，発生部位が手術時の所見では，副睾丸頭部の旁睾丸 paradidymis (Giraldes organ) の部に相当することから当部の貯留嚢胞と考えられる．精管の屈曲，蛇行，拡張および副睾丸尾部の腫大は精管の閉塞によるものと思われ，これが貯留嚢胞発生の原因とも考えられる．しかし，精管閉塞と嚢胞の発生時期が判然とはしないものの，拡張の範囲が副睾丸尾部までであることから，精管閉塞後数年も経過してはいないことが推測される．また副睾丸の腫大が頭部にまでは及んでいない点などを考え合せると，嚢胞発生のほうが精管閉塞より先に起こったものであり，精管閉塞とは直接の因果関係はないものと考えられる．また Boyce and Politano[9] は精管を結紮しても精液瘤は大きくならないことから，精管の閉塞は精液瘤の原因とはならないであろうと述べている．すなわち，本症例は，いわゆる精液瘤に相当する貯留嚢胞と思われるが，あるいは組織学的には Boyce and Politano[9] のいう cyst of the rete testis と考えられる．

精管閉塞の原因についてははっきりしないが，Fig. 11に示すごとく精管内腔は完全に閉塞されていた．なお本症例はすでに2子をもうけている．

結　　語

われわれは先天性の発生異常と考えられる睾丸鞘膜より発生した嚢胞の2例と，精液瘤か，あるいは cyst of the rete testis と考えられる1例を経験したので報告した．

第1例は鞘膜組織の単純な嚢胞，第2例は副睾丸管組織の鞘膜へ迷入したものに液体が貯留したものと考えられる．第3例は精液瘤と思われるが，cyst of the rete testis と酷似していた．

文　　献

1) Cooper, A.P.: quoated by Frater, K.
2) Frater, K. : Cysts of the tunica albuginea (cysts of the testis). J. Urol., **21**: 135, 1929.
3) Arcadi, J. A.: Cysts of the tunica albuginea testis. J. Urol., **68**: 631, 1952.
4) 三国友吉：睾丸白膜下嚢腫に就て．日泌尿会誌，**37**: 31, 1946.
5) 重松俊朗・関　和彦・谷村　晃・山口達夫：睾丸被膜腫瘍について—睾丸被膜腫瘍の本邦50例の統計的観察—．西日泌尿，**37**: 110, 1975.
6) 重松俊朗・松岡　啓・谷村　晃・長卓　徳：睾丸鞘膜臓側板より発生した嚢胞の1例．西日泌尿，**38**: 98, 1976.

7) Thompson, G. J.: Tumors of the spermatic cord, epididymis, and testicular tunics. Surg. Gynec. and Obst., **62**: 712, 1936.
8) Gibson, T. E.: in Urology, Campbell, M. F., 3rd. ed. p. 1252, Saunders Co., Philadelphia, 1970.
9) Boyce, W. H. and Politano, V. A.: in Urology, Campbell, M. F., 3rd. ed. p. 631, Saunders Co., Philadelphia, 1970.

(1976年9月17日受付)