〔泌尿紀要23巻6号
1977年8月〕

尿路系にみられた重複癌の1例

大阪市立大学医学部泌尿器科学教室（主任：前川正信教授）
西島高明
中西純造

MULTIPLE MALIGNANT TUMORS IN URINARY TRACT: REPORT OF A CASE AND REVIEW OF THE LITERATURE

Takaaki NISHIJIMA and Junzō NAKANISHI

From the Department of Urology, Osaka City University Medical School
(Director: Prof. M. Maekawa, M. D.)

A 50-year-old man visited our clinic complaining of asymptomatic macrohematuria, and diagnosed as bladder tumor by endoscopic examination. On his first admission, TUR was performed for his bladder tumor.

About two months after his first operation, he was again admitted because of same complaints. On his second admission, there were no abnormal findings in the bladder. But the drip infusion pyelogram showed the small shadow defects in the renal pelvis toward the upper ureter. And the right retrograde pyelogram suggested the papillomatosis of the urinary tract.

In operation, the mass was found in the middle portion of the right kidney, and the renal pelvis and the ureter was normal. Then, right nephrectomy was performed.

The bladder tumor was histologically diagnosed as transitional cell carcinoma and the renal tumor was clear cell carcinoma.

Postoperative course was uneventful, and recurrence was not found in the bladder and the other organs.

The literatures of primary multiple tumors were briefly reviewed.

緒言

原発性重複癌は，1889年 Billroth[1] が記載して以来数多く報告されているが，尿路系の重複癌はきわめてまれである．最近われわれは右腎および膀胱に発生した重複癌の1例を経験したので，これを報告するとともに若干の文献的考察を加えたい．

症例

患者：高○甲○夫，50歳，男子，商業．

初診：1975年1月18日．

主訴：肉眼的血尿．

家族歴：特記すべき疾患なし．

既往歴：16歳のとき虫垂切除術をうけた．

現病歴：1975年1月17日に肉眼的血尿があり，翌18日に当科外来を受診し，内視鏡的検査にて膀胱腫瘍を認めたため入院，2月12日に TUR-Bt. を施行した．その後，外来通院にて経過を観察していたが，4月初旬に再度肉眼的血尿があり，各種泌尿器科的検査にて，papillomatosis が疑われたため，7月28日に再入院した．

現症：体格中等度，栄養良好，眼瞼結膜に貧血なし．胸部理学的所見に異常なく，腹部は平坦，軟で，肝，腎，脾は触知しない．四肢および外陰部には異常を認めない．

入院時一般検査所見：血圧 136/94 mmHg，脈搏 82/min 整，緊張良好．赤沈1時間値 4 mm，2時間値 16 mm．血液所見；RBC 499万，Hb 14.7 g/dl，Ht 値 43.4%，WBC 8,000，その分画に異常を認めない．血小板数 26.4万，出血時間3分30秒，凝固時間8分．

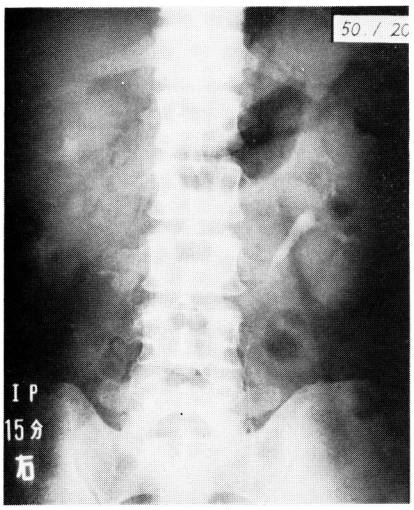

Fig. 1. IVP on his first admission

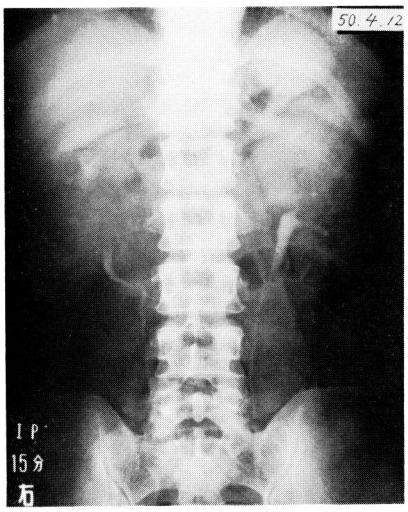

Fig. 2. IVP after TUR

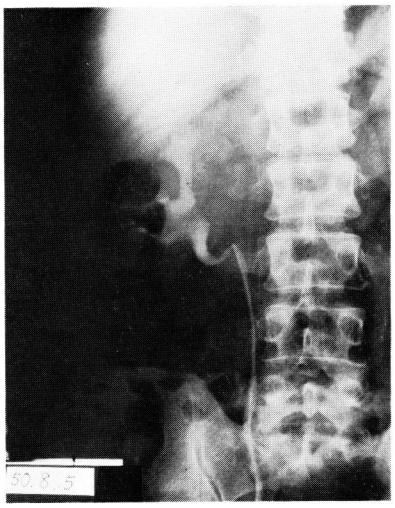

Fig. 3. RP on his second admission

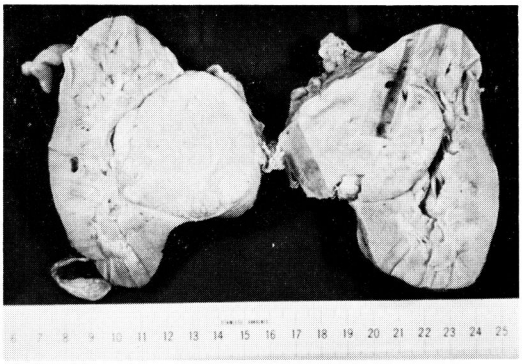

Fig. 4. Renal tumor

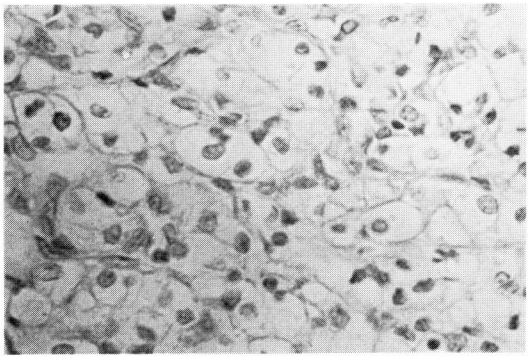

Fig. 5. 腎腫瘍の組織像
Clear cell carcinoma, HE staining (×400)

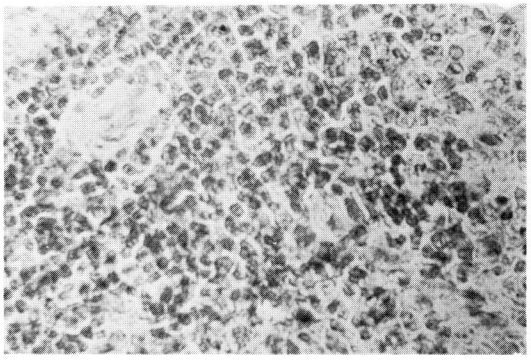

Fig. 6. 膀胱癌の組織像
Transitional cell carcinoma, HE staining (×400)

血液化学所見；総蛋白 7.2 g/dl, GOT 24 U, GPT 26 U, TTT 4.3 U, ZST 6.3 U, BUN 15.0 mg/dl, 血清 creatinine 1.4 mg/dl, Na 137.0 mEq/L, K 3.8 mEq/L, Cl 96.0 mEq/L, Ca 4.3 mEq/L. 腎機能検査；PSP 15 分値 31.5%, 2 時間値 77.0%, Ccr 61.5 ml/min. 尿所見；黄色，透明，蛋白(−)，沈渣で異常を認めない.

泌尿器科的検査所見：膀胱鏡検査では容量は 300 ml, 初回入院時は右尿管口付近に単発の有茎性乳頭状腫瘍を認めたが，再入院時には膀胱粘膜には異常を認めなかった.

X線検査所見：初回入院時の腹部単純レ線像には異常を認めないが，排泄性腎盂レ線像では右腎の造影剤の排泄は左腎に比してやや悪く，下腎杯の軽度の拡張があり，腎は分葉状にみえる (Fig. 1). TUR 施行後 2 カ月目の排泄性腎盂レ線像では，造影剤の排泄は良好であるが，右腎の上および下腎杯がやや拡張している (Fig. 2). また逆行性腎盂レ線像では，腎盂尿管移行部から上部尿管にかけて小さな陰影欠損像が認められた (Fig. 3).

以上の所見より papillomatosis の疑いにて，1975年 8 月 7 日に手術を施行した.

手術所見：全身麻酔下にて右腰部斜切開で後腹膜腔に達した. 腎盂および尿管には異常を認めなかったが，腎中央部に鶏卵大の腫瘤を認めたので腎腫瘍と診断し，右腎摘除術を施行した.

摘除標本：腎の重量は 194 g, 腫瘍の大きさは 5.8×6.0 cm である. 腫瘍は被膜で覆われ，腎組織とは明瞭な境界を有している (Fig. 4).

組織学的所見：腎癌の組織像は Fig. 5 に示すように clear cell carcinoma であり，膀胱癌の組織像は Fig. 6 のごとく grade II の移行上皮癌であった.

術後経過：腎摘除後，腎部に 6,000 rads のコバルト照射をおこなったが，経過は良好で術後 5 カ月目現在，膀胱に腫瘍の再発なく，他臓器にも転移を認めず元気に社会復帰している.

考　　察

重複癌は1889年 Billroth[1] により初めて定義が与えられて以来，Goetze[2], Keitler[3], Madlener[4] らによって次々と修正が加えられ，現在では Warren and Gates[5] による次の定義に合致するものとされている. すなわち，1) 各腫瘍は一定の悪性像を呈し，2) 互いに離れた部位を占め，3) 一方が他方の転移でない，という三条件である. 本邦でも，河村 (1928)[6] の報告以後，重複癌症例の報告は多数にのぼるが尿路系重複癌はきわめてまれで，自験例を含めてわずか17例を数えるに過ぎない (Table 1).

尿路系重複癌は後述のごとく術前診断が困難な場合が多いので，以下の諸点について考察を試みたい.

発生頻度：欧米では全悪性腫瘍の 1.2[22]～10.6%[23] とされており，本邦の 0.33～5.8%[24] と比較するとかなり高率である. また重複癌が剖検によって初めて確認される症例が相当あり，重複癌の臨床診断の困難さを物語っている.

Table 1. 本邦における尿路系重複癌の報告例

	報告者	年次	年齢	性	臓器と病理組織		診断
1	阿　倍[7]	1943	不明	女	腎：グラヴィッツ腫瘍	尿管：移行上皮癌	不明
2	太田・ほか[8]	1958	70	男	左腎：グラヴィッツ腫瘍	膀胱：単純癌	剖検
3	蔡[9]	1960	51	女	左腎盂：移行上皮癌	膀胱：乳頭腫	手術
4	広　大[10]	1960	70	男	腎盂：移行上皮癌	膀胱：扁平上皮癌	剖検
5	高井・ほか[11]	1960	66	男	左腎：グラヴィッツ腫瘍	膀胱：移行上皮癌	剖検
6	加藤・ほか[12]	1962	72	男	右腎盂：移行上皮癌	膀胱：扁平上皮癌	剖検
7	阪　大[13]	1962	57	男	右腎盂・尿管・膀胱：移行上皮癌	左腎：グラヴィッツ腫瘍	剖検
8	三重大[14]	1962	51	男	右腎：グラヴィッツ腫瘍	膀胱：移行上皮癌	剖検
9	石沢・ほか[15]	1964	65	男	右腎：グラヴィッツ腫瘍	右腎盂：移行上皮癌	手術
10	堀金・ほか[16]	1964	68	男	腎：巨細胞血管肉腫	腎盂：移行上皮癌	手術
11	武田・ほか[17]	1964	67	男	腎：単純癌	腎盂：移行上皮癌	手術
12	加藤・ほか[18]	1966	70	男	腎：グラヴィッツ腫瘍	膀胱：移行上皮癌	手術
13	大越・ほか[19]	1967	74	男	右腎：グラヴィッツ腫瘍	膀胱：移行上皮癌	剖検
14	東北大[20]	1967	61	男	右腎：グラヴィッツ腫瘍	膀胱：移行上皮癌	剖検
15	竹内・ほか[21]	1969	65	男	右腎：グラヴィッツ腫瘍	左腎盂：移行上皮癌	剖検
16	森・ほか	1975	61	男	右腎：グラヴィッツ腫瘍	膀胱：移行上皮癌	術前
17	自験例	1975	50	男	右腎：グラヴィッツ腫瘍	膀胱：移行上皮癌	手術

性別頻度：Warren and Gates[5]，Stalker ら[25]は，女性に多いとしているが，Moertel ら[23]，小林ら[26]，赤崎ら[27]のように男性に多いという報告もあり，一定していないようである．しかしながら，本邦での尿路系重複癌では15:2と圧倒的に男性に多くみられる．

年齢：Warren and Gates[5]は61.8歳，Stalker ら[25]は59.7歳と報告している．尿路系重複癌についてみると，50歳から74歳，平均63.6歳となっており，尿路系の癌発生年齢が他臓器のそれに比してやや高くなっている．また一般に女性は男性に比較して好発年齢にやや若年化傾向がみられる．

発生間隔：Fried[28] らは，6カ月以内に発生した重複癌を synchronous cancer，6カ月以上たってから発見された場合を metachronous cancer と定義しており，平田ら[24]は，1年以内に発見されるものを同時性重複癌，1年以上の間隔を置いて発見されたものを異時性重複癌とし，前者が29.6%，後者が70.4%と報告している．しかしながら，実際には発生時期を正確に決めることは困難であり，剖検で発見される症例が多いことから発生間隔を厳密に区切ることにはあまり意味がないと思われる．

症状および診断：尿路系重複癌では全例において血尿が主症状である．確定診断は，術前になされたものはわずか1例のみで，他はすべて手術時あるいは剖検時になされていることから，症状によって診断を下すことはきわめて困難である．

組み合わせ：重複癌の組み合わせについては，中村ら[29]は76.8%は消化器系と関係があると述べ，赤崎ら[27]も重複癌207例を集計し，そのうち163例（77%）が消化器系に関連していると報告している．Nehrkorn[30] は，重複癌を発生母組織によって，1）同一器管に発生するもの，2）同一系統に発生するもの，3）異なる系統の器管に発生するもの，の3群に分けており，同一系統に認められるものの中でも消化器系が28%と最も多く，泌尿器系は1例にすぎない．本邦での尿路系にみられた重複癌の組み合わせは，Table 2 のように，腎と膀胱が50%と最も多く，次いで腎と腎盂25%，腎盂と膀胱19%の順になっており，一方に腎を含む場合がきわめて高率であることは興味深い．

Table 2. 本邦における尿路系重複癌の組み合わせ

腎	4 (25%)	1 (6%)	8 (50%)
	腎盂	0	3 (19%)
		尿管	0
			膀胱

残る1例は腎と反対側の papillomatosis

治療：術前に重複癌と診断されたのは1例のみであり，この症例は腎摘除術と膀胱部分切除術が施行されている．手術がおこなわれている他の6例については，腎癌，腎盂癌に対しては，すべてに腎摘除術が施行され，膀胱癌3例のうち TUR 2例，膀胱部分切除術が1例となっている．重複癌に対する特殊な治療法はなく，できるだけ早期に診断を確定することが望まれる．そのためには，上部あるいは下部尿路いずれか一方の病変に目を奪われることなく，常に全尿路の必要かつじゅうぶんな検索が必要であろう．

結　　語

1）50歳男子の右腎および膀胱に発生した重複癌の1例を報告した．

2）本邦における尿路系重複癌の集計をおこなった．

本論文の要旨は第73回日本泌尿器科学会関西地方会において発表した．

稿を終るにあたり，ご校閲を賜わった恩師前川正信教授に深く感謝いたします．

文　　献

1) Billroth, T.: 5) より引用．
2) Goetze, O.: Zschr, f. Krebsforsch., **13**: 281, 1913.
3) Keitler, H.: Monatschr. f. Geburtsch. u. Gynäk., **47**: 285, 1918.
4) Madlener, M. J.: Deutsch. Zschr. f. Chir., **221**: 1, 1929.
5) Warren, S. and Gates, O.: Am. J. Cancer, **16**: 1358, 1932.
6) 河村九十九：岡山医誌，**40**: 2319, 1928.
7) 阿倍　哲：癌，**37**: 217, 1943.
8) 太田裕祥・ほか：臨床皮泌，**12**: 895, 1958.
9) 蔡　煒壘：臨床皮泌，**14**: 924, 1960.
10) 日本病理剖検輯報，日本病理学会編，杏林書院，東京，341, 1960.
11) 高井修道・ほか：日泌尿会誌，**51**: 221, 1960.
12) 加藤篤二・ほか：泌尿紀要，**8**: 521, 1960.
13) 日本病理剖検輯報，日本病理学会編，杏林書院，東京，345, 1962.
14) 日本病理剖検輯報，日本病理学会編，杏林書院，東京，300, 1962.
15) 石沢靖之・ほか：臨床皮泌，**18**: 9, 1964.
16) 堀金登世・ほか：日泌尿会誌，**55**: 518, 1964.

17) 武田正雄・ほか：日泌尿会誌，**55**: 1087, 1964.
18) 加藤正和・ほか：日泌尿会誌，**57**: 799, 1966.
19) 大越正秋・ほか：日泌尿会誌，**58**: 662, 1967.
20) 日本病理剖検輯報，日本病理学会編，杏林書院，東京，39, 1967.
21) 竹内弘幸・ほか：日泌尿会誌，**61**: 1023, 1970.
22) Disaive, P.: JAMA, **163**: 1382, 1957.
23) Moertel, C. G. et al.: Cancer, **14**: 221 1961.
24) 平田弘昭・ほか：Medical postgraduates, **13**: 498, 1975.
25) Stalker, K. L. et al.: Surg. Gyn. Obst., **68**: 598, 1939.
26) 小林　博・ほか：日内会誌，**57**: 491, 1968.
27) 赤崎兼義・ほか：日本臨床，**19**: 1543, 1961.
28) Fried, B. M.: Am. A. Arch. Surg., **77**: 730, 1958.
29) 中村暁史・ほか：癌の臨床，**1**: 56, 1954.
30) Nehrkorn, E.: München. Med. Wschr., **48**: 581, 1901.

(1977年7月7日受付)