

膀胱上皮内癌より浸潤癌に移行したと考えられる症例

近畿大学医学部泌尿器科学教室（主任：栗田 孝教授）

門	脇	照	雄
金	子	茂	男
郡	健	二	郎
井	口	正	典
栗	田		孝

FLAT CARCINOMA *IN SITU*: REPORT OF THREE CASESTERUO KADOWAKI, Shigeo KANEKO, Kenjiro KOHRI,
Masanori IGUCHI and Takashi KURITAFrom the Department of Urology, Kinki University, School of Medicine
(Director: Prof. T. Kurita)

Three cases of invasive bladder cancer which seemed to have developed from so-called flat carcinoma *in situ* were reported. All of these were without known carcinogenic exposure or previous bladder malignancies.

Usually, the diagnosis of bladder cancer relies on cystoscopy, but some cases, although rare, cannot be diagnosed by cystoscopy. Review of literature shows that carcinoma *in situ* simulates chronic cystitis not only in symptoms but also in cystoscopic findings. The important examinations to make the correct diagnosis of the urothelial changes are urine cytology, detailed cystoscopic evaluation and multiple biopsies.

We think that early total cystectomy is the only complete curable treatment for these cancers.

緒 言

膀胱腫瘍の診断は、肉眼的血尿を主訴とし、膀胱鏡検査で、腫瘍を確認することにより容易であると考えられてきた。しかし、近年慢性膀胱炎酷似の多彩な症状を呈し、腫瘍形成を欠くため、膀胱鏡的にもその診断がきわめて困難な症例が、flat carcinoma *in situ*¹⁾, inflammatory carcinoma²⁾等の名称で報告が相次ぐにつれ、本邦でも膀胱上皮癌として注目されつつある。われわれも、上皮内癌より浸潤癌に移行したと思われる3症例を経験したので、その概要を述べる。

症 例

第1例：M.W. 62歳。女性
初診：1976年4月12日
主訴：頻尿

現病歴：1972年頃よりときどき排尿痛を自覚し、いくつかの病院で膀胱炎と診断され、治療を受け軽快、再燃を繰り返していた。1973年10月より約3カ月間某病院泌尿器科に入院。

結核性萎縮膀胱として、抗結核剤治療を受けるも症状の改善をみぬまま退院。その後しばらく自宅で放置していたが、しだいに頻尿、排尿痛激しくなり、紹介により当科入院となる。入院時排尿回数約40回/日、膀胱容量約50ml。尿細菌培養陰性、尿結核菌培養陰性。レ線学上異常所見認めず。膀胱鏡検査にて、粘膜の発赤、浮腫を認めたが、明らかな腫瘍は発見できなかった。萎縮膀胱の原因不明のまま、5月17日 Gil-Vernet 氏膀胱拡大術施行。切除膀胱の病理診断は、慢性膀胱炎 (Fig. 1) とされ、術後排尿回数8~10/日と減少したため退院す。

12月1日頻尿と肉眼的血尿出現し、翌年1月29日膀胱タンポナーデとなり再入院。膀胱鏡検査で粘膜は一樣に充血し、出血性膀胱炎と思われたが、排尿痛、血尿持続し、尿細胞診で悪性腫瘍が強く疑われたため、5月9日膀胱全摘、回盲部導管造設術施行。病理診断は、Grade 4, Stage C の浸潤癌であった (Fig. 2)。

第2例：S. M. 56歳、男性

初診：1976年12月18日

主訴：血尿、頻尿、排尿痛

現病歴：1976年12月16日排尿痛、頻尿とともに血尿出現し、膀胱腫瘍の疑いで当科入院。膀胱鏡検査で比較的限局した粘膜の潰瘍様変化を認めたが、明らかな腫瘍は発見できなかった。尿細胞診は陽性であったので、翌年1月10日経尿道的生検施行。病理診断は慢性膀胱炎であった (Fig. 3)。しかしその後も症状改善せず、尿細胞診陽性が続き2月26日膀胱鏡的に異常を思わせる部位の部分切除を施行した。病理診断は生検時と同様、慢性膀胱炎 (Fig. 4) であったので外来継続としたところ、4月30日膀胱タンポナーデとなり3回目の入院となる。経尿道的生検により移行上皮癌 (Fig. 5) と診断され、6月10日膀胱全摘、回盲部導管造設術施行す。病理診断は、Grade 3, Stage B₂ の浸潤癌であった (Fig. 6)。

第3例：T. E. 71歳、男性

初診：1977年8月4日

主訴：頻尿、排尿痛

現病歴：1979年頃よりときどき排尿痛、頻尿を自覚していたが放置。本年7月初め頃より症状激しくなり、膀胱部痛、排尿困難も出現するようになり、某院泌尿器科受診す。

膀胱鏡検査で、粘膜の浮腫、発赤以外著変なく慢性膀胱炎として治療するも、症状の改善をみず、尿細胞診で陽性が持続したため紹介により当科入院となる。当科受診時の膀胱鏡所見 (Fig. 7) は上記と同様のものであり、明らかな腫瘍は認めなかった。8月15日経尿道的生検で Grade 3 の移行上皮癌と診断 (Fig. 8) され、8月24日膀胱全摘、回盲部導管造設術施行した。病理診断は Grade 3, Stage B₂ の浸潤癌であった (Fig. 9)。

考 察

膀胱上皮癌は、移行上皮内癌細胞と組織学的に鑑別不可能な細胞の増殖が、膀胱粘膜の上皮層内に限局し、基底膜が保たれているものと定義される。膀胱腫瘍の多発発生過程の観点から、膀胱腫瘍随伴性病変としての上皮内癌の研究は、1952年の Melicow and Hollo-

well⁹⁾ に始まり、その後 Cooper ら⁴⁾、Koss ら⁶⁾ により膀胱腫瘍の摘除標本を retrospective にみた詳細な報告がなされている。また Schade ら¹⁰⁾ によって100例の膀胱腫瘍患者で、膀胱鏡的に正常と思われる粘膜の生検を施行し、30例に carcinoma in situ を発見したとの報告もある。一方、乳頭状癌あるいは非乳頭状浸潤癌を伴わず、しかも過去において発癌物質との接触の機会をもたなかったと考えられる患者に発生した原発性上皮内癌に関する報告は、まだ少なく、比較的まれなものと考えられている。

本疾患は、頻尿、排尿痛、血尿、下腹部、会陰部疼痛などの、膀胱炎類似あるいは前立腺炎症状をもって来院し、膀胱鏡検査で粘膜の浮腫、発赤、限局した潰瘍様変化、顆粒状変化などの急性、慢性膀胱炎あるいは、間質性膀胱炎として記載される所見を呈する。癌細胞間接合力の低下のため、上皮の部分的剝離変化を生ずるため、Elliot ら⁷⁾ の述べる denuding cystitis の像を呈し、病理組織学的な面においても慢性膀胱炎との鑑別がきわめて困難であるとされている。諸家の報告⁸⁻¹⁴⁾ によると、約80%以上が男性例であり、膀胱炎類似症状を呈し、各種薬剤治療にて症状の改善をみない。とくに、男性患者の場合には、本疾患を考慮し、積極的に、その検索に努めるべきであると思われる。その確定診断は、Voutsas and Melamed²⁰⁾、森ら¹¹⁾ も述べているように、尿細胞診が有効な場合が多く、尿細胞診を頻回におこない、悪性腫瘍が疑われた時には経尿道的に粘膜の生検を施行することが、唯一の手段であると考えられている。そこでわれわれ、臨床医側から問題となるのは、flat carcinoma in situ, inflammatory carcinoma などと呼称されている腫瘍が、果して浸潤癌と同一レベルにあつかうべきか否かという疑問である。Eisenberg ら¹⁵⁾ は5年以上不変であったとし、一方 Melicow ら⁹⁾ は、上皮内癌は、その初期よりすでに悪性度が高く、浸潤傾向の強いものであることを強調している。瀬戸ら¹⁶⁾ も述べているように、理論的にはすべての浸潤癌は上皮内癌より始まるはずであり、したがって上皮内癌を浸潤癌の前駆期とする考え方には、現在のところ異論はないものと思われる。また Melamed ら¹⁸⁾ は、25例中8例が8~67ヵ月後に浸潤癌に移行したとし、Utz ら⁹⁾ は62例中45例が、Yates-Bell¹⁰⁾ は5例中3例が浸潤癌に移行したと報告している。いずれにしても、上皮内癌すなわち浸潤癌とは断定できないまでも、きわめて浸潤傾向の強いことは諸家の報告からみても明らかである。したがって、いたずらに長期間の経過観察をしすぎ、進行癌となる前に、積極的な根治手術をするのを望ましい

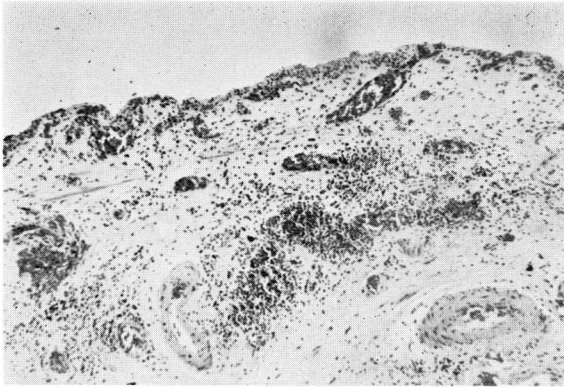


Fig. 1. Microphotography of specimen obtained at colcystoplasty (patient M.W) showing chronic cystitis.

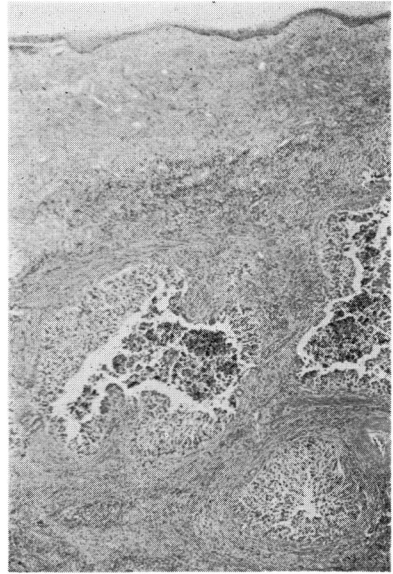


Fig. 2. Section of the bladder obtained from total cystectomy. The same case as Fig. 1. Histological malignancy: Grade IV, Stage C.

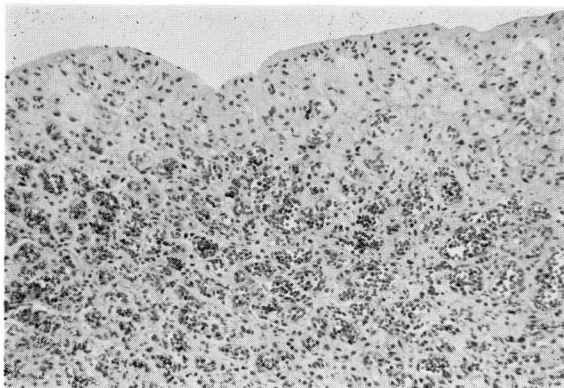


Fig. 3. Biopsy specimen showing no malignancy. (Patient S.M)

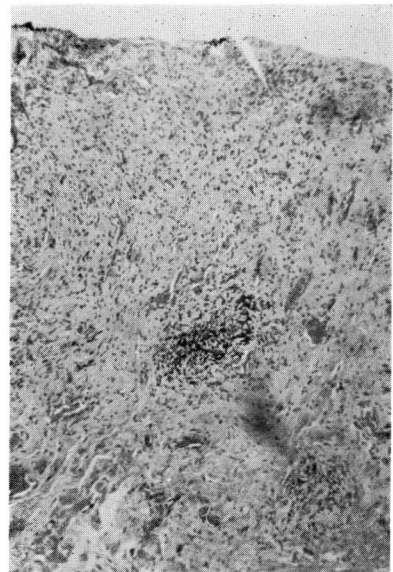


Fig. 4. Partial cystectomy specimen from the same case as Fig. 3. Showing chronic cystitis.

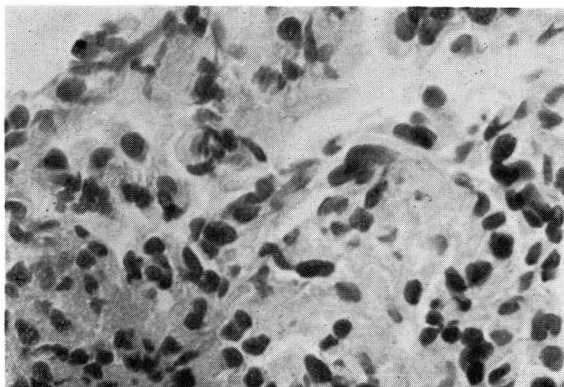


Fig. 5. Biopsy specimen from macroscopically patchy granulated mucous membrane shows transitional cell carcinoma. (Patient S.M)

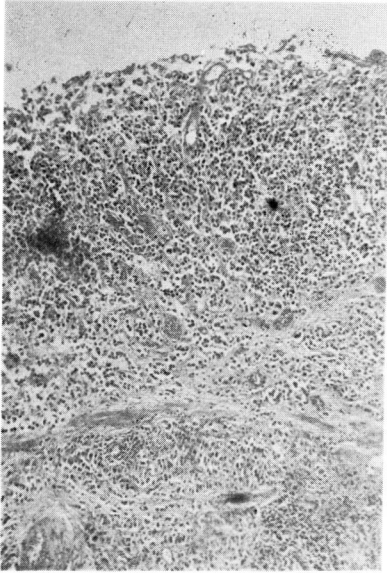


Fig. 6. Microphotography of specimen obtained at total cystectomy. Histological malignancy: Grade III, Stage B₂

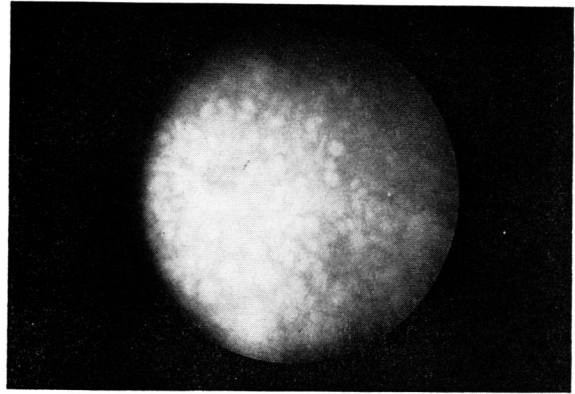


Fig. 7. Cystoscopic findings, patchy, edematous mucous membrane. (Patient T.E)

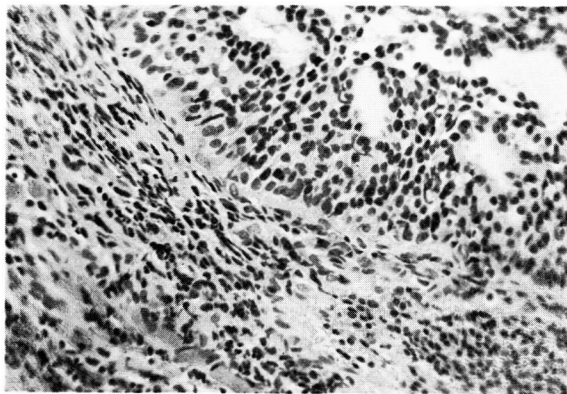


Fig. 8. Biopsy specimen of the case as Fig. 7. Showing Grade III transitional cell carcinoma.

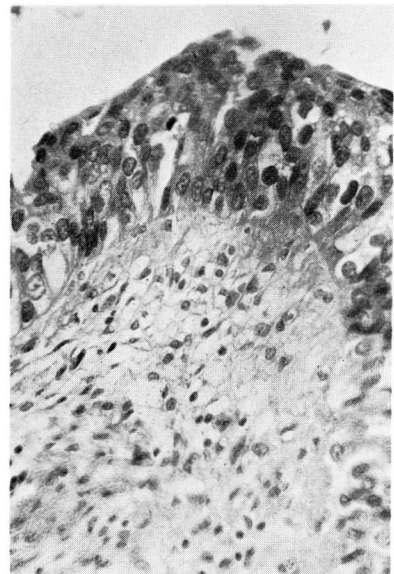


Fig. 9. Section of bladder obtained from total cystectomy. Histological malignancy: Grade III, Stage B₂

と考える。

最後に治療方法について述べてみたい。Smith and Badenoch¹⁷⁾ は、12例中上皮内癌で部分切除術、放射線治療のみを施行した症例は、すべて死亡または再発をみ、のちに膀胱全摘を余儀なくされたと述べ、Kultilake ら¹⁸⁾ も放射線療法は無効であったとしている。Melicow and Hollowell¹⁹⁾、Yates-Bell¹⁰⁾ は早期に膀胱全摘をするべきであろうと強調し、Cifuentes ら¹⁹⁾

も自己の経験から、膀胱全摘術が唯一の外科的処置であると述べている。膀胱腫瘍における原発性上皮内癌あるいは、flat carcinoma in situ 等と呼称される疾患の厳密な criteria は、まだ確立されたとはいいがたく、今後同様の症例が多数報告されることにより、その詳細な長期間にわたる natural history に関する研究が望まれる所である。

結 語

3例の膀胱上皮内癌より浸潤癌に移行したと思われる症例を経験したので、その概要を若干の文献的考察とともに報告した。本腫瘍は、膀胱鏡的に腫瘍を発見できず、その臨床症状においても、また病理的にも、慢性膀胱炎との鑑別にきわめて注意を要する疾患である。

文 献

- 1) Riddle, P. R. et al.: Brit. J. Urol., **47**: 829, 1976.
- 2) Lamm, D.L. and Gittes, R.F.: J. Urol., **117**: 49, 1977.
- 3) Melicow, M.M. and Hollowell, J.W.: J. Urol., **68**: 763, 1952.
- 4) Cooper, P. H. et al.: Cancer, **31**: 1055, 1973.
- 5) Koss, L.G. et al.: J.A.M.A., **227**: 281, 1974.
- 6) Schade, R.O.K. and Swinney, J.: Lancet, **2**: 943, 1968.
- 7) Elliot, G.B. et al.: Arch. Pathol., **96**: 91, 1973.
- 8) Melamed, M. R. et al.: Cancer, **17**: 1533, 1964.
- 9) Utz, D.C. et al.: J. Urol., **103**: 160, 1970.
- 10) Yates-Bell, A.J.: Brit. J. Surg., **58**: 359, 1971.
- 11) 長山忠雄・片海七郎：日泌尿会誌, **63**: 427, 1972.
- 12) 有吉朝美・ほか：西日泌尿, **35**: 61, 1973.
- 13) 林田重昭・ほか：臨泌, **27**: 51, 1973.
- 14) 森義則・ほか：日泌尿会誌, **65**: 808, 1974.
- 15) Eisenberg, R.B. et al.: J. Urol., **68**: 261, 1960.
- 16) 瀬戸輝一・松本恵一：臨泌, **31**: 195, 1977.
- 17) Smith, J.C. and Badenoch, A. W.: Brit. J. Urol., **37**: 93, 1965.
- 18) Kulatilake, A.E. et al.: Proc. R. Soc. Med., **632**: 63: 95, 1970.
- 19) Cifuentes, L.D. et al.: Urol. int., **25**: 169, 1970.

(1977年10月6日受付)