

腎動脈瘤の8例，とくにレ線診断と血漿レニン
活性測定の意義について

大阪市立大学医学部泌尿器科学教室（主任：前川正信教授）

船井勝七・佐々木進

中西純造・早原信行

辻田正昭・岸本武利

前川正信

CLINICAL STUDIES ON 8 CASES OF RENAL ANEURYSM

Katsuhichi FUNAI, Susumu SASAKI, JUNZO NAKANISHI,
Nobuyuki HAYAHARA, Masaaki TSUJITA, Taketoshi KISHIMOTO
and Masanobu MAEKAWA*From the Department of Urology, Osaka City University Medical School**(Director: Prof. M. Maekawa)*

Renal aneurysm is thought to be a rare disease, but we encountered 8 cases of it for last seven years. They correspond to 0.21% of patients admitted to our clinical unit for the term. Chief complaints of them were hypertension in three cases (37.5%), flank pain in two cases, hematuria, albuminuria and lumbago in each one case. The diagnosis as well as types and location of aneurysm was made by radiographic examination such as KUB, DIP, abdominal aortography and pharmacoangiography. Particularly, abdominal aortography was indispensable and pharmacoangiography was useful in establishing the location.

Additionally, angiotensin II blockade test was valuable in the correlation between renal aneurysm and hypertension due to plasma renin activity.

In the treatment of renal aneurysm, aneurysmectomy in four cases and nephrectomy in two cases were performed. All patients did well after operation.

緒 言

腎動脈瘤は比較的まれな疾患とされていたが，近年血管造影法などの進歩により，その報告例も増加しつつある．教室でも1963年4月より1976年11月までに8例の腎動脈瘤を経験したのでここに報告し，そのレ線診断および血漿レニン活性（以下 PRA）について検討を加えたい．

症例の検討

Table 1 にその症例を一括して掲げた．この腎動脈瘤8例は当科入院患者総数の0.21%にあたる．

1) 性と年齢：8例中男子が3例，女子が5例とやや女子に多い．年齢的には，最年少が15歳，最年長が60歳で，そのうち30歳から50歳までが8例中5例を占

めている．

2) 主訴：高血圧を訴えるものが8例中3例（37.5%）と最も多い．そのほか血尿，蛋白尿，側腹部痛，腰部痛ならびに腎下垂を併発し側腹部痛を主訴としたものが各1例である．

3) レ線学的検査：KUB ならびに DIP は全例に施行したが，KUB で腎動脈瘤を疑い得たのは症例8の1例のみで，腎部単純レ線像において，第2腰椎左側に明らかな半円形の石灰化陰形を認めた（Fig. 1）．DIP では，症例2において，左腎上腎杯の軽度拡張と腎杯頸部の圧排像があり（Fig. 2），症例7においては，右上腎杯の圧排像が認められた（Fig. 3）．次に動脈瘤を確定しうる腎動脈造影であるが，当教室では，腹部大動脈造影法（以下 AAG）および選択的腎動脈造影法（以下 SRA）を施行し，場合によっては

Table 1 腎動脈瘤 8 症例

症 例	年 性	主 訴	石灰化	患側	部 位	病 型	治 療	備 考
1. C.S.	15 男	高血圧	(-)	左	主腎動脈 腎内③	Jet型 紡錘状	腎摘除術	
2. T.T.	28 女	蛋白尿	(-)	左	主腎動脈 分枝部 腎内)	囊状	動脈瘤切除術	右無形成腎
3. K.M.	37 男	右側腹部痛	(-)	右	分枝部	囊状	腎固定術	過去に左腎結核で 腎摘 右腎下垂
4. J.T.	40 女	高血圧	(-)	右	主腎動脈	囊状	動脈瘤切除術	
5. S.F.	35 女	左側腹部痛	(-)	左	分枝部	囊状	動脈瘤切除術	
6. T.N.	31 男	高血圧	(-)	右	腎内③	囊状	対側腎摘除術	左萎縮腎
7. O.M.	60 女	血尿	(-)	右	腎内	囊状	腎摘除術	
8. M.N.	48 女	腰部痛	(+)	左	分枝部	囊状	動脈瘤切除術	

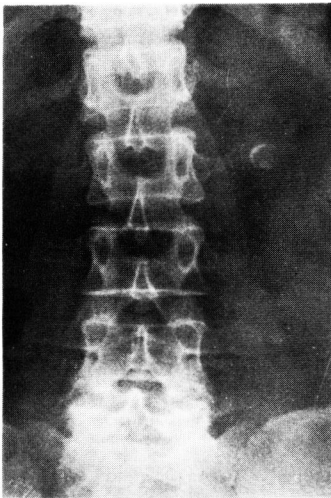


Fig. 1

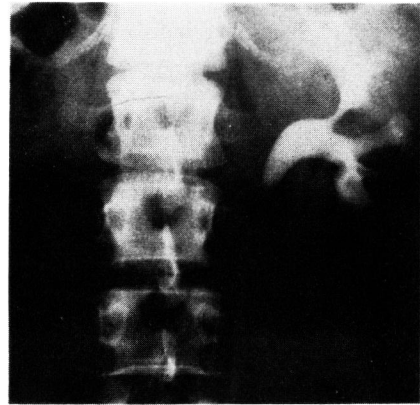


Fig. 2

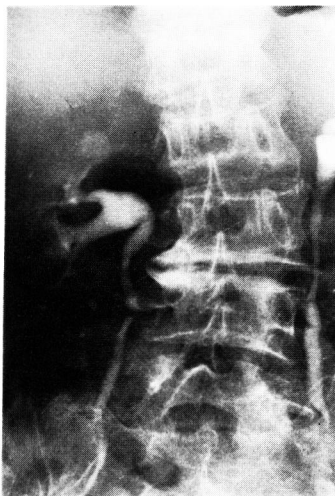

Fig. 3

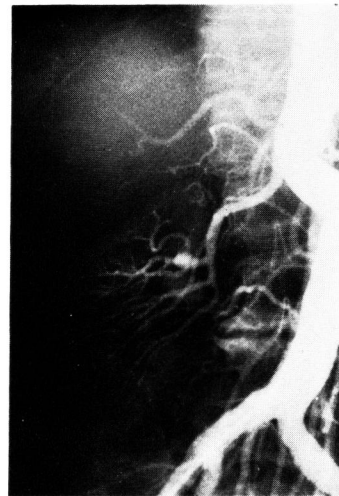

Fig. 4

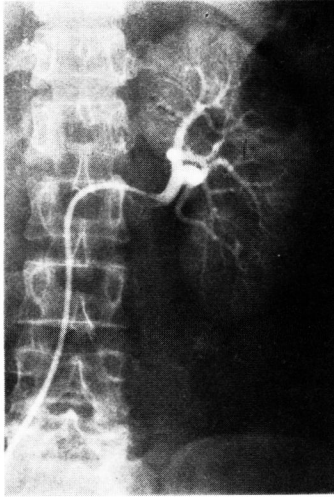


Fig. 5

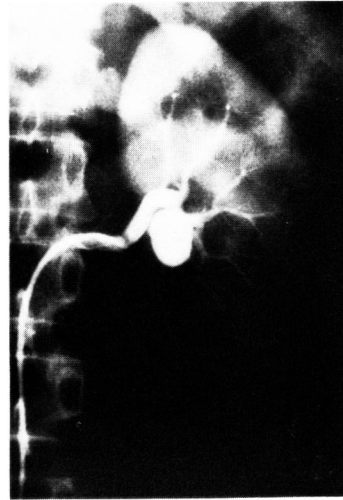

Fig. 6

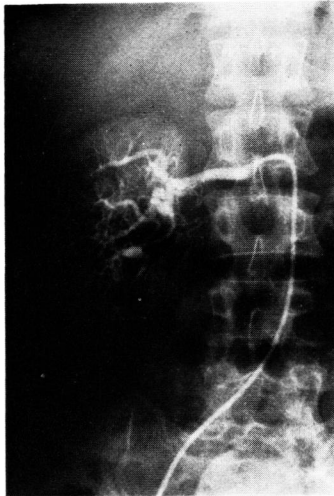

Fig. 7

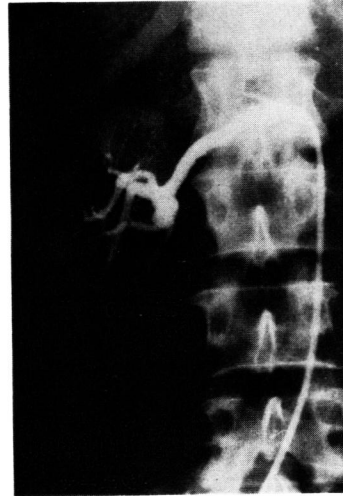

Fig. 8

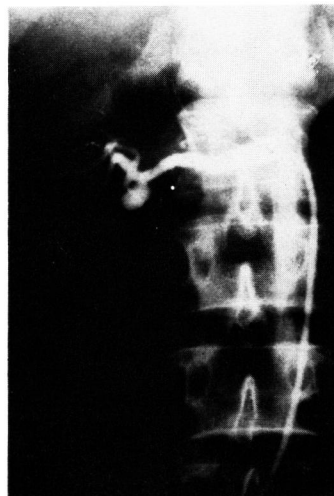

Fig. 9

epinephrine を用いた pharmacoangiography をおこないその発生部位ならびに形態をより明確に診断する手段としている。Fig. 4 は症例 7 の AAG であるが、右腎動脈の腎内分枝に 1 個の囊状動脈瘤を認めた。Fig. 5 は石灰化を有した症例 8 の SRA であるが、左腎動脈分枝部に囊状動脈瘤を 1 個認めた。また、症例 5 においても SRA で、左腎動脈分枝部に囊状動脈瘤を 1 個認めた (Fig. 6)。多発例の症例 6 でも Fig. 7 のごとく、右腎内に 3 個の囊状動脈瘤を認めることができた。さらに症例 4 では pharmacoangiography を応用した。選択的腎動脈造影法で 1 個の囊状動脈瘤を認めるが (Fig. 8)、その発生部位が主腎動脈かその分枝かが明らかでないで、選択的に腎動脈に epinephrine を注入し、分枝部以下の血管を収縮させたところ (Fig. 9)、主腎動脈より発生していることが明ら

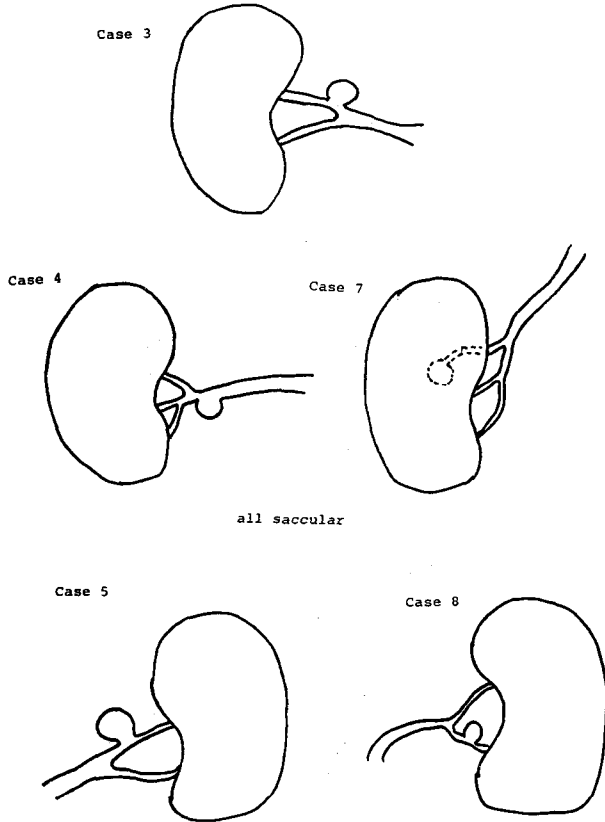


Fig. 10

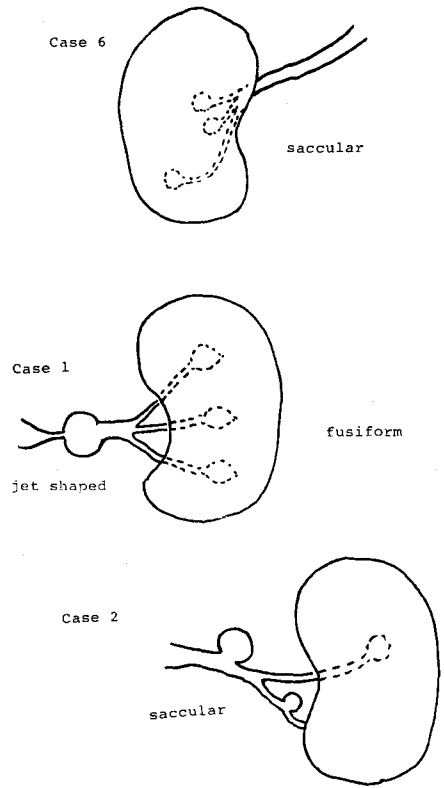


Fig. 11

かとなった。

4) 患側，部位および形態：まず発生側は，全例片側であり，左側4例，右側4例と同数にみられた。発生部位および形態については，シエーマに示すごとく5例が単発で，3例が多発であった。Fig. 10は単発例の5例であるが，その発生部位をみると，主腎動脈が1例，分枝部が3例と腎内に1例で，形態はすべて嚢状であった。また，Fig. 11は多発例であるが，症例1においては主腎動脈にjet型の動脈瘤1個と，腎内に3個の紡錘状動脈瘤があり，さらに症例2においては，主腎動脈，分枝部，腎内に，それぞれ嚢状動脈瘤が1個ずつと，症例6においては，腎内に3個の嚢状動脈瘤が認められた。

5) 分腎機能検査：Fig. 12は症例1の分腎機能検査であるが，右腎尿に比して左腎（患側）の尿量およびNa濃度の減少と，K，クレアチニン濃度の増加がみられ腎虚血状態を示した。その他の症例では，renography および renoscintigraphy に左右差は認められず，患側の虚血状態を思わせる所見は得られなかった。

6) plasma renin activity (PRA)：高血圧を訴えて来院した症例6の末梢血 PRA を測定すると4.25 ng/ml/h と異常高値を示したので，さらに，左右腎静脈と下大静脈の腎静脈分枝部の上下において静脈血 PRA を測定したところ Fig. 13のごとくいずれも高値を示した。この症例は Fig. 14のごとく左萎縮腎と右腎動脈瘤を認め，血圧は収縮期血圧200 mmHg，拡張期血圧120 mmHgであり，左側のPRAが異常に高かったので，まず左腎を摘除したが，術後の血圧および末梢血 PRA は依然高値を示していた。そこで術後1カ

	right side	left side
Urine Volume	2.8ml/min	1.2ml/min
Na	259.5mg/dl	189.3mg/dl
K	22.5mg/dl	97.2mg/dl
Creatinine	27.9mg/dl	35.5mg/dl
Ccr	78.0ml/min	43.6ml/min
RPF	540.9ml/min	326.2ml/min
RBF	901.5ml/min	543.6ml/min

Fig. 12. Split renal function in Case 1.

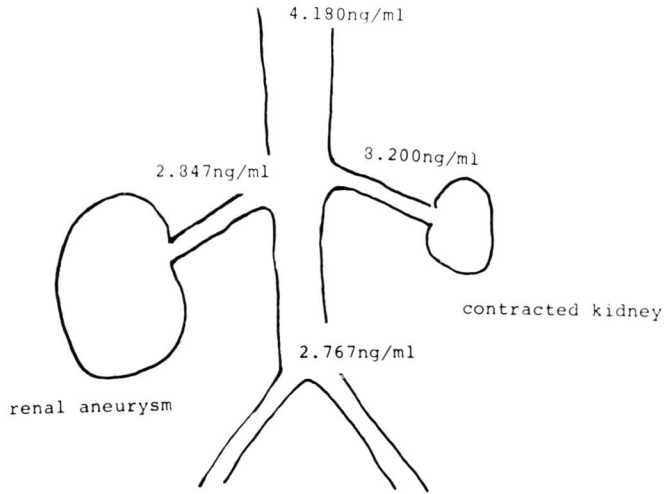


Fig. 13. PRA in Case 6

月を経て angiotensin II の antagonist である l-sarcosine, 8-isoleucine angiotensin II を静注して血圧の変動を検索したところ、Fig. 15 に示すごとく antagonist の 400 ng/kg/min で収縮期血圧 30 mmHg の降圧効果がみられた。したがって術後の高血圧もまた腎性のもと考えられる。

7) 治療とその成績：8 例中 4 例に動脈瘤切除を、2 例に腎摘除術を施行し、いずれも良好な成績を得ている。手術を施行しなかった症例 3 は、対側腎を結核により摘除されており、患側に腎下垂を合併していた例であるが、動脈瘤が小さいこと、および右側腹部痛が腎下垂によるものであると考え、腎固定術のみを施行して良い結果を得ている。また、症例 6 においては、

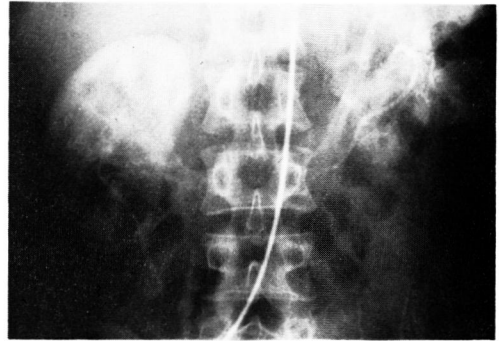
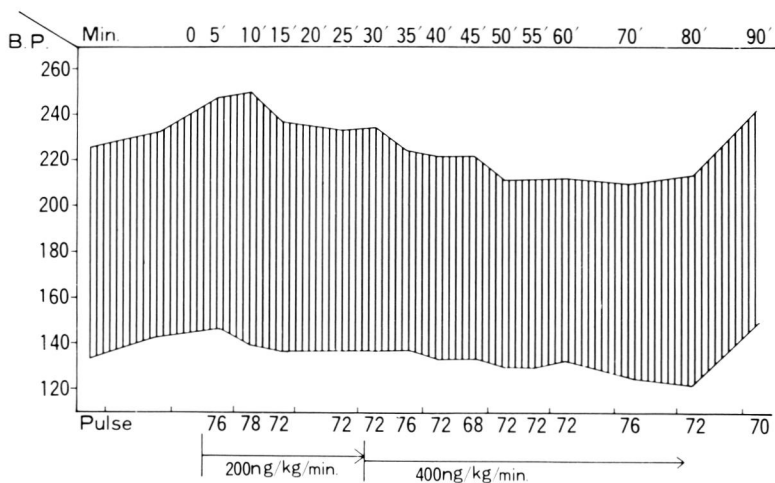


Fig. 14

動脈瘤は右腎内に多発しているが、まず左腎摘除術を施行して経過観察中である。



1-Sar-8-Iso-Angio. II

Fig. 15

考 察

腎動脈瘤の発生頻度は Abeshouse ら¹⁾によると剖検例の 10000 例に 1 例の割合で認められ、また全動脈瘤からみると、腎の動脈瘤は約 1% にみられるといわれている。性別をみると、欧米では男女間にあまり差はみられないが、本邦では、われわれの症例も含めて女子にやや多くみられる。その発見年齢をみると、われわれの症例でも、若年層よりもむしろ比較的健康管理を慎重にしている中年層においてより多く発見される傾向にあるといえる。臨床症状については、一般に高血圧、疼痛、血尿、腹部雑音などがあり、なかでも高血圧の頻度が欧米では 75% 前後、本邦でも 70% も認められており²⁾、自験例も 8 例中 3 例と最も多い主訴となっている。

腎動脈瘤は、発生原因により真性と仮性に分類され、さらに真性は、1) 嚢状動脈瘤、2) 紡錘状動脈瘤、3) 狭窄後性 (jet 型) 動脈瘤、4) 解離性動脈瘤に分けられるが、発生部位および形態をみると、欧米例では半数以上が主腎動脈と分枝部にみられ、嚢状動脈瘤がほとんどであるといわれている。本症例では発生部位ならびに形態はさまざまであり、とくに形態と部位との関連は見い出せない。発生側に関しては、われわれの症例では全例片側であるが、Glass and Uson³⁾ は、20% が両側にみられると述べているので、両側性発生も考慮しなければならない。また、片側発生側の左右差は、経験した症例では同数であり、このことは他の報告者とかわらない。

診断にはレ線診断が最も重要であることはいうまでもない。まず単純レ線像で、Emmett⁴⁾ が腎動脈瘤の石灰化陰影を 60% に認められると述べており、本邦報告例においても 42% にみられるとしている²⁾ が、自験例においては、腎部の石灰化陰影を認めたのは 8 例中 1 例にすぎなかった。IVP についてみると、新井ら⁵⁾ が、腎動脈瘤による上部尿路変化は比較的まれであるといっているが、われわれは、症例 2 と症例 7 の 2 例で腎盂、腎杯に圧排像を認めたことから、腎動脈瘤の診断に際しては IVP は軽視してはならない補助的検査法であると考えられる。本症の診断上最も重要な検査法は血管造影法である。そして腎動脈瘤は AAG のみではほぼ正確な診断をなしうる。

さらに選択的腎動脈造影法を用いれば腎血管系の異常をより明確に描出させることができるが、それでも発生部位が定かでない場合は、epinephrine を用いた pharmacoangiography が極めて有効である⁶⁾。

分腎機能検査法については、一般に renography や

renoscintigraphy で腎動脈瘤を鑑別するのは困難であるが、症例 1 では Na と K の左右の濃度差より、腎虚血を思わせる所見が得られたことから捨てがたい検査法であると考えている。

本疾患が高血圧と関係のあることは古くより指摘されている。自験例について腎動脈瘤の発生部位と高血圧の関係をみると、症例 1 では、主腎動脈に 1 個、症例 6 では腎内に 3 個の腎動脈瘤を認めており、高血圧と発生部位は必ずしも関係ないと考えている。しかし腎動脈瘤により圧迫、血流異常あるいは血栓形成などが発生すれば、腎血流量の減少を招き renin release を促進して高血圧を招来するものと思われる。そのため高血圧症を有する腎動脈瘤では、その腎静脈血 PRA は高値を示し、末梢血 PRA 値の上昇を認める場合もあるわけである。近年 Bumpus ら⁷⁾ は、腎血管性高血圧は angiotensin II の antagonist により降圧がみられることから、本高血圧は renin-angiotensin 系亢進によることを実証している。最近われわれも、angiotensin II の analog である l-sarcosine, 8-isoleucine angiotensin II を各種高血圧患者に静注して、その降圧効果と PRA の変動および循環血液量などの体液量を測定して腎血管性高血圧の診断に応用している。angiotensin II antagonist の検査法の詳細は別稿に譲るが、同薬剤の 600 ng/ml/min で収縮期血圧 20 mmHg 以上、拡張期血圧 10 mmHg 以上の降圧を示すものを反応群、同量にて血圧が不変あるいは上昇するものを非反応群とすると、反応群は非反応群より有意に PRA が高く、体重当りの体液量が低い傾向がみられる。さて、腎動脈瘤における高血圧の関係を angiotensin II antagonist を用いて検討すれば、症例 6 においては、前述したごとく腎動脈瘤側の PRA が萎縮腎側よりも低かったが、これは萎縮腎からの renin 分泌が抑制されていたのが萎縮腎摘除により抑制がとれ動脈瘤側からの renin 分泌が亢進したものと解釈される。その結果 angiotensin II レベルが術後も高く antagonist によく反応する高血圧が持続したものと推察できる。高血圧の成因を、Laragh ら⁸⁾ のいうように、renin-angiotensin 系に代表される vasoconstrictor と、体液量増大に伴う心搏出量の増加とのコンポーネントの相関によると考えた場合、Goldblatt 犬⁹⁾ における two-kidney hypertension は renin dependent であり、one-kidney hypertension は volume dependent であるとされているが、この症例 6 においては、左萎縮腎を摘除した後も、体液量、循環血液量は正常以下であり、いわゆる volume dependent hypertension モデルと異なり、その成因を考えるうえで非常に興味深

いことである。同時に、この angiotensin II antagonist の降圧効果を検討することは、腎動脈瘤に伴う高血圧において、レニン依存性の程度を推察することができる。

一般に腎動脈瘤が直径 1.5 cm 以下の小さいもので石灰化を認めれば破裂の危険はないとされているが、近年では石灰化例にも破裂の報告¹⁰⁾があり、また高血圧の合併頻度が高いことを考え合わせると積極的な外科治療が望ましいと思われる。手術方法は従来腎摘除術が多くおこなわれていたが最近では動脈瘤切除術が多く施行されており、手術成績も良好である。

われわれの症例も 8 例中 2 例に動脈瘤切除を、2 例に腎摘除を施行して良い結果を得ている。

結 語

教室で経験した腎動脈瘤 8 例について考察した。とくに診断に関して、pharmacoangiography の有用性と、合併する高血圧に関しては PRA の測定ならびに angiotensin II antagonist 検査の意義を強調した。

この論文の要旨は第25回泌尿器科中部連合地方会で発表した。

文 献

- 1) Abeshouse, B. S.: Urol. Cutan. Rev., 55: 451, 1951.
- 2) 奥山明彦・小出卓生・荒巻謙二・宮川光生：泌尿紀要, 21: 101, 1975.
- 3) Glass, P. M. and Uson, A. C.: J. Urol., 98: 285, 1967.
- 4) Emmett, J. L.: Clinical Urography, 2nd ed. p. 1092, W. B. Saunders Co., Philadelphia and London, 1964.
- 5) 新井元凱・杉田篤生・川村俊三・小津堅輔・石崎 允・岡村知彦・鈴木駿一、副地総逸：日泌尿会誌, 64: 295, 1973.
- 6) 早原信行・前川正信・辻田正昭：泌尿紀要, 16: 199, 1970.
- 7) Bumpus, F. M. et al.: Circulation Research, 32, 33, Suppl. May 1973.
- 8) Laragh, J. H.: Am. J. Med., 55: 261, 1973.
- 9) Goldblatt, H. et al.: J. Exp. Med., 59: 347, 1934.
- 10) Ippolito, J. J. and LeVein, H. H.: J. Urol., 83: 10, 1960.

(1977年9月27日受付)