

異所性尿管瘤の1例

大阪医科大学泌尿器科学教室（主任：宮崎 重教授）

高 崎 登
奥 西 秀 樹
小 野 秀 太
出 村 愧

ECTOPIC URETEROCELE: REPORT OF A CASE

Noboru TAKASAKI, Hideki OKUNISHI,
Shuta ONO and Akira DEMURA*From the Department of Urology, Osaka Medical College
(Director: Prof. S. Miyazaki)*

A case of ectopic ureterocele was reported. An eight-months-old girl was admitted to the Osaka Medical College Hospital on December 4th, 1976 with complaints of urinary tract infection and urinary retention.

Excretory pyelography showed hydronephrosis on the right and non-functioning kidney on the left, and a large filling defect in the bladder which was later diagnosed as a large ureterocele by the cystoscopic examination.

A complete duplication of the ureter with ectopic ureterocele on the left side was found at operation. She underwent complete removal of the ectopic ureterocele with left nephrectomy and ureterectomy.

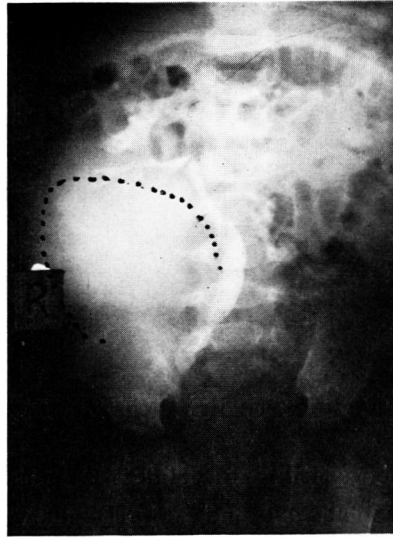
Although many series of patients with ectopic ureterocele have been reported in foreign literatures, only twenty-three such cases have been reported in Japan which were reviewed in this paper.

緒 言 症 例

異所性尿管瘤 ectopic ureterocele（以下 EUC と略す）は、1954 Ericsson が膀胱頸部や後部尿道に開口する尿管瘤を正常位の simple ureterocele（以下 SUC と略す）より分離し、独立した疾患として記述した。それ以後欧米では多数の報告がなされている。従来わが国では EUC は欧米に比して少ないとされていたが、最近、小児泌尿器科の進歩にともない報告例数も増加しつつあり、わが国においても、けっしてまれな疾患ではなく、小児の尿路感染症の原因として注目されてきている。今回、われわれが経験した EUC 1例について報告するとともに、本邦症例23例を集計し考察をおこなった。

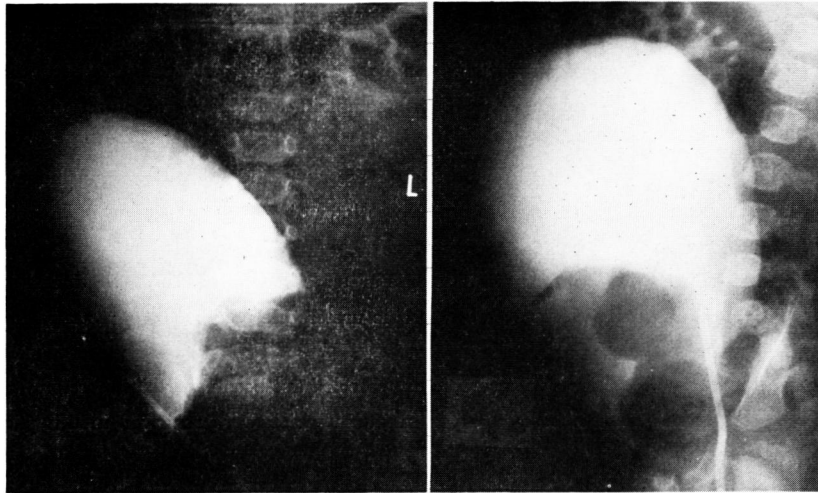
患者：平〇智〇、8カ月、女子、
初診：1976年12月4日。
主訴：難治性尿路感染、尿閉。
家族歴・既往歴：特記事項なし。

現病歴：生後2カ月頃から下痢が続き、生後4カ月頃には発熱、咳をとまなうようになったので、本学小児科を受診し脱水症の診断のもとに治療を受け全身状態は改善した。しかし、生後6カ月頃膿尿、蛋白尿がつづくため化学療法を受けていたが、難治性であったので、本学関連病院小児科へ入院した。IVP および膀胱造影など泌尿器科的検査の結果、左無機能腎、右水腎症および膀胱形態異常を指摘された。膀胱造影後尿量が減少し、2日後には完全尿閉となり、右側腹部から下腹部にかけて膨隆が認められた。導尿により



右腎盂・尿管は拡張し、右尿管は拡張した膀胱により正中側へ圧排されている。点線内は膀胱像。左腎はまったく造影されない。

Fig. 1. IVP



正面像

側面像

Fig. 2. 膀胱造影像

膀胱底部左側後壁より突出した陰影欠損あり、膀胱縦軸は右上外側へ延びている。

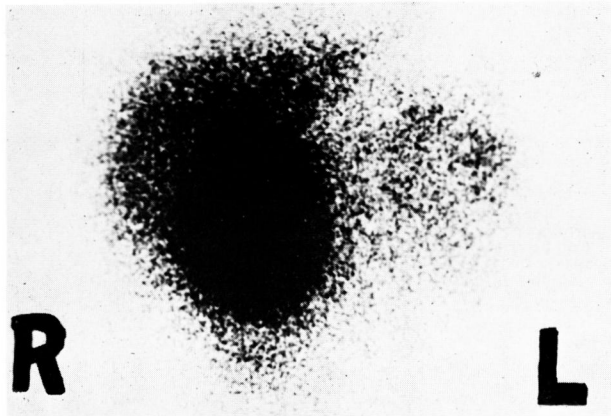


Fig. 3. 腎シンチグラム

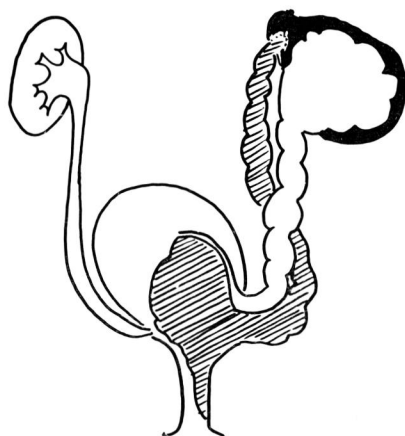


Fig. 4. 本症状の模式図

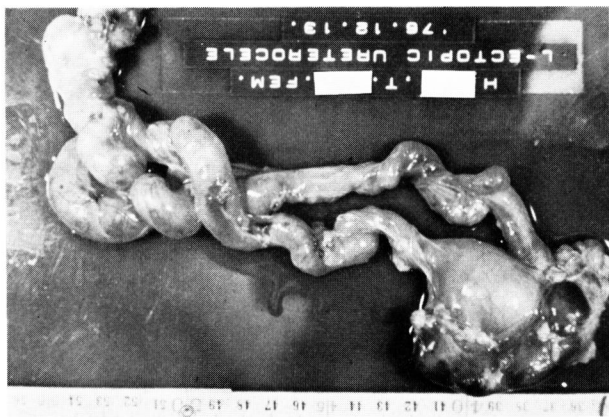


Fig. 5. 左摘出腎・尿管

下半腎は水腎症を呈し、上半腎は非常に小さく、表面に多数の嚢胞が認められる。2本の尿管は高度に拡張し蛇行して、下部で common sheath に包まれている。

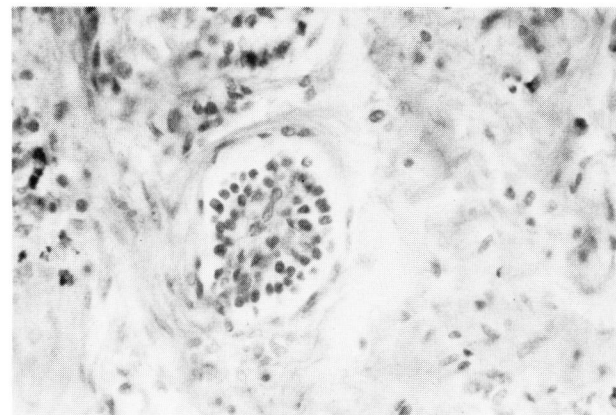


Fig. 6. 左上半腎組織像
胎児性糸球体がみられる。×400

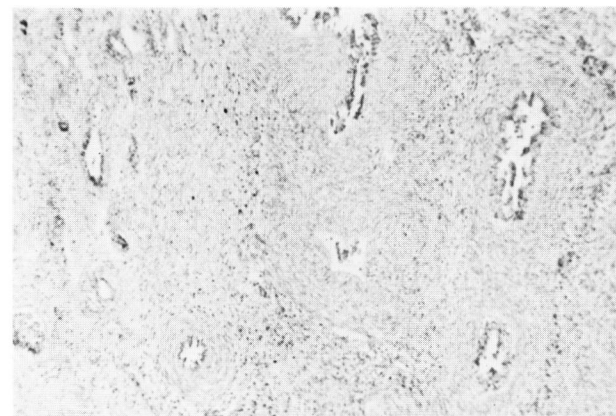


Fig. 7. 左上半腎組織像
原始集合管がみられる。×100

600 ml の尿を排泄し、それにより腹部の膨隆は消失した。その後はバルーンカテーテル留置による排尿をおこなっていたが、1976年12月4日（生後8ヵ月目）当科を紹介され入院した。

現症：身長 72 cm, 体重 6980 g, 胸部理学的所見正常、脈拍整、心音整で清明、腹部平坦軟、脾触知せず、腫瘤触知せず、四肢に変形浮腫なく、外性器にもとくに異常はないと思われたが、外尿道口の位置がやや陰内に偏位し、陰前庭部に小さなヒダ状の隆起がみられた。

一般検査成績：赤血球数 $421 \times 10^4/\text{mm}$, 白血球数 $8,100/\text{mm}^3$, Hb 11.7 g/dl, 総蛋白 6.9 g/dl, BUN 9 mg/dl, クレアチニン 1.0 mg/dl, Na 138.9 mEq/l, K 4.5 mEq/l, GOT 51 mu/ml, GPT 42 mu/ml. 尿所見；尿比重 1.010~1.020, 蛋白 sulfo (++)、糖 (-), 尿沈渣は赤血球 (+), 白血球 (++)、桿菌 (++)、尿培養にて *Enterobacter* $10^5/\text{ml}$ を検出した。PSP テストは15分値15%, 120分値60%とほぼ正常であった。

レ線検査：IVP で左腎はまったく造影されない。右腎は nephrogram が大きく、腎盂および尿管が軽度拡張している。30分後のフィルムで、右上外側にのびた長い拡張した膀胱像が描出され、この拡張した膀胱により左尿管は正中側へ圧排されている (Fig. 1)。膀胱造影では膀胱底部左側後壁より突出した陰影欠損があり、辺縁は凹凸不整であり、膀胱縦軸は右上外側へ延びている (Fig. 2)。

腎シンテグラム：左腎はわずかに RI の集積を認めるか形態は不明であり、右腎はほぼ正常である (Fig. 3)。

膀胱鏡検査：全身麻酔下に検査を施行した。膀胱容量は 500 ml 以上で、膀胱内には左側壁より突出した巨大な尿管瘤を認めた。瘤の表面は膀胱粘膜で覆われ色調はやや蒼白で、ところどころに細血管の怒張が認められた。尿管口は左右とも不明で、尿管瘤口も見いだしえなかった。瘤を直接穿刺して上部尿路の造影を試みたが成功しなかった。

以上の所見から左 EUC と考え、1976年12月14日左腎尿管全摘除術、尿管瘤切除術を施行した。

手術所見：腹部正中切開で開腹すると、下腹部から右側腹部にかけて大きく拡張した膀胱が認められた。左尿管は2本あり、どちらも成人の小腸を思わせるほど拡張し蛇行していた。経腹膜的に左尿管を離離し左腎に達すると、下半腎は水腎症を呈し実質はきわめて薄くなっており、上半腎はわずかにその痕跡をとどめている程度で、多数の嚢胞が認められた。2本の尿管は膀胱壁より 6~7 cm にわたって common sheath

に包まれており分離困難であった。膀胱を切開すると、左側壁から後壁にかけて手拳大の大きな尿管瘤を認め、これにより左下半腎由来の尿管は強く上方に圧排され、右尿管は膀胱の正中線上に変位し、瘤により圧迫されていた。尿管瘤は尿道内までおよんでいるが、瘤口は認められなかった。Fig. 4 は本症例の模式図である。腎基部を結紮切断して左腎を遊離し、つづいて尿管瘤壁を切除後、瘤後壁を形成する膀胱壁の一部を2本の尿管および左腎とともに摘除した。Fig. 5 はその摘出腎・尿管である。なお術後右尿管口の狭窄防止の目的で右尿管にスプリントカテーテルを留置し、腹壁創部より体外に誘導した。

術後経過：術後1週間目にスプリントカテーテルを抜去したが、腹壁のカテーテル抜出孔からの尿漏出が続いたため、50日後に瘻孔閉鎖術を施行した。1ヵ月後には尿所見および排尿状態も正常となり、右水腎症も治癒していた。

摘除腎の組織学的所見：上半腎は結合織成分が多く、その間に嚢胞状に拡張した尿細管、胎児性糸球体 (Fig. 6)、原始集合管 (Fig. 7) がみられる形成異常腎であった。下半腎の実質はきわめて發育不良で尿細管は著しく少なく、糸球体には線維化が認められたが、胎児性糸球体および原始集合管は認められなかった。腎盂粘膜下にはリンパ球の浸潤が著明で慢性腎盂腎炎の像を呈していた。

考 察

尿管瘤は尿管末端部が嚢状に拡張した状態であり、一般的には膀胱内の正常位置に開口する尿管に発生する SUC と、膀胱頸部あるいは後部尿道へ異所性に開口する尿管に生ずる EUC とに大別される。EUC は 1954年 Ericsson¹⁾ により初めて記載されたが、その特徴は原則として重複尿管の upper pole ureter に発生し、幼小児に多く発見され、瘤は通常大きく、症状は多彩で瘤所属尿管の障害のみでなく、同側 twin ureter や対側腎・尿管にも障害をおよぼすことがあり、また瘤所属腎は形成異常腎であることが多いといわれている。したがって、正確な診断をつけることがむずかしく、治療方法によっては術後に問題を残すこともあり、malignant ureterocele とよばれている。

現在までに報告されたわが国における EUC 例は Table 1 のごとく自験例を含めて23例²⁻¹⁷⁾である。この中には EUC という用語は使用されていないが、文献上報告内容から EUC と考えられるもの (報告者番号 1, 2, 4, 7, 14) も集計に含めた。EUC と記載がないものを集計に含めたことに関しては全く疑問がない

Table 1.

本邦における異所性尿管瘤報告例

報告者	年齢	性	患側	主要症状	開口部	瘤所屬腎	治療
1. 高井 (1960)	13	女	右	尿失禁	尿道憩室内?	無形成腎 単尿管	尿管摘除
2. 千葉 (1962)	2	女	右	膿尿、発熱	膀胱頸部	完全重複腎盂	尿管瘤切除 尿管膀胱再吻合
3. 大塚 (1965) 折笠 (1971)	16	女	右	尿失禁、排尿困難	尿道	骨盤腎 尿管	左腎尿管摘除 尿管瘤縫縮
4. 河合 (1966)	4ヵ月	女	左	膿尿、発熱	"	完全重複腎盂 尿管の上半腎	尿管瘤切除
5. 中村 (1967)	2	女	右	発熱 外尿道口より腫瘍脱出	"	"	右腎尿管全摘 尿管瘤切除
6. 石部 (1967)	3	女	左	血尿、排尿痛	臍口付近	"	瘤切除
7. 大田黒 (1969)	3	女	右		膀胱頸部	両側完全重複 腎盂の右上半腎	
8. 黒田 (1970)	57	?	左	排尿痛	"	完全重複腎盂 の上半腎	左半腎尿管摘除 uncapping
9. "	44	男	左	血尿、排尿困難	"	"	uncapping 尿管膀胱再吻合
10. 大江 (1972)	1.9	女	右	発熱	"	"	瘤切除
11. 伊藤 (1972)	9日	女	両	発熱、腹部膨隆	右:膀胱頸部 左:不明	両側完全重複 腎盂の上半腎	両側半腎尿管摘除 両側瘤切除
12. "	4日	女	左	腹部膨隆	尿道	完全重複腎盂 の上半腎	左腎尿管摘除 瘤切除
13. 小松 (1973)	3	女	左	膿尿 外尿道口より 腫瘍脱出	"	"	左半腎尿管摘除 uncapping
14. 福岡 (1973)	20日	女	右	腹部膨隆	"	"	右半腎尿管摘除 uncapping
15. 高村 (1975)	1	女	右	外陰部腫瘍 尿路感染	"	"	"
16. "	5	女	左	発熱	"	"	左半腎尿管摘除 uncapping
17. 藤沢 (1976)	13	女	右	尿混濁	膀胱頸部	"	右半腎尿管摘除 瘤切除
18. "	9	女	右	尿路感染 夜尿	尿道	"	右上腎尿管結紮 右下腎尿管膀胱新吻合 瘤切除
19. 後藤 (1976)	4ヵ月	女	左	発熱	膀胱頸部	"	左半腎尿管摘除 uncapping 下腎尿管膀胱新吻合
20. "	2.5	女	左	発熱、排尿痛 外尿道口腫瘍	尿道	"	左上半腎尿管摘除 瘤切除
21. "	4	女	右	排尿痛 尿路感染	外尿道口	"	尿管膀胱新吻合 uncapping
22. "	8ヵ月	男	右	排尿困難	不明	"	右半腎尿管摘除 右下尿管新吻合 瘤切除
23. 自験例	8ヵ月	女	左	尿路感染 尿閉	不明	"	左腎尿管全摘 瘤切除

いわけではない(小松ら¹³⁾, 高村ら¹⁵⁾, 藤沢ら¹⁶⁾は EUC として集計している). その理由は, EUC の定義そのものにまだ議論の余地があり, 細部では必ずしも一致をみていないからである. すなわち, Ericsson¹⁾ は開口の有無にかかわらず, 異所性尿管が尿道内にまでおよぶ瘤を形成したものを EUC とし, 瘤壁の範囲を重視しているのに対して, Williams ら¹⁸⁾や Tanagho¹⁹⁾ は膀胱頸部, 後部尿道に開口する尿管末端の嚢状拡張を EUC と定義し, 開口部位を重視してい

る. さらに, 幼小児では SUC でも瘤が大きく, EUC と同様に複雑な病像を呈することがあり^{15, 19)}, また SUC と EUC との間には移行型が存在するので文献をしらべた際に分類の困難な例があった. このような点から, 幼小児においては EUC のみを malignant ureterocele と簡単にいいきることに問題があると思う. しかし, われわれは藤沢ら¹⁶⁾が述べているように, Tanagho の定義にしたがって膀胱頸部ないし後部尿道に開口する尿管末端の嚢状拡張を EUC として,

手術によっても瘤口の位置が確認できない場合は瘤壁が尿道へおよんだものを EUC として取り扱うという考えにしがたがった。われわれの症例は手術によっても瘤口の位置が確認できなかったが、瘤壁は尿道におよんでいた。

寺島²⁰⁾の全国アンケート調査によれば、本邦における EUC の症例数は25例であったと報告されている。文献上では Table 1 のごとく、自験例を含めて23例であった。本疾患は小児に多いが、Williams ら¹⁸⁾の68例の集計によれば、1歳以下が約50%、3歳以下では約80%をしめている。われわれの集計では、年齢は4日目より57歳までにわたっているが、ほとんどが小児例で、1歳以下は23例中8例35%、3歳以下が15例65%で、1歳以下で発見される症例が欧米に比しやや少ない。

男女比は圧倒的に女性に多く、Williams らは¹⁸⁾ 87% (68中例59例)、Johnston ら²¹⁾ は74% (31例中23例)、Roylee ら²²⁾ は79% (19例中15例)であったと報告しており、一般的に EUC の3/4以上が女性である。われわれの集計では記載のなかった1例をのぞき、22例中20例91%が女性であった。

患側に関しては、本集計では右側12例43%、左側10例43%、両側1例4%であったが、文献上からも本疾患には左右差はないと考えてよい。両側例は Williams ら¹⁸⁾の報告では68例中6例9%となっており、本集計よりもやや多くなっている。

症状としては尿路感染がほとんど必発するとされている。また、腎盂尿管の拡張、膀胱尿管逆流現象などに起因する腹部腫瘍、腹痛、发育障害および腎不全症状などがあり、また、瘤の閉塞による排尿困難、尿閉、尿失禁および瘤の尿道外脱出などがある。今回集計した症例の主要症状をみると Table 2 のごとくで、発熱、膿尿、排尿痛といった尿路感染症による症状が多く、つづいて排尿障害、外尿道口からの瘤脱出といった尿管瘤そのものによる障害が多くなっている。

Table 2. 本邦症例における主要症状の集計

発熱	8 (22%)
膿尿, 尿路感染	7 (19%)
外尿道口腫瘍	4 (11%)
排尿困難, 尿閉	4 (11%)
排尿痛	4 (11%)
腹部膨隆	3 (8%)
尿失禁	2 (5%)
尿混濁	1 (2%)
夜尿	1 (2%)

EUC は基礎に単なる尿流の通過障害があるだけでなく、所属尿路全体に发育不全が存在するとされている¹⁸⁾。自験例でも、上半腎は胎児性糸球体、原始集合管など primitive な組織がみられる高度の发育不全腎であった。下半腎には primitive な組織はほとんどなく、いったん发育した組織が EUC の増大圧迫により尿流の通過障害をきたし、退行変性をしたものと思われる。

EUC の治療に関しては種々議論のあるところであるが、患者の一般状態、所属腎の障害程度、同側および対側腎、尿管の障害の程度や膀胱尿管逆流現象の有無などにより総合的に決定されなければならないが、一般的には瘤所所属腎・尿管摘出と高位切開による瘤の切除が一般的術式とされている¹⁷⁾。自験例では、IVP および腎シンチグラムで左腎機能はほとんどなく、また、所属する2本の尿管の拡張が著明で、下部は比較的長い common sheath につつまれており、下半腎尿管の膀胱への吻合は困難であると考えられた、などの理由から、左腎尿管全摘除をおこなった。

結 語

8カ月女児、左完全重複腎盂尿管で发育不全腎を伴った上半腎由来の尿管に発生した異所性尿管瘤の1例を報告し、さらにわが国における EUC の症例の集計をおこない、若干の文献的考察をおこなった。

本論文の要旨は、第79回日本泌尿器科学会関西地方会にて報告した。

文 献

- 1) Ericsson, N. O.: Acta chir. scand., Supple., 197, 1954.
- 2) 高井修道・ほか: 日泌尿会誌, 51: 833, 1960.
- 3) 千葉栄一: 日泌尿会誌, 53: 489, 1962.
- 4) 折笠精一・ほか: 西日泌尿, 33: 579, 1971.
- 5) 大塚 晃・ほか: 日泌尿会誌, 56: 1258, 1965.
- 6) 河合正之・ほか: 泌尿紀要, 12: 176, 1966.
- 7) 中村武夫・ほか: 日泌尿会誌, 58: 670, 1967.
- 8) 石部知行・ほか: 泌尿紀要, 13: 612, 1967.
- 9) 大田黒和生: 臨泌, 23: 353, 1969.
- 10) 黒田一秀・ほか: 日泌尿会誌, 61: 725, 1970.
- 11) 大江 宏・ほか: 日泌尿会誌, 63: 701, 1971.
- 12) 伊藤喬広・ほか: 外科診療, 26: 1603, 1972.
- 13) 小松洋輔・ほか: 泌尿紀要, 19: 751, 1973.
- 14) 福岡 洋・ほか: 泌尿紀要, 19: 963, 1973.
- 15) 高村孝夫・ほか: 西日泌尿, 37: 781, 1975.
- 16) 藤沢保仁・ほか: 西日泌尿, 38: 403, 1976.

- 17) 後藤敏明・ほか：西日泌尿, **38**: 835, 1976. 総会, 1967年.
- 18) Williams, D. I. et al.: J. Urol., **92**: 635, 1964.
- 19) Tanagho, E. A.: J. Urol., **107**: 729, 1972.
- 20) 寺島和光：パネルディスカッション, 先天性下部
尿路通過障害の諸問題, 第65回日本泌尿器科学会
総会, 1977年11月10日受付)
- 21) Johnston, J. H. et al.: Brit. J. Urol., **41**: 61,
1969.
- 22) Roylee, M. G. et al.: J. Urol., **106**: 42, 1971.