〔泌尿紀要23巻9号
1977年12月〕

Salmonella lithiasis の1例

和歌山県立医科大学泌尿器科学教室（主任：大川順正教授）
山際　健司・中村　　順・高松　正人
戎野　庄一・北川　道夫
田中　美治・大川　順正

SALMONELLA LITHIASIS: REPORT OF A CASE

Kenji YAMAGIWA, Jun NAKAMURA, Masato TAKAMATSU, Shoichi EBISUNO, Michio KITAGAWA, Yoshiharu TANAKA and Tadashi OHKAWA

From the Department of Urology, Wakayama Medical College
(Director: Prof. T. Ohkawa, M. D.)

An unusual case of Salmonella lithiasis of the kidney was reported. A 58-year-old man was admitted to the hospital with a complaint of left flank pain. Diagnosis of left renal calculus with infected hydronephrosis was made urologically.

Since it happened that Salmonella typhi was detected preoperatively, left nephrectomy was performed to keep the patient from his carrier state. Salmonella typhi was revealed in the cultured stone fragments, while no growth of the intrapelvic urine.

Postoperative course was uneventful and no Salmonella typhi has been found by urine culture.

緒　　言

ヒトの *Salmonella* 感染症のおもな病型としては，チフス型の全身性疾患と急性胃腸炎型とがあり，したがって保菌者という状態についても，罹患後の原因菌残存部位としては，腸管はもちろん，その他，体内のいろいろの臓器組織にその可能性がもたれている．腸チフス・パラチフスに罹患したもののうち，約3％が少なくとも1年以上にわたり，あるいはもし放置すればおそらくは生涯にわたる保菌者になるかも知れないと考えられており[1]，その排菌巣としては胆道系にあることがもっとも多く，ことに化学療法の発達した近年では尿路系などに病巣が残ることはきわめて少ないといわれている[2]．

今回著者は尿路結石症で来院し，尿検査により，チフス性疾患の長期保菌者としてはまれな尿中排菌者であることが判明した症例を経験したので，ここにその詳細を報告する．

症　　例

患者：58歳の男性

初診：1976年4月14日

主訴：左側腹部痛

家族歴：父親は肺結核にて死亡，弟は43年前，腸チフスに罹患，その当時に患者との同居の事実はないが，37年前には一時同居していたことがある．

既往歴：幼時より左ソケイヘルニアがあったが放置していた．28歳時軟性下疳．34歳時蛋白尿を指摘されるも放置．患者自身には腸チフスの既往はない．

現病歴：1971年頃より，左側腹部に鈍痛ないし疝痛が年に1～2回認められるようになり，そのつど38～39°C の高熱と同部の腫脹感をきたしていたが，短期間の投薬でその症状が治まったため，放置していた．1976年4月，同様の症状が起こり，某医を受診したところ，左腎結石の疑いをもたれ当科へ紹介された．

現症：体格中等度，栄養良，全身状態は良好．胸部理学的所見では異常なし．腹部触診上，左腎下極が触知され，圧痛はなく呼吸性移動がある．そのほかには

左ソケイヘルニアが認められた．

入院時一般検査成績：血圧 210/106mmHg，脈拍 62／分，整．血液所見；RBC 422×10/mm³，WBC 4700/mm³，Hb13.0g/dl，Ht 40.6%，血小板 30.2×10⁴/mm³，総蛋白 6.9g/dl，BUN 15mg/dl，クレアチニン 1.1 mg/dl，Na 141mEq/L，K 3.8 mEq/L，Cl 110mEq/L，血糖 94mg/dl，ALP 9.2KAU，GOT 19 KAU，GPT 15KAU，LDH 113mU．PSP 15 分値（31.6%），120分値（77.6%）．尿所見；蛋白（＋＋）糖（－），ウロビリノーゲン（正常），pH（7.0）．尿沈査；RBC（＋），WBC（＋＋），上皮（－），円柱（－），桿菌（＋）．

膀胱鏡検査所見：若干の肉柱形性を認める以外異常はない．

レ線検査所見：腹部単純レ線像では左腎部に結石様陰影があり（Fig. 1），IVP では左腎機能の極度の低下，および右腎の代償性肥大が認められた．さらに DIP 120 分像では，著明に拡大した左腎杯がわずかに造影されるにすぎず（Fig. 2），逆行性腎盂レ線像では，左尿管上部は内方に偏位し，腎盂尿管移行部の結石と拡大した腎盂腎杯がみられた（Fig. 3）．

以上の所見により，左腎結石とその閉塞による感染性水腎症と診断し，腎盂切石術の予定をしていたところ，入院時提出した尿培養の結果で，*Salmonella typhi* が検出されたとの報告を受けたため，いったん手術を延期し，直ちに他院伝染病棟へ隔離した．Fig. 4 は本患者の経日的な尿，糞便および胆汁培養の結果であり，AB-PC 投与時には，尿中細菌は陰性化するも投与を中断するとふたたび陽性になっている．なお Widal 反応はチフス80，パラチフスA 20，パラチフスB 20 以下であった．以上の検査結果から，尿中排

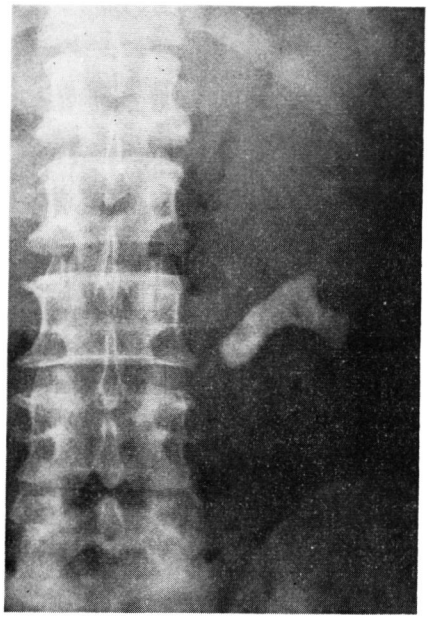

Fig. 1. 腹部単純レ線像：左腎部に結石様陰影がみられる．

Fig. 2. 点滴静注性腎盂レ線像：拡張した左腎杯がわずかに造影されている．

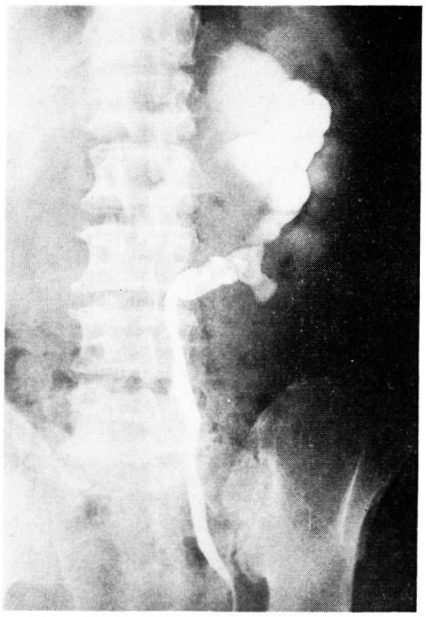

Fig. 3. 左逆行性腎盂レ線像：左腎盂尿管移行部の結石と著明に拡張した腎盂腎杯像がみられる．

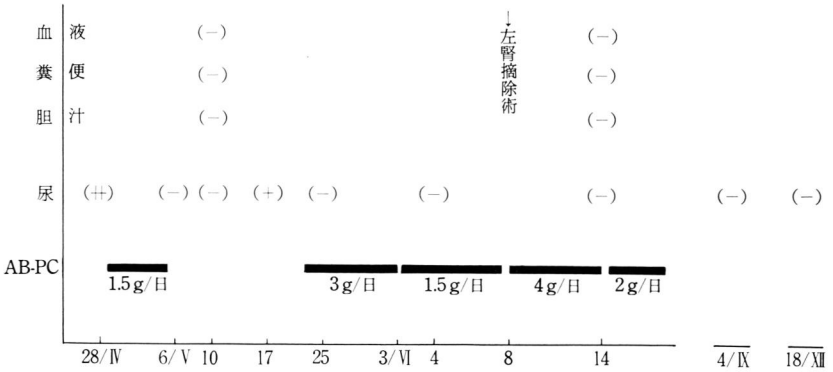

Fig. 4.　化学療法とチフス菌検出の経過

菌を確実に除去するためには外科的治療に踏み切るべきものと考え，AB-PC を投与のうえ，菌陰性化の状態でふたたび当科に入院し，1976年6月8日左腎摘除術を施行した．

手術所見：第12肋骨下縁より始まる腰部斜切開にて後腹膜腔へ到達した．左腎は薄い Gerota's fascia に覆われ，腹膜とは下極，および前面で軽い癒着を示していたが，腎周囲膿瘍などの強い炎症所見はみられなかった．Gerota's fascia を切開し，左腎を鈍的あるいは鋭的に周囲組織より剝離した．腎は全体に嚢状となり，腎実質はきわめて菲薄な状態であった．

また腎茎部には母指頭大の固いリンパ節を触知した．腎茎部血管および尿管を結紮切断後，このリンパ節を含め一塊として左腎を摘出した．

摘除腎は Fig. 5 のごとく，水腎症様変化を呈し腎盂尿管移行部には結石が介在していた．

組織学的診断は，腎盂尿管炎および腎盂腎炎であり，腎茎部に存在した腫大せるリンパ節にも，チフス結節は認められなかった．摘出された結石の表面はややもろく，中心部は硬かった．赤外線分光分析によるとその構成はごく微量の蓚酸カルシウムを含むリン酸アンモニウムマグネシウムとリン酸カルシウムの混合結石であった．*Salmonella* は摘出腎の腎盂内尿中には検出されず，結石洗浄液でも陰性であったが，結石粉砕後これを浸漬した液では陽性に出ており，結石内に菌が存在していたことを示した．なお，患者は腎摘除後ヘルニア根治術をおこない，術後26日目に退院した．退院後の尿培養でも *Salmonella* は全く陰性である．

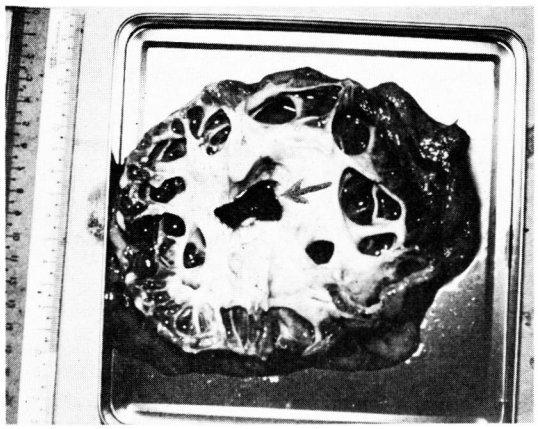

Fig. 5.　摘除腎の割面：腎盂腎杯は著明に拡張し，腎実質は菲薄化している．腎盂・尿管移行部には1個の結石が介在している➡印

考　　察

本症例は，チフスに罹患した既往がなく，したがって考えられる感染機会としては，かつてチフスに罹患したことのある弟と一時期生活を共にしたくらいであり，いわゆる不顕性健康保菌者というべき症例である．文献によると一般に chloramphenicol がなかった時代にはチフス患者の約 20～40%[3]，あるいは 20～50%[4,5] において，一過性の細菌尿がみられるとの報告があるが，他方，常習尿中排菌者は糞便中排菌者に比べかなりまれなものであり，Dreyfuss and Roth (1945)[6] によると回復期の 1～3% といわれている．胆道系長期保菌者が比較的多いのは，胆汁がチフス菌にとって培養液として好適なためであり，とくに，感染以前に機能的ないし解剖学的障害がある場合にはその傾向がつよいとされている．他方，尿路系においてはチフス菌の排泄は，血行性経路による，腎皮質への化膿性病巣あるいは微小膿瘍形成が，その原因と考えられている．

一般にこれらの腎病巣は大多数の患者では，回復期に消失してしまうものであろうが，しかし腎に病的変化があるような患者，例えば腎結石，水腎症，解剖学的異常，あるいはエジプトのような特殊な流行地域での尿路シストソミアシスなどがある場合では，胆道系

と同様にサルモネラ病原菌は損傷組織中に定着し，慢性感染を生み出すことがあると考えられており，さらに Melzer et al.[7] は，このほかに先行する腎病変として腎結核も加えている．しかし Hörscher[8] によれば，チフス熱で死亡した 2,000人の剖検では腎に病変のあったのはわずか42例にすぎず，Flexner[9] は致命的なチフス患者で菌が腎から培養されるような場合でも，明らかな腎病変のあった患者は比較的少ないことをしるしている．*Salmonella* と尿路結石症の合併は比較的まれなものであり，例えば Harrington[10] の統計では尿路結石症 480例のうち，チフス感染症は1例も記載されていない．一方，Hirsch[11] は Krause の論文を引用して，24,500人のチフス回復期における患者のうち，尿中排菌者は 0.2～3.3%であり，そのなかで腎結石を保有する5例を報告しており，Rovsing[12] は 489 例の 腎結石の 研究において，ただ 3 例にのみ *Salmonella* を見つけているに過ぎない．

一般に，尿路結石と遷延性細菌尿の間に因果関係が存在することは明らかで，結石の存在により生じた尿うっ滞および炎症などは，前述のごとく菌の排出を一過性から長期化させる傾向にあるが，しかしながら，結石の発生と細菌尿との関連については，そのいずれが先行しても不思議ではなく，このことはサルモネラ結石についても同様であり，Rovsing[13] および Melchior[14] は結石がサルモネラ感染症に先だつことを仮説として述べているが，他方，Young[15] は，結石がサルモネラ感染症により2次的に起こってきたと思われる1例を報告している．

また Dreyfuss and Roth[6] は2例の小児例の報告で，結石はチフス熱の回復後に診断がつけられたものではあるが，発症から2週間以内に結石が形成されたこと，および一般には小児での尿路結石症の発生が比較的少ないことを考慮に入れると，これらの症例ではチフス菌による急性感染症の結果，結石が形成されたものである可能性が高いと述べている．自験例においては，サルモネラ感染の時期および結石発生時期との前後関係を正確に言及することはむずかしいが，一般には尿路に閉塞がなければ排菌は自然と消失することが多く，すでに障害のあった腎に2次的に感染を起こしたものと推察される．サルモネラ結石という名称は，いまだ確立されたものはないが，Hasham and Uehling[16] (1976) は腎結石と腎実質の培養により *Salmonella* が検出された症例を，このように呼んでおり，自験例では，*Salmonella* は摘出された腎臓の腎盂内尿では培養されず，また結石を洗浄した液でも陰性であったが，結石を粉砕した液では陽性に出ており，菌は結石内部に存在したものと思われ，サルモネラ結石と称したしだいである．

慢性保菌者の治療として，しばしば報告される胆道系保菌者の場合では，その原因として胆石の存在が重要視されており，薬液を外部より注入しても，その胆石内の菌の存在する深部に薬液が到達することは困難で，胆石の表面の菌は薬液により消滅されても，深部のものは長く生存することが考えられる．

したがって薬液の効果が弱くなれば，好培地である胆汁内においてふたたび繁殖することになるものと考えられている[17,18]．このことは尿路系においても同様で，かなり長期間治療した場合でも，投薬中は菌の排出が止まるが，抗生物質を中止するとふたたび培養結果が陽性となるような場合には，病的腎または閉塞部の外科的治療のみが慢性排菌状態を治癒せしめうる唯一の方法であると考えられる．自験例では分腎尿検査による患側腎の決定はなしえなかったが，症例の経過からみて，やはり結石の介在する左腎に *Salmonella* が存在すると考えられたため，水腎症の程度，対側腎の機能，患者の年齢等を考え，保菌状態を確実に除去するために，腎摘除を施行した．

本邦におけるこのような症例は，著者が調べえた範囲では，高柳[19]の腎盂扁平上皮癌と合併した1症例のみのようである．

サルモネラ感染症は年々減少しつつあるが，本邦での腸チフス中央調査委員会の報告によると，なお毎年 200～300 例の発生があり，その 予防としての保菌者の検索が重要とされている．病後保菌者のうちで長期間排菌を続けるもの，あるいは健康保菌者や永続保菌者のうちで，胆石症あるいは胆嚢炎のある患者での糞便中排菌は，かなり留意されているようであるが，他方，尿中排菌に関しては，あまり注目されてはおらず，とくに結石などの腎病変の存在とサルモネラ感染との合併は，これにひきつづく慢性保菌状態としての観点よりじゅうぶんな留意が必要なものであろう．

結　　語

きわめてまれな *Salmonella* lithiasis の1例を報告し若干の文献的考察をおこなった．

参 考 文 献

1) Dubos, R. J. and Hirsch, J. G.: Bacterial and Mycotic Infections of Man. IVth Edition, 1965.
2) 平石　浩：日伝染会誌，**41**: 165, 1967.
3) Patch, F. S.: J. Urol., **14**: 199, 1925.

4) Schottmueller, H.: In Handbuch der inneren Medizin I, Part 2, Berlin, Springer, p. 1009, 1925.
5) Young, H. H. and Davis, D. M.: Young's Practice of Urology I., Philadelphia and London, Saunders, p.96, 1926.
6) Dreyfuss, F. and Roth, J.: Am. J. Med. Sci., **210**: 591, 1945.
7) Melzer, M., Altman, G., Rakowazcyk, M., Yosipovitch, Z. H. and Barsilai, B.: J. Urol., **94**: 23, 1965.
8) Hörscher, J.: Münch. Med. Wsch., **38**: 43, 1891.
9) Flexner, I.: Johns Hopkins Hosp. Report, **2**: 343, 1895.
10) Harrington, H. L.: J. Urol., **44**: 507, 1940.
11) Hirsch, C.: In Pathologie und Therapie der inneren Krankheiten, 2, Part 3, Berlin und Wien, Urban und Schwarzenberg, p. 324, 1923.
12) Rovsing, T.: Zsch. f. Urol. Chir., **12**: 377, 1923.
13) Rovsing, T.: Ann. des Mal. des Organ. Genitourin., Sept. 1897.
14) Melchior, E.: Zsch. f. Urol., **10**: 129, 1916.
15) Young, H. H.: Johns Hopkins Hosp. Reports, **8**: 401, 1900.
16) Hasham, A. I. and Uehling, D. T.: J. Urol., **115**: 110, 1976.
17) 安原美王磨：日伝染会誌 **41**: 197, 1967.
18) 金沢　裕：Chemotherapy, **14**: 116, 1966.
19) 高柳十四男：日泌尿会誌, **55**: 510, 1964.

(1977年10月24日受付)