

凍結治療をおこなった陰茎血管腫の1例

関西医科大学泌尿器科学教室 (主任: 新谷 浩教授)

山 崎 章
河 島 長 義

北野病院泌尿器科 (主任: 中川 隆部長)

西 村 一 男
佐 々 木 美 晴
中 川 隆PENILE HEMANGIOMA TREATED BY CRYOSURGERY:
REPORT OF A CASE

Sho YAMASAKI and Takeyoshi KAWASHIMA

*From the Department of Urology, Kansai Medical University**(Director: Prof. H. Shintani, M. D.)*Kazuo NISHIMURA, Miharuru SASAKI
and Takashi NAKAGAWA*From the Department of Urology, Kitano Hospital**(Director: T. Nakagawa, M. D.)*

A 16-year-old student was seen with a painless tumor on the glans penis about 9 years' duration which had not increased in size. But on penile erection, tumor became more tense and increased in size. Examination revealed a elevated, circular tumor on the dorsal portion of the glans penis of about the size of a little finger tip. Tumor was dark reddish purple in color and had a raspberry appearance. Tumor collapsed and blanched on pressure but refilled promptly when pressure was released. There was no similar lesions elsewhere on the body, and no family history of hemangiomas or no personal history of penile injury.

Cavernosography revealed same distribution of dye between the corpus cavernosum and the tumor.

Cryosurgery was performed. A good result was confirmed 7 months after the treatment. There was no evidence of recurrence.

Reports of 16 benign penile hemangiomas, including our case, were found in the Japanese literature, and briefly discussed on its etiology and therapy.

はじめに

陰茎は血管の豊富な器官であるが、血管腫の発生することはまれであるといわれている。われわれの調べた限りでは、本邦における陰茎血管腫の症例は、良性¹⁻¹⁴⁾および悪性^{15,16)}をあわせると現在まで文献上17例の報告がみられ自験例を加えると18例である。一般

の皮膚科や耳鼻咽喉科などの領域の血管腫と同様に陰茎血管腫の概念も現在なお明らかなものではない。しかし、陰茎という特殊な器官に発生した血管腫のためか、その原因あるいは治療にかんしては問題点も少なくないものと思われる。

最近、われわれは凍結治療をおこなった陰茎血管腫の1例を経験したので報告するとともに若干の文献的

考察を試みる。

症 例

患者：H. K., 16歳，学生。

初診：1977年3月9日。

主訴：陰茎亀頭部の暗赤紫色腫瘍。

家族歴：父は結核，母が高血圧であるが，血管腫そのほかの特記すべきものはない。

既往歴：4歳でヘルニア根治術，5歳で虫垂切除術をうけた。母親の妊娠中および出産時をふくめ特記すべきものはない。また外傷の既往もない。

現病歴：7歳頃より陰茎亀頭部の無痛性の暗赤紫色腫瘍に気づいている。発見時よりこの腫瘍の大きさは明らかな変化をみていない。しかし勃起時には，この腫瘍は充血性に膨隆をますという。腰部痛，血尿，膀胱刺激症状，排尿異常および下着汚染などをきたしたことはない。

局所所見：陰茎は仮性包茎であり，包皮を反転すると，陰茎亀頭部に小指頭大，表面は凹凸，暗赤紫色の

腫瘍を認める (Fig. 1)。腫瘍の拍動は認められない。また，この腫瘍はガラス圧により褪色消失する (Fig. 2)。以上の所見より，陰茎血管腫および仮性包茎の診断のもとに8月2日入院した。

入院時現症：体格は中等度，栄養は良好であり，理学的所見で胸腹部に異常は認められない。また陰茎部を除く全身皮膚に異常を認めない。

入院時検査成績：一般生化学的検査では，赤血球数 $456 \times 10^4/\text{mm}^3$ ，血色素量 13.4 g/dl，ヘマトクリット 42%，白血球数 $5,100/\text{mm}^3$ ，出血時間 2分30秒，毛細血管抵抗試験 (-)，血小板数 $28.4 \times 10^4/\text{mm}^3$ ，凝固時間 10分，GOT 19単位，GPT 13単位，アルカリフォスファターゼ 4単位，酸フォスファターゼ 3.3単位，LDH 240単位，LAP 70単位，BUN 13 mg/dl，尿酸 5.8 mg/dl，クレアチニン 1.0 mg/dl，Na 143 mEq/L，K 4.0 mEq/L，Ca 4.7 mEq/L，Cl 102 mEq/L，P 3.7 mEq/L，総蛋白 6.4 g/dl，アルブミン 57%， α_1 -グロブリン 3.5%， α_2 -グロブリン 8.2%， β -グロブリン 7.1%， γ -グロブリン 19.2%，CoR 3，CdR 8，CRP (-)，赤

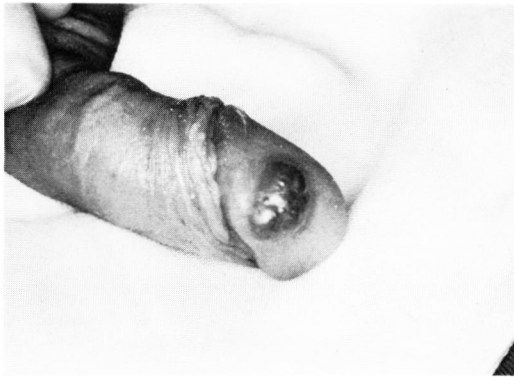

Fig. 1. 局所所見。陰茎亀頭部に表面凹凸，暗赤紫色腫瘍がみられる。

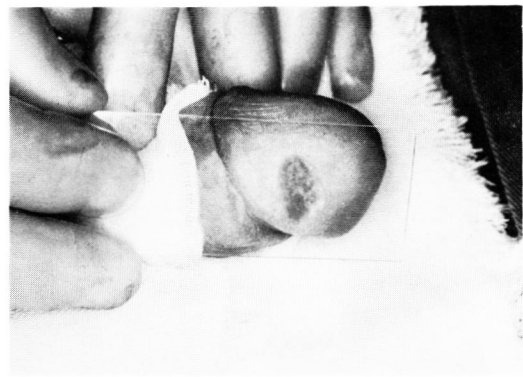


Fig. 2. 局所所見。陰茎亀頭部の腫瘍はガラス圧により褪色消失する。

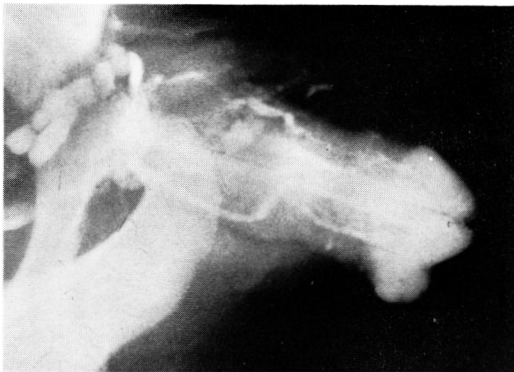


Fig. 3. 陰茎海綿体造影。亀頭部海綿体と腫瘍との交通が認められる。

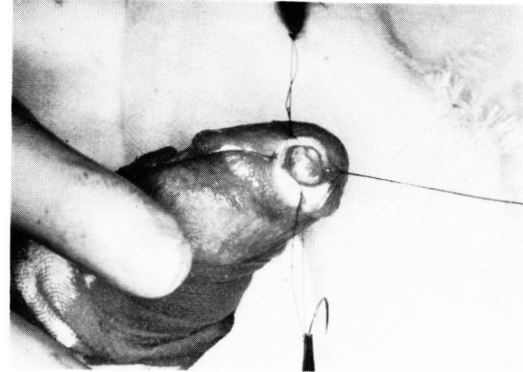


Fig. 4. 凍結治療時。生検部位の直下よりの出血は，凍結をくり返しても止血はできず出血直前の状態である。

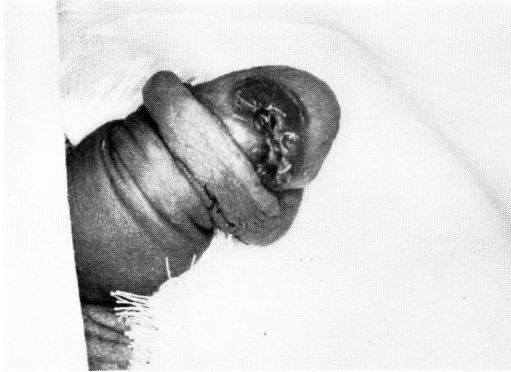

Fig. 5. 凍結4日後、凍結部位の浮腫および発赤が認められる。

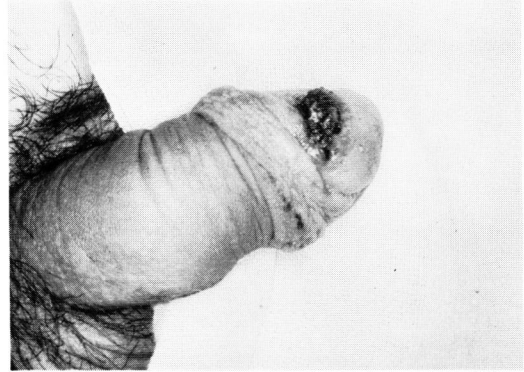


Fig. 6. 凍結20日後、凍結部位の痂皮形成が認められる。

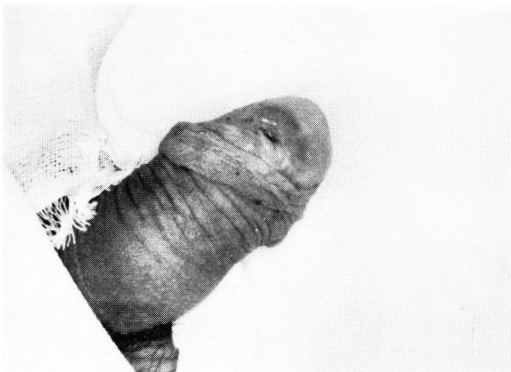

Fig. 7. 凍結40日後、凍結部位は淡紅色の肉芽様組織となっている。

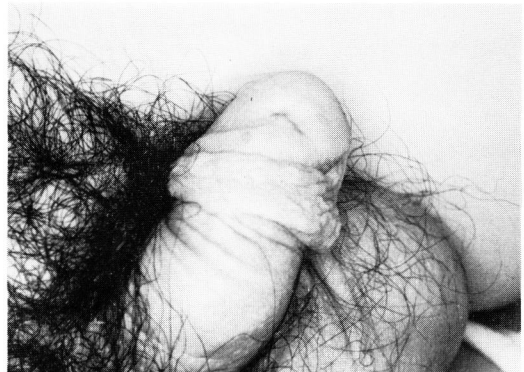

Fig. 8. 凍結7カ月後、凍結部位は軽度の癍痕は認めるが周囲組織とほとんどかわらない状態となっている。

沈1時間値 4 mm, 2時間値 11 mm. 心電図に異常はなく血圧は120/60と正常であった. 尿所見は蛋白(一), 糖(一)で沈査も異常を認めなかった.

陰茎海绵体造影: 8月9日, 仙骨麻酔のもとに冠状溝より陰茎海绵体に21ゲージ針を穿刺し生食にて30%に薄めたウログラフィン 15 cc を急速に注入し, 直後に撮影をおこなった. その所見は, 造影剤が亀頭部海绵体ばかりでなく腫瘤部位にも一致して均等に分布しており, 陰茎海绵体と腫瘤との交通が明確に描写されている (Fig. 3). 以上の所見より, 陰茎海绵体との交通をもつ陰茎血管腫と判断し切除術の範囲と術後の機能を考えあわせ, まず凍結治療をおこなうことにした.

治療: 8月11日, サドルブロックのもとに包皮環状切除術を施行した. ついで凍結治療を開始した. 凍結機械は東理社製液体窒素型凍結装置 CS45 型であり, ブローベは P-1 型を使用した. 最初は -60°C で2分間凍結し直後に一部生検をこころみだが, この操作中に生検部位直下の海绵体組織に類似した腫瘤内容からの出血が始まり, -100°C で1分間の凍結を2回くり

返したが出血は止まらず (Fig. 4), 000 デキソン糸にて腫瘤をふくめ5回, 大きく結紮し出血を止めてから, -100°C で3分間凍結した. パルーンカテーテルを膀胱に留置した. なお, この際の生検は組織学的診断ができるだけのじゅうぶんな材料採取ができなかった.

治療後経過: パルーンカテーテルは凍結翌日に抜去した. 凍結後の発熱や排尿異常は認められなかった. 軽度の疼痛は凍結後数日間持続した. 抜糸は凍結後1週後に半分を, 残りを2週後におこなった. 凍結翌日より4~5日間は凍結部位の浮腫および発赤を認めた (Fig. 5). その後, 浮腫は軽快したが発赤は継続し, この発赤も凍結20日後頃には痂皮形成をなしている (Fig. 6). 凍結40日後には, 表面の膨隆および組織欠損のない淡紅色の肉芽様組織を呈している (Fig. 7). 凍結6カ月後には, 軽度の癍痕は認めるが周囲組織とほとんどかわらない状態となっている (Fig. 8). 勃起時においても亀頭部の変形を認めていない. 現在凍結7カ月後であるが再発もなく良好な経過をとっている.

考 察

陰茎に発生する血管腫については成書にもくわしい記載はみられない。したがって、まず一般の血管腫について述べ、ついで陰茎血管腫について若干の文献的考察をおこなう。

血管腫の分類および概念：血管腫の分類は簡単なものから複雑なものまで種々あり現在なお整然とされていない。これらのうち、Anderson¹⁷⁾は血管腫を単なる脈管の拡張や肉芽組織に血管が集合したものと異なる真の腫瘍であると述べ、Table 1のごとく分類している。これに対し、Willis¹⁸⁾は血管腫を過誤腫的要素のつよい血管形成異常群と真の腫瘍とみなす新生腫瘍群とにわけ Table 2のごとく分類している。そして血管の豊富な組織の場合、これが真の血管系の腫瘍であるのか、あるいは血管の形成異常であるのか、あるいは外傷や炎症後の修復組織に血管が集合したものであるのか、また単なる varix や teleangiectasia であるのかを考慮する必要があると記載している。Anderson の分類による毛細管血管腫や海綿状血管腫

Table 1. Classification of tumors of blood-and-lymphatic vessels by Anderson.

| |
|------------------------------------|
| 1) Hemangioma |
| ① Capillary hemangioma |
| ② Cavernous hemangioma |
| ③ Benign hemangioendothelioma |
| ④ Benign hemangiopericytoma |
| ⑤ Glomus tumor |
| ⑥ Angiosarcoma |
| malignant hemangioendothelioma |
| malignant hemangiopericytoma |
| 2) Lymphangioma |
| ① Lymphangioma cutis circumscripta |
| ② Cavernous lymphangioma |
| ③ Cystic lymphangioma |
| ④ Lymphangiosarcomas |

Table 2. Classification of angiomas (tumors and tumor-like overgrowths of vascular tissue) by Willis.

| |
|-------------------------------------|
| 1) Angiomatoid malformations |
| ① Hemangioma of particular tissues |
| ② Multiple hemangiomatous syndromes |
| ③ Lymphangiomas |
| 2) True angioblastic neoplasms |
| 3) Glomangioma |
| 4) Hemangiopericytoma |
| 5) Kaposi's disease |

などは Willis の形成による血管分類異常群に相当し、同様に Anderson の血管内皮腫や血管外皮腫やグロムス腫瘍などは Willis の真性腫瘍群に該当するものと思われる。そしてこれらの血管腫を発生頻度からみると、大多数を占めるものが良性の毛細管血管腫や海綿状血管腫などであり少数が良性または悪性の血管内皮腫や血管外皮腫などであることが述べられている。

しかし、上記の血管腫の分類は定義上なされているが、現在どれに属するかを決定することは困難な場合も少なくはないという意見もある。たとえば、大島ら¹⁹⁾は血管腫の分類としてひろく利用されているのは Lever の単純性血管腫（毛細管血管腫）・莓状血管腫・海綿状血管腫の3型に分ける分類であるが、この3型のいずれに属するかを判断することは臨床上容易なことではないと述べている。また、組織学的分類も種々ななされているが、分化の程度と臨床像が必ずしも一致しないと記載している。そのほか、Caro ら²⁰⁾は血管系腫瘍の良性、悪性の判断は組織学的所見からは区別のつきにくい場合があるとしている。小川ら²¹⁾は未分化の程度のつよい血管系腫瘍では、その origin が pericyte か endothel かを同定することは困難で angiosarcoma と呼ぶことが妥当であると述べている。南ら²²⁾は腎血管腫の報告のなかで、varix や teleangiectasia を一般の血管腫と区別することは必ずしも容易ではなく、それらの差は程度の問題であり臨床上血管腫と総称してさしつかえないと述べている。そして、Willis 自身も血管の形成異常か真の腫瘍かを区別することは困難であると記載している。以上のように血管腫の分類にかんしても多くの問題をふくんでいるが、少なくとも臨床上、血管腫が血管形成異常であるのか真性腫瘍であるのか、あるいは良性、悪性のいずれであるのかを把握できれば理想的であると思われる。一般に血管腫の成因にかんしては裂隙性血管腫説、子宮内圧迫点説、血管収縮神経の欠如または発育不全説、局在性血管障害説などがいわれている²³⁾が定説というものはない。

陰茎血管腫の分類：統一された分類法はみあたらないが一応組織学的には前述した血管腫の分類にしたがって報告されている。Mortensen ら²⁴⁾はリンパ管腫や尿道血管腫をふくむ良性の亀頭部に発生した10例の血管腫につき報告している。Hoyt²⁵⁾は陰茎血管腫を良性例と悪性例とにわけ集計し、さらに前者を亀頭部、尿道部そして海綿体部などに分類し報告している。生駒²⁶⁾は亀頭部のリンパ管腫をふくみ、亀頭部、包皮部、尿道部そして陰茎海綿体部などに発生した内外の陰茎血管腫の19例につき集計報告している。Waugh²⁶⁾は

Table 3. 本邦における良性の陰茎血管腫報告症例

| | 報告者 (年度) | 初発時 年齢 | 治療時 年齢 | 部位 | 症状 (腫瘤以外の) | 腫 瘍 の 形 態 | | | | | 圧による 変化 | 組 織 像 | 治 療 法 |
|----|------------------|-----------|-----------|-----------|---------------|----------------------------|--------------------|-------|---------|-----|------------|---------------|--------------------------|
| | | | | | | 大 き さ | 発 生 状 況 | 表 面 | 色 | 茎 部 | | | |
| 1 | 岡 (1942) | 青年期 | 61歳 | 亀 頭 | (-) | 拇 指 頭 大 | 小 結 節 の 集 合 | 凹 凸 | 暗 赤 紫 色 | (-) | (+) | ? | ? |
| 2 | 土 屋 (1951) | ? | 37歳 | 亀 頭 | (-) | 拇 指 頭 大 | 小 結 節 の 集 合 | 凹 凸 | 紫 紅 色 | (-) | (+) | ? | ? |
| 3 | 生 駒 (1956) | 13歳 | 13歳 | 亀 頭 | 出 血 感 染 | 拇 指 頭 大 | 単 発 | 凹 凸 | 暗 赤 紫 色 | (+) | (-) | 毛 細 管 血 管 腫 | 電 気 凝 固 切 除 |
| 4 | 平 良・ほか (1960) | 生 来 | 6歳 | 陰 茎 包 | 尿 線 屈 曲 | 小 児 拇 指 頭 大 小 児 示 指 頭 大 | 2 か 所 | 平 滑 | 黒 紫 青 色 | (-) | (+) | 海 綿 状 血 管 腫 | 切 除 |
| 5 | 重 松・ほか (1960) | 10歳頃 | 15歳 | 亀 頭 | (-) | 超 拇 指 頭 大 | 亀 頭 の 背 面 両 側 面 | 凹 凸 | 暗 赤 色 | (-) | (-) | ? | Co ⁶⁰ 照 射 |
| 6 | 高 井・ほか (1963) | ? | 4歳 | 亀 頭 | 出 血 | 豌 豆 大 | 単 発 | 凹 凸 | 暗 赤 紫 色 | (-) | (+) | ? | ³² P. ろ 紙 貼 付 |
| 7 | 清 水・ほか (1968) | 7歳頃 | 27歳 | 亀 頭 | (-) | 5 mm 索 状 | 単 発 | 凹 凸 | 暗 赤 紫 色 | (-) | (+) | 海 綿 状 血 管 腫 | 切 除 |
| 8 | 坂 田 (1968) | 15歳頃 | 19歳 | 亀 頭 | (-) | 7 mm 直 径 円 形 | 単 発 | 顆 粒 状 | 青 色 | (-) | (+) | 毛 細 管 血 管 腫 | 切 除 |
| 9 | 山 中 (1970) | 幼 少 期 | 27歳 | 亀 頭 | (-) | 大 豆 大 | 単 発 | 平 滑 | 暗 紫 色 | (-) | (+) | 海 綿 状 血 管 腫 | 切 除 |
| 10 | 浅 野・ほか (1971) | ? | 49歳 | 亀 頭 | (-) | ? | ? | ? | ? | ? | ? | 海 綿 状 血 管 腫 | 切 除 |
| 11 | 田 尻 (1971) | 生 来 | 5歳 | 陰 茎 背 面 | 疼 痛 | 4×2×1.5 cm 標 本 | 一 部 硬 軟 | ? | ? | (-) | ? | 海 綿 状 血 管 腫 | 切 除 |
| 12 | 白 井 (1973) | 51歳 | 51歳 | 陰 茎 左 側 壁 | 勃 起 時 痛 | 小 指 指 大 | 単 発 | 平 滑 | 黄 褐 色 | (-) | ? | 良 性 血 管 内 皮 腫 | 切 除 |
| 13 | 〃 (1973) | 84歳 | 84歳 | 亀 頭 | (-) | 米 粒 大 | 単 発 | 平 滑 | 黒 褐 色 | (-) | ? | 血 管 腫 | 切 除 |
| 14 | 三 浦・ほか (1975) | 16歳頃 | 41歳 | 亀 頭 | (-) | 小 豆 大 | 単 発 | ? | 青 黒 色 | (-) | (+) | 海 綿 状 血 管 腫 | ? |
| 15 | 広 野 (1975) | 22歳 | 22歳 | 亀 頭 | (-) | 大 豆 大 | 単 発 | 平 滑 | 暗 紫 色 | (-) | (+) | 血 管 腫 | 切 除 |
| 16 | 自 験 例 (1977) | 7歳頃 | 16歳 | 亀 頭 | (-) | 小 指 頭 大 | 単 発 | 凹 凸 | 暗 赤 紫 色 | (-) | (+) | ? | 凍 結 治 療 |

陰茎血管内皮腫の14例を集計し、このうち5例が良性で残りの9例が悪性と考えられたと報告している。Hodgin ら²⁷⁾は陰茎肉腫を集計し、このうち記載の明確な9例の悪性像を示した陰茎血管内皮腫について分析報告をおこなっている。われわれは陰茎血管腫症例として陰茎包皮部、陰茎亀頭部そして陰茎海綿体部に発生した血管腫を集計し、そのほかの陰茎リンパ管腫^{28~30)}、尿道血管腫^{31~34)}、尿道内皮腫^{35,36)}、そして陰茎被角血管腫^{37,38)}などは除いた。その理由として、リンパ管腫については、豊田ら²⁹⁾は本邦例を Pearlman ら³⁰⁾や Gueukdjian⁴⁰⁾のリンパ管腫症例とは異なるものとし、リンパ管拡張症とよぶことが適当であると述べていることと、また angioma のなかに hemangioma と lymphangioma が独立してふくまれるという分類に従いリンパ管腫は血管腫と区別したほうが理解されやすいと考えられたためである。尿道血管腫および尿道血管内皮腫については、一般に尿道腫瘍と陰茎腫瘍は区別されており最近の報告書もそのように分類している^{34,36)}。陰茎被角血管腫については、大沢⁴¹⁾が陰囊血管腫症例の報告のなかで、陰囊血管腫は陰囊被角血管腫とは臨床的に明らかに区別できるものであり、両者を分類することがよいと述べている。部位は多少異なるが陰茎包皮に発生する被角血管腫も陰茎血管腫とは区別することが望ましいと思われる。

本邦陰茎血管腫症例：前述のごとく本邦における現在まで文献上の報告例は自験例をふくめると、良性は16例、悪性は2例の計18例 (Table 3) である。血管の豊富な陰茎に、このように血管腫の発生の少ない理由については Rabson⁴²⁾ 剖検時においても陰茎はまれにしか検索されないこと、および陰茎海綿体は線維筋性の壁で構成されておりこのため血管腫の発生が抑えられ、同様に血管の豊富な肝臓の sinusoid が毛細管的性状で構成され血管腫の発生がかなりの頻度であることは対照的であると述べている。

年 齢

治療時年齢は、4歳から84歳までまんべんなくみられるが、発見時年齢をみると大部分が若年期に気づいている。陰茎という特殊な部位であることは考慮されなければならないが、他の部位にみられる血管腫に比べ、その発見時期はおそく、清水ら⁷⁾のいうように先天的障害にくわえて外性器という点から性ホルモンの影響もあるのかもしれない。

発生部位

16例のうち13例までが亀頭部で、残り1例づつに陰茎包皮部、陰茎背面部あるいは陰茎左側壁部がみられる。Mortensen ら²⁴⁾は自験例の2例で亀頭部の血管腫

の発生原因につき考察している。これによると彼らの症例の亀頭部腫瘍は圧により消失し、この時、圧迫下の白膜の欠損が触知され圧を取ることで腫瘍は再現し、また勃起時には腫瘍の膨隆は増強した。これらの所見より、亀頭部の腫瘍は陰茎白膜の先天性の欠損部を通し海綿体組織と交通しており、それと同一ではないにしろ類似した組織から構成され思春期にはより顕著となるという機序を考えている。自験例も同様に、圧による変化が認められその際に腫瘍基部の白膜の欠損を触知し、勃起時にはより著明な腫瘍の膨隆がみられた。そして陰茎海綿体造影では明らかに亀頭部海綿体組織と腫瘍部の交通が認められ、凍結治療時の生検の際に海綿体組織と類似した腫瘍内容を確認している。これらの所見より自験例も Mortensen ら²⁴⁾が述べた血管形成異常に属する陰茎血管腫の1症例と考えている。しかしながら Mortensen ら²⁴⁾の症例も自験例も組織学的所見の裏付けはできていない。また、Mortensen ら²⁴⁾の症例では海綿体組織は Corpus spongiosum と記載されているが、西浦⁴³⁾によると一般に陰茎海綿体に注入された造影剤は尿道海綿体との交通はほとんどおこなわれないと述べられており、自験例では陰茎海綿体造影を施行し腫瘍部との交通が確認されたので、Corpus cavernosum の脱出ではないかと考えている。過去の報告において、坂田ら⁸⁾の症例では亀頭部腫瘍は圧による変化もあり、この時に腫瘍基部の陰茎白膜の欠損も触知され、勃起時には充血性に膨隆したが、陰茎海綿体造影では腫瘍部の造影剤分布は健康亀頭部より少なく、さらに組織学的には単純性血管腫であった。したがって海綿体組織とは差があり Mortensen ら²⁴⁾のいう海綿体脱出の機序は否定されている。陰茎の解剖学的な見地より、松木⁴⁴⁾は陰茎海綿体、尿道海綿体および亀頭部海綿体は組織学的にも発生学的にも、それぞれ異なった性状をもち陰茎を構成するに至ると述べている。この点から、これらの構造の合流部である陰茎先端部の白膜に欠損あるいは形成異常が生じ海綿体が脱出するという機序は、亀頭部に血管腫の発生の多いことより考えてもじゅうぶんに想像できるのではないと思われる。もちろん、陰茎血管腫の原因は現在不明であり、かつ一元的に片付けられるものではない。しかし海綿体脱出の量的あるいは質的な程度問題はあるにしろ、海綿体造影で海綿体と腫瘍の交通が認められる場合、脱出の機序の可能性を示唆するものと思われる。

症 状

大部分は腫瘍以外の症状の記載はないが、16例のうち5例にそれぞれ出血と感染、尿線屈曲、出血、疼痛

そして勃起時痛などの症状がみられる。

腫瘤の形態

大きさは米粒大から超母指頭大まで記載されている。単発性に発生するものが大部分で、表面は凹凸もしくは平滑と記載されたものが多い。色はいわゆる血管腫の赤紫色を中心としての記載がほとんどである。茎部を有した症例は生駒の報告³⁾した1例がみられる。

圧による変化

記載の明らかな11例のうち10例までが圧により腫瘍は褪色消失している。

病理組織学的所見

検索のなされた11例のうち、海綿状血管腫は6例で、毛細血管腫(単純性血管腫)、血管腫が各2例で、残りの1例が白井¹²⁾の報告した良性の血管内皮腫となっている。

外傷

記載の明らかな12例のうち外傷の既往のあるものは認められない。

家族歴

記載の明らかな11例のうち血管腫の家族歴のあるものは認められない。

他臓器の血管腫の有無

記載の明らかな11例のうち三浦¹³⁾の報告した多発性進行性血管腫に伴う1症例がみられる。欧米においても Smart⁴⁵⁾は blue rubber bleb nevus syndrome に伴う1症例を報告している。

治療法

記載の明らかな13例のうち10例に切除術が、2例に放射線治療が、自験例では凍結治療が施されている。一般的に血管腫は、感染、出血、美容の理由および生理学的に重要な臓器への影響などの際、治療が必要であるといわれている。最近、肥田野⁴⁶⁾は従来の先天性の血管腫に対しておこなわれてきた自然消失をまつ方法も絶対的なものではなく積極的な治療も必要であると述べている。治療法としては一般に、放射線治療、凍結治療、切除術、硬化剤注入、電気凝固術あるいは圧迫法などがおこなわれているが、それぞれ一長一短があるようだ⁴⁷⁾。しかし切除術が可能であれば、それがもっともよい治療法であると考えられる。大島⁴⁸⁾は皮膚科領域における血管腫の自然治癒の予後追跡において、皮下組織が少なくすぐ下に骨などの硬組織があって指でつまみにくい部位の症例は自然治癒しやすく、口唇、外陰部、乳房そして下腿などの大きな血管腫は褪色してもならぬ後遺症を残したり大きな血管が入り込んでさらに膨隆するものもあると述べている。このことよりみても、また Mortensen²⁴⁾の陰

茎血管腫の発生機序より考えても陰茎血管腫の場合、自然治癒は期待しがたく、やはり積極的な治療が望まれる。前述のごとく、本邦例でより確実な切除術が大多数を占めていることは当然と思われる。しかし、小児例⁶⁾や広汎な血管腫例⁵⁾では術後の生理的な機能を考えあわせ、放射線治療が採用されている。この2例の予後についての記載はみあたらないが、Mortensen²⁴⁾の1例では放射線治療は無効であったと述べられている。自験例は、より確実な効果がえられ、また治療後の瘢痕および欠損を最小限にとどめるには凍結治療がもっとも適していると考え、これを施行し現在良好な経過がえられている。一般に凍結治療の利点として、法貴⁴⁹⁾は、1)手術操作が簡単で時間も短い、2)術中の出血・疼痛が少ない、3)術後の出血、疼痛そして発熱なども少ない、ただし浮腫は強い、4)術後の瘢痕形成が少なく、また機能障害を残すことが少ない、5)くり返しおこなうことが可能である。などをあげその治療の効果判定としての cryosensitivity を5段階に分類している。海綿状血管腫あるいは一部の単純性血管腫などはもっとも効果の期待できる Grade 1 に分類されている。Jarzab⁵⁰⁾は口腔内血管腫症例に対する凍結治療法で、同一部位に数回くり返し凍結をおこない良好な結果がえられたと述べている。また、Goldwyn⁵¹⁾は巨大な血管腫症例の凍結治療時に圧迫を加えながら凍結をおこなう方法が血管腔から血液が駆出されて、より効果的であったと述べている。これらの事実は自験例においても、くり返し凍結をおこなったこと、そして生検を試みた際の出血のため結紮による圧迫を施行し、この後も凍結をおこなっており、結果的には合目的であったと考えられる。富樫⁵²⁾は一般に凍結から治癒までの過程を、1)凍結期、2)浮腫期(術直後より3~7日)、3)壊死・痂皮形成期(7~14日)、4)上皮形成・治癒期(14~30・60日)の4期に分類しており、自験例もほぼこれに準じた経過をたどっている。Goldwin⁵¹⁾は凍結治療の前後に生検をおこなうことにより、血管腫に対する凍結効果の経過を観察している。これによると凍結部位の脱水、電解質濃度の異常、細胞膜の結晶化による破壊や蛋白分子の変性などがおこり、結果として組織学的には線維化が促進され治癒にむかうと述べられている。そして海綿状血管腫の場合凍結の効果はより著明であったと報告している。自験例も同様に結合織の増殖がうながされ血管腫は消失し良好な経過をとっているものと考えている。しかし陰茎血管腫に対する凍結治療が確実で安全なものであるか否かは、今後の自験例の予後追跡とともに他の報告者による評価をまたなげ

ればならないと思う。

予 後

治療法の記載のない症例や放射線治療を受けた症例を除いて、特別に再発をきたしたり、また重篤な合併症のある症例はみられない。

む す び

凍結治療をおこなった陰茎血管腫の1例を報告し、これをふくむ良性陰茎血管腫本邦症例16例を集計し、その原因および治療などにつき若干の文献的考察をくわえた。

本論文の要旨は、第82回日本泌尿器科学会関西地方会において発表した。

文 献

- 1) 岡 直友：皮膚紀要，**39**：382，1942.
- 2) 土屋文雄：日泌尿会誌，**42**：326，1951.
- 3) 生駒文彦：泌尿紀要，**2**：207，1956.
- 4) 平良 亨・ほか：東京医大誌，**18**：1,759，1960.
- 5) 重松 俊・ほか：臨床皮泌，**14**：839，1960.
- 6) 高井修道・ほか：日泌尿会誌，**54**：456，1963.
- 7) 清水正之・ほか：臨泌，**22**：235，1968.
- 8) 坂田安之輔：臨泌，**22**：633，1968.
- 9) 山中雅夫：日泌尿会誌，**61**：414，1970.
- 10) 浅野美智雄・ほか：日泌尿会誌，**62**：647，1971.
- 11) 田尻伸也：日泌尿会誌，**62**：736，1971.
- 12) 白井千博：共済医報，**22**：534，1973.
- 13) 三浦 修・ほか：皮膚臨床，**17**：301，1975.
- 14) 広野晴彦：VD，**56**：3，1975.
- 15) 山本欽三郎：皮膚科泌尿器科雑誌，**30**：420，1930.
- 16) 谷村忠保・ほか：皮膚紀要，**40**：380，1942.
- 17) Anderson, W. A. D.: Pathology, 6th Edition, The C. V. Mosby Company, St. Louis. P. 762, 1971.
- 18) Willis, R. A.: Pathology of Tumors, 4th Edition, Butterworths Company, London. P. 718, 1967.
- 19) 大島良夫・ほか：皮膚臨床，**14**：308，1972.
- 20) Caro, M. R. et al.: Arch. Dermat. Syph., **51**：295，1945.
- 21) 小川 豊・ほか：形成外科，**20**：292，1977.
- 22) 南 武・ほか：日泌尿会誌，**58**：1,060，1967.
- 23) 北村包彦・ほか：日本皮膚科全書，7巻，金原出版株式会社. p. 162，1957.
- 24) Mortensen, H. et al.: J. Urol., **64**：396，1950.
- 25) Hoyt, H. S.: J. Urol., **70**：943，1953.
- 26) Waugh, J. R.: Arch. Path., **55**：98，1953.
- 27) Hodgins, T. E.: J. Urol., **104**：867，1970.
- 28) 山際義秀：日泌尿会誌，**53**：502，1962.
- 29) 豊田 泰・ほか：臨泌，**22**：775，1968.
- 30) 大屋正己：臨泌，**23**：397，1969.
- 31) 岩佐賢二・ほか：日泌尿会誌，**53**：245，1962.
- 32) 柳原正志：日泌尿会誌，**53**：505，1962.
- 33) 山本 巖・ほか：日泌尿会誌，**60**：815，1969.
- 34) 大串典雅・ほか：日泌尿会誌，**64**：675，1973.
- 35) 長与又郎：山本¹⁵⁾により引用.
- 36) 山辺 徹・ほか：臨床皮泌，**17**：1149，1963.
- 37) 橋本 喬：医界展望，**191**：30，1938.
- 38) 小坂信生・ほか：日泌尿会誌，**56**：239，1965.
- 39) Pearlman, C. K. et al.: J. Urol., **57**：884，1947.
- 40) Gueukdjian, S. A.: Pediatrics., **22**：247，1958.
- 41) 大沢哲雄：臨泌，**30**：523，1976.
- 42) Rabson, S. M.: J. Urol., **45**：111，1941.
- 43) 西浦常雄：日泌尿会誌，**45**：363，1954.
- 44) 松木繁雄：日大医誌，**20**：2333，1961.
- 45) Smart, R. H. et al.: J. Urol., **113**：570，1975.
- 46) 肥田野 信・ほか：皮膚臨床，**13**：535，1971.
- 47) Pillsbury, D. M.: Dermatology, W. B. Saunders Company, p. 1,099，1956.
- 48) 大島良夫・ほか：皮膚紀要，**67**：163，1972.
- 49) 法貴 昭：耳鼻臨床，**68**：1522，1975.
- 50) Jarzab, G.: J. Max-Fac. Surg., **3**：146，1975.
- 51) Goldwyn, R. M. et al.: Plastic Reconstr. Surg., **43**：605，1969.
- 52) 富樫紀彦・ほか：耳鼻臨床，**68**：1,520，1975.

(1978年3月9日受付)

訂正：Table 3 の12例“大きさ”欄は小指頭大の誤りです。