泌尿紀要24巻12号
1978年12月

睾丸腫瘍に対する後腹膜リンパ節郭清術後3年以上を経た症例のリンパ系造影

大阪医科大学泌尿器科学教室（主任：宮崎重教授）
出村　幌
金田州弘
高崎　登

CLINICAL STUDIES ON LYMPHANGIOGRAPHY: FINDINGS OF LYMPHANGIOGRAM AFTER RETROPERITONEAL LYMPH NODE DISSECTION FOR TESTICULAR TUMOR

Akira DEMURA, Kunihiro KANEDA and Noboru TAKASAKI
From the Department of Urology, Osaka Medical College
(Director: Prof. S. Miyazaki, M. D.)

Foot lymph angiography was performed in five patients who had passed more than three years after orchidectomy and retroperitoneal lymph node dissection for testicular tumor. This study gave the informations as to the lymphatic flow and the regeneration of lymphatic tissue after such surgery.

1. Lymphangiograms showed the network structure of fine lymphatic channels emerging into the surrounding tissue from the end of dissection. There was no further visualization of lymph channels. These network lymphangiograms are probably the result of regeneration of the lymphatic capillaries.

2. There was no lymph node shadow in the dissected area. It was concluded that lymph node does not regenerate.

3. Lymphatic flow from the lower extremities is probably made through the routes such as dorsal lymphatics or paravertebral lymphatics after being absorbed from the lymphatic capillaries of the surrounding tissue of the dissection margin.

はじめに

睾丸腫瘍に対する手術療法には，除睾術と後腹膜リンパ節郭清術とがあり，一般的に精上皮腫以外の睾丸腫瘍に対しては，除睾術とあわせて後腹膜リンパ節郭清術をおこない，精上皮腫に対しては除睾術と放射線療法が主体をなしていたが最近では化学療法の進歩に著しいものがあり，いずれの睾丸腫瘍に対しても化学療法が併用されている．当教室では，1972年以後の睾丸腫瘍患者（精上皮腫を含めて）に対しては，すべて原則として，除睾術とあわせてリンパ節郭清術および放射線療法，化学療法をおこなっている．その詳細は教室の高崎ら[1]がすでに報告している．

今回，われわれは後腹膜リンパ節郭清術後のリンパ系について知るために，睾丸腫瘍で後腹膜リンパ節郭清術を施行して3年以上を経た患者に，再度足背部リンパ系造影を施行し，郭清術後のリンパ系組織の再生ならびにリンパの流れについて検討した．

対象および方法

対象患者は除睾術および後腹膜リンパ節郭清術をおこなった後3年以上を経た睾丸腫瘍患者5例であり，すべて術後 Co 照射および化学療法を併用している．

期間は郭清術後最短3年2カ月，最長4年5カ月，平均3年8カ月であり（Table 1），このうち，症例4は術後3年4カ月で肺転移のため死亡した．症例1は肺転移があり，Co 照射をおこなったところ転移巣は消褪し，現在経過観察中である．その他の症例は転移

Table 1.　後腹膜リンパ節郭清術後に Lymphangiography をおこなった症例

症　例	年齢	組織診断	Stage UICC	治　療	術後経過	予　後
1 A.I.	19	Seminoma	$T_4N_1+M_0$	O.D.I.Ch.	4年5カ月	生（肺転移）
2 M.S.	24	Seminoma	$T_3N_0-M_0$	O.D.I.Ch.	4年2カ月	健
3 R.O.	22	Embryonal Ca.	$T_3N_1+M_0$	O.D.I.Ch.	3年6カ月	健
4 Y.W.	40	Embryonal Ca.	$T_3N_1+M_0$	O.D.I.Ch.	3年4カ月	癌死(肺転移)
5 M.S.	19	Malignant Teratoma	$T_4N_4+M_0$	O.D.I.Ch.	3年3カ月	健

O……Orchiectomy, D……Dissection, I……Irradiation, Ch……Chemotherapy.

の微候もなく健在である．

後腹膜リンパ節郭清の範囲は腎茎の約 2 cm 上方から骨盤腔までで，次の4つのブロックに分けておこなっている[1]（Fig. 1）．すなわち，第1ブロックは患側の精管および精索血管の剝離切断と腸骨血管周囲の郭清，第2ブロックは反対側の腸骨血管周囲の郭清，第3ブロックは腹大動脈および下大静脈周囲の郭清，第4ブロックは腎茎部周囲の郭清である．

上記患者に対しては，Kimmonth の方法に順じて，再度足背部リンパ系造影を施行し[2]，郭清術前のリンパ系造影線および術後腹部レ線像と今回の所見とを比較検討した．

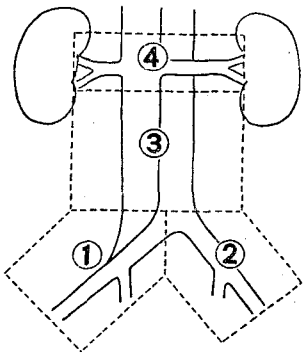

Fig. 1.　郭清部位

リンパ系造影の読影は，Table 2 に示すようなリンパ系造影の悪性腫瘍転移の読影基準（1975 年，出村）に従っておこなった．

症　　例

〔症例1〕A.I. 19歳．

診断：左睾丸腫瘍（精上皮腫）および両側停留睾丸．

病期分類：T4N1＋M0.

1973年6月，左停留睾丸に合併した左睾丸腫瘍および右停留睾丸と診断され，同年6月25日左除睾術，7月12日右睾丸固定術を施行．同年7月25日足背部リンパ系造影を施行し，7月30日に後腹膜リンパ節郭清術を施行した．郭清術後4年5カ月を経た1977年11月3日に再度足背部リンパ系造影をおこなった．

i)　郭清前足背部リンパ系造影像：左 aortic chain および左 iliac chain のリンパ管像（Fig. 2. の左側）に IIA の所見がみられた．リンパ節像（Fig. 3. の左側）では，左 iliac chain に IA_1, IA_2, および IB_2の所見がみられ aortic chain に IA_1, の所見がみられた．また，左腎茎部付近では，リンパ管像に II_A および II_D の所見がみられ，これに一致して淡い腫大したリンパ節像（IA_2）がみられた．

Table 2.　リンパ系造影法によるレ線的悪性腫瘍転移の読影基準

I　リンパ節に関して	
A）腫大のある場合	
1.　長軸 2 cm 以上，短軸 1 cm 以上の腫大のみ	(IA_0)
2.　三日月状あるいは円弧状の陰影欠損	(IA_1)
3.　粗な泡沫状陰影	(IA_2)
B）腫大のない場合	
1.　25%以上の陰影欠損	(IB_1)
2.　中心部の陰影欠損	(IB_2)
II　リンパ管に関して	
A）解剖学的知見に反して数と太さが極端に増加している	(II_A)
B）48時間後になお造影されている	(II_B)
C）大量の displacement がある	(II_C)
D）中枢側リンパ節を充満せず，collateral route を早く充満する	(II_D)

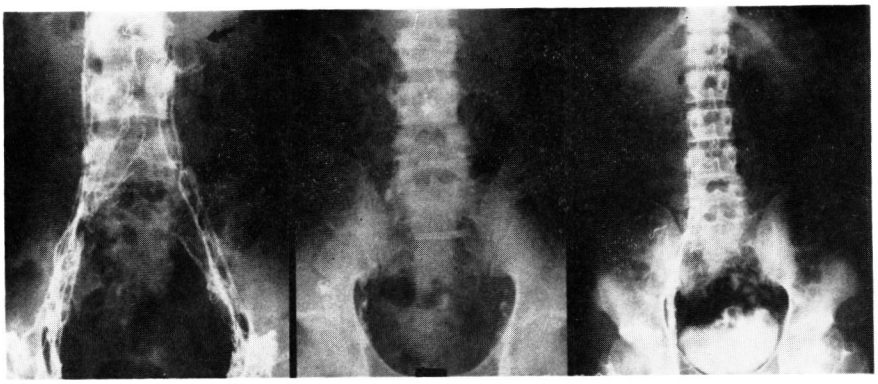

Fig. 2．症例1のリンパ系造影（リンパ管像）

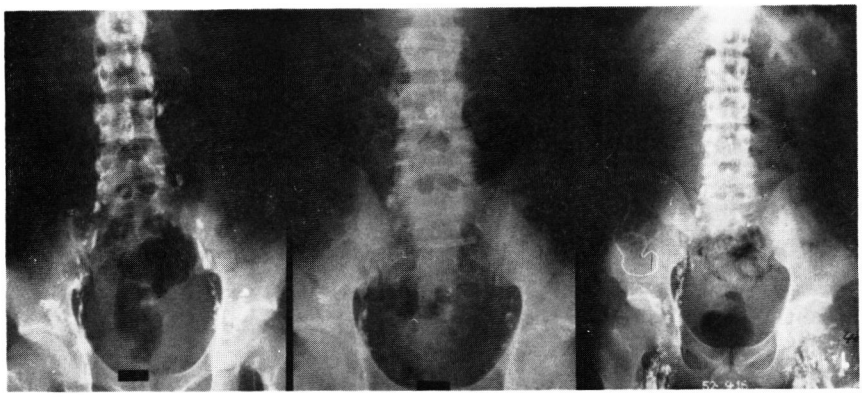

Fig. 3．症例1のリンパ系造影（リンパ節像）

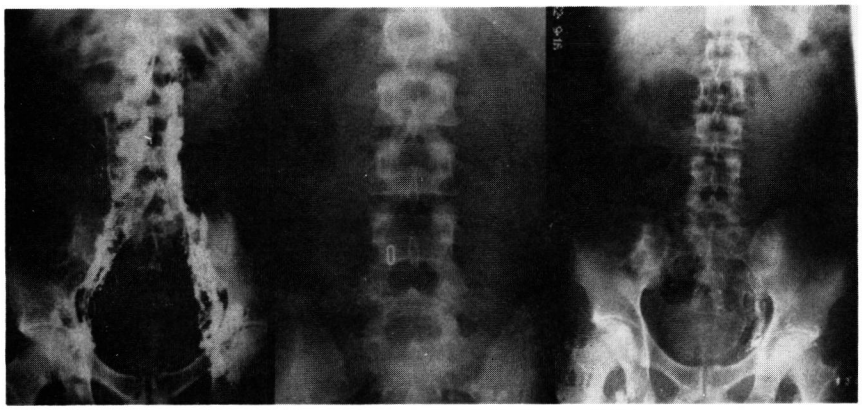

Fig. 4．症例2のリンパ系造影（リンパ管像）

以上から，左腎茎部および左 iliac chain のリンパ節に転移が疑われた．後腹膜リンパ節郭清術をおこなったところ，左右の腎茎部と左腸骨リンパ節に転移を認めたため，郭清を途中で中止した．郭清範囲は第1ブロックおよび第3と第4ブロックの1部である．

(ii)　郭清術後の腹部レ線像：両側骨盤部および右 aortic chain の一部にリンパ節の残存を認める (Fig. 2 および Fig. 3 の中央)．

(iii)　郭清術後4年5カ月の足背部リンパ系造影像リンパ管像 (Fig. 2 の右側) は右は aortic chain L_3 まで造影され，左側は腸骨血管付近まで造影されているが，それより先のリンパ管は網状になって分散しており，上方は造影されていない．リンパ節像 (Fig.3 の右側) では，リンパ管の造影されている範囲内のみ造影されている．

〔症例2〕M. S. 24歳．

診断：右睾丸腫瘍（精上皮腫）.

病期分類：T3N0－M0

1973年6月に右睾丸腫瘍と診断し，同年6月21日に右除睾術を施行．同年8月17日足背部リンパ系造影をおこない，9月3日に後腹膜リンパ節郭清部を施行した．郭清範囲は第1ブロックから第4ブロックまでで，摘除リンパ第には転移を認めなかった．さらに，郭清術後4年2カ月の1977年11月16日に再度足背部リンパ系造影を施行した．

(i)　郭清前足背部リンパ系造影像：異常所見を認めない（Fig. 4 の左側）.

(ii)　郭清術後の腹部レ線像：残存リンパ節を認めない（Fig. 4 の中央）.

(iii)　郭清術後4年2カ月の足背部リンパ系造影像：右側はそけい部付近でリンパ管が網状に終っている．左側は骨盤腔内に網状のリンパ管綱を示しており（Fig. 4 の右側），また，第12助骨下線にそうリンパ管に流入している（Fig. 5）．また，リンパ節像（Fig. 6）では，リンパ管の造影されている範囲のみリンパ節が造影されており，郭清部位と思われる部分にはリンパ節像は見られない．

Fig. 5．症例2のリンパ系造影
（郭清術後のリンパ管像）

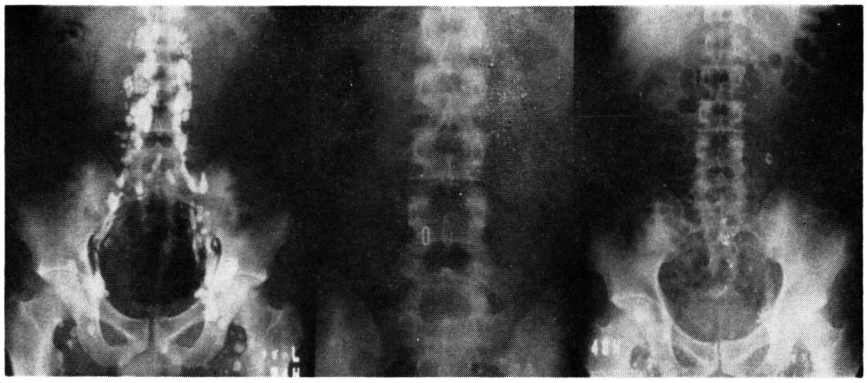

Fig. 6．症例2のリンパ系造影（リンパ節像）

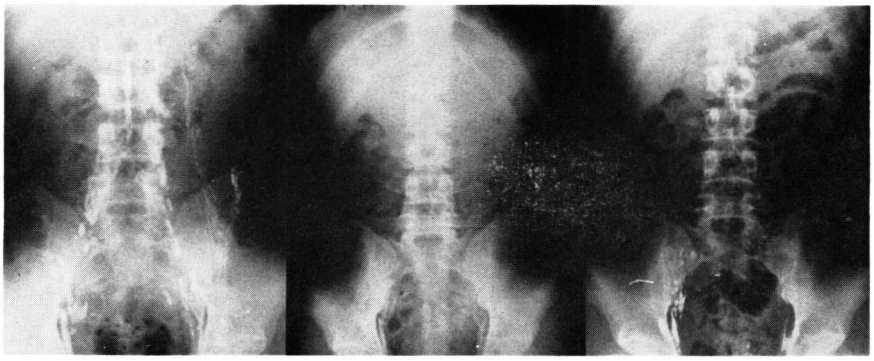

Fig. 7．症例3のリンパ系造影（リンパ節像）

〔症例3〕R.O. 22歳

診断：左睾丸腫瘍（胎性癌）.

病期分類：T3N1＋M0

1974年3月14日に左睾丸腫瘍の疑いのもとに左除睾術をおこない，組織学的診断は胎性癌であった．同年3月24日に足背部リンパ系造影を施行，同年4月1日に後腹膜リンパ節郭清術を施行した．郭清範囲は第1ブロックから第4ブロックまでである．郭清術後の3年6カ月の1977年11月16日に再度足背部リンパ系造影をおこなった．

(i) 郭清前足背部リンパ系造影像：リンパ節像(Fig. 7 の左側）では左 iliac chain に I_A，の所見がみられ，左腎茎部のリンパ管像 (Fig. 8 の左側）に II_A の所見がみられたが，リンパ節は全く造影されなかった．これより，左腎茎部のリンパ節への転移が疑われた．

(ii) 郭清術後の腹部レ線像：残存リンパ節は認められなかった (Fig. 7 の中央)．なお，摘除リンパ節のうち左腎茎部のリンパ節に転移を認めた．

(iii) 郭清術後3年6カ月の足背部リンパ系造影像：リンパ管像 (Fig. 8 の右側）で両側腸骨動脈付近でリンパ管は網状になって終っている．それより先端のリンパ管は造影されていない．リンパ節像 (Fig. 7 の右側）では第4ブロックに当る部位にわずかにリンパ節が造影されているのみである．本例は術後4年4カ月を経た現在健在である．

〔症例4〕Y.W. 40歳.

診断：右睾丸腫瘍（胎性癌）.

病期分類：T3N1＋M0

1974年5月23日右除睾術と同時に睾丸リンパ系造影を施行．同年6月21日足背部リンパ系造影をおこない，同年7月1日に後腹膜リンパ節郭清術をおこなった．郭清範囲は第1ブロックから第4ブロックまでであった．さらに郭清術後3年2カ月の1977年9月10日再度足背部リンパ系造影を施行した．

(i) 郭清前足背部リンパ系造影像：右腎茎部のリンパ節像 (Fig. 9 の左側）は造影されず，また，右 iliac chain のリンパ節像は I_{B1} の所見を呈しており，同部のリンパ節に転移が疑われた．

(ii) 郭清術後の腹部レ線像：残存リンパ節は認められなかった (Fig. 9 の中央)．

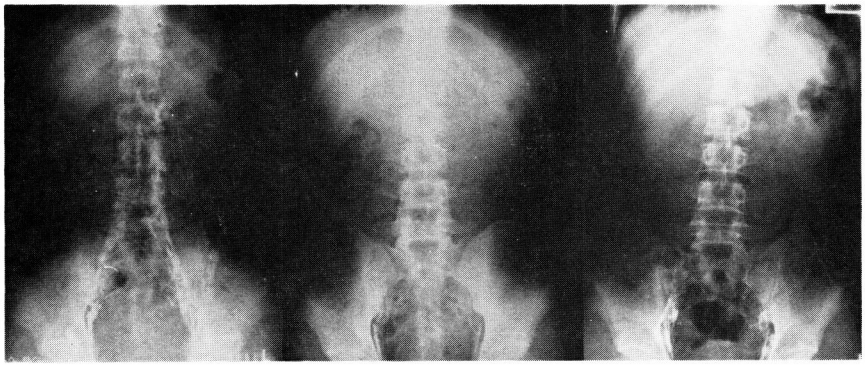

Fig. 8.　症例3のリンパ系造影（リンパ管像）

Fig. 9.　症例4のリンパ系造影（リンパ節像）

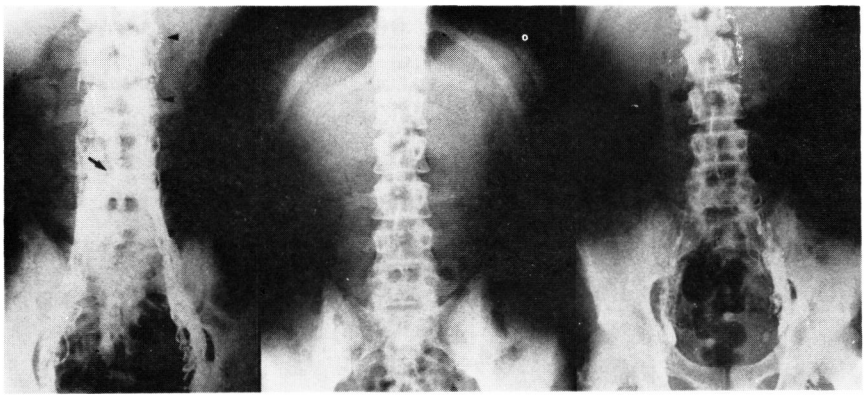

Fig. 10.　症例5のリンパ系造影（リンパ管像）

なお，摘除リンパ節のうち，右腎茎部および右側腸骨血管周囲のリンパ節に転移を認めた．

(iii)　郭清術後3年2カ月の足背部リンパ系造影像：骨盤腔内より上方のリンパ節は造影されていない(Fig. 9 の右側)．

本例は1977年11月2日（郭清術後3年4カ月）に肺転移のため死亡した．剖検の結果，広範囲な肺転移を認めたが，後腹膜腔内大動脈周囲に腫瘍は存在せず，リンパ系組織の再生も認められなかった．

〔症例5〕M.S. 19歳．

診断：右睾丸腫瘍（奇形癌）

病期分類：T4N4＋M0

1974年6月24日に右除睾術を施行．同年7月16日足背部リンパ系造影をおこない，同年8月19日後腹膜リンパ節郭清術を施行した．郭清範囲は第1ブロックから第4ブロックまでである．さらに，郭清術後3年3カ月を経た1977年10月25日に再度足背部リンパ系造影をおこなった．

(i)　郭清術足背部リパ系造影像：リンパ管像（Fig. 10 の左側）は II_A の所見を呈しており，同部のリンパ節に転移が疑われた．

(ii)　郭清術後の腹部レ線像：残存リンパ節は認められなかった（Fig. 10 の中央）．摘除リンパ節49個のうち23個のリンパ節に転移を認めた．

(iii)　郭清術後3年3カ月の足背部リンパ系造影像腸骨血管附近でリンパ管像は網状になって終っている(Fig. 10 の右側)．

なお，本例は後腹膜リンパ節郭清術4カ月後に左鎖骨上窩リンパ節に転移をきたしたが同部に 6,700R の Co 照射をおこなったところ，腫瘍は消失した．以上のように多数のリンパ節に転移を認めたにもかかわらず，術後4年を経た現在，転移の徴候はなく健在である．

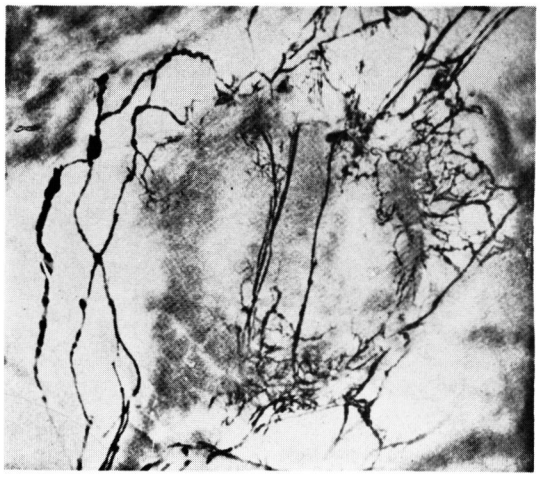

Fig. 11.　リンパ管切断後26日の microlymphangiography（ラット）．(Odém より)

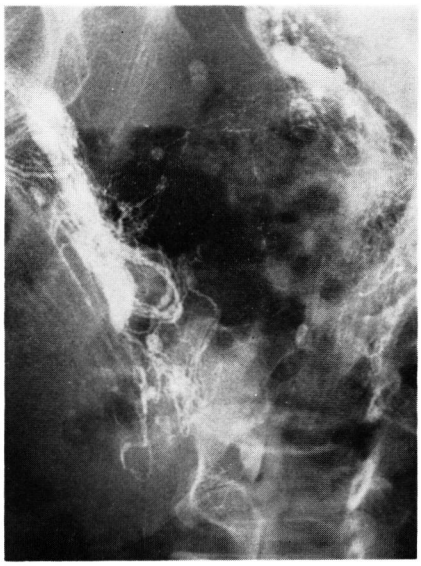

Fig. 12.　症例5のリンパ系造影（廓清術後のリンパ管像）

考　　察

後腹膜リンパ節郭清術のような広範囲のリンパ系組織の摘除術後のリンパ系組織の再生ならびにリンパの流れについての臨床上の文献はほとんどみられない．実験的には，リンパ系組織の再生に関する研究があり，リンパ節に関しては，リンパ節は再生されないと報告されており[3]，著者の検索でも症例4の剖検に際して，郭清術後の大動脈周囲にリンパ節の再生は認められなかった．一方，リンパ管の再生に関しては，摘除端において，その周囲に再生は認めるという報告がある[4~7]．Fig. 11 は Odém の文献[4] より引用したものであるが，ラットの耳のリンパ管切断後26日の microlymphangiography で，切断端で網状の細かいリンパ管の再生を認めている．著者の症例でも，Fig. 12 に示したごとく，これとほぼ同様の所見が見られ，このリンパ管像から切断端でも毛細リンパ管の再生があったものと考えられる．

次に，郭清術後における下肢からのリンパの流れについてみると，下肢からのリンパは骨盤腔内において，毛細リンパ管より流れ出て，再び後腹膜腔内周囲組織に存在する毛細リンパ管より吸収され，背部のリンパ管や助骨下のリンパ管に流入し，これが胸管に合流する route，または，椎骨旁リンパ管に流入して上行する route などが考えられる．そのほか，毛細静脈より吸収される route も考えられ，また，一部には lymphatico-venoanastomoses があるという意見もあるが，実証されたものではない[8]．Fig. 5 は症例2の骨盤腔内の郭清後のリンパ管像であるが，網状のリンパ管像は通常足背部リンパ系造影では造影されない route で，これは椎骨旁リンパ管に流入するものと推測される．さらに，Fig. 5 において，第12助骨下線のリンパ管への流入もみられる．

後腹膜リンパ節郭清術後，後腹膜腔においたドレーンから 1～2 週間は多量のリンパ液の漏出があるが経過とともに次第に減少する．これは再生されたリンパ管網より除々に吸収されるためと考えられる．

結　　語

後腹膜リンパ節郭清術後3年以上経過した睾丸腫瘍患者5例に足背部リンパ系造影を施行し，郭清術後のリンパ系組織の再生ならびにリンパの流れについて検討した結果は次のごとくである．

1．リンパ節像では郭清端において，リンパ管は網目状となって周囲の組織に分散しており，それにより上方は造影されていない．この郭清端における網目状のリンパ管像は，毛細リンパ管の再生によるものと考えられる．

2．郭清部位にはリンパ節像は全く認められず，リンパ節は再生しないものと考えられる．

3．下肢からのリンパの流れについては，毛細リンパ管より流れ出たリンパは周囲組織内の毛細リンパ管より吸収され，背部のリンパ管や，助骨下のリンパ管，あるいは椎骨旁リンパ管へ流入し上行する route が考えられる．

終りに，本論文の要旨は第81回日本泌尿器科学会関西地方会で発表した．なお，ご指導を賜わった解剖学教室鈎すみ子教授に深く謝意を表します．

文　　献

1) 高崎　登・ほか：泌尿紀要，**21**: 631, 1975.
2) 出村　幌：泌尿紀要，**21**: 925, 1975.
3) 忽那将愛：日本人のリンパ系解剖学．p. 41，金原出版，東京・京都，1968.
4) Yoffey, J. M. and Courtice, F. C.: Lymphatics, lymph and the lymphomyeloid complex. p. 363, Academic Press, London and New York, 1970.
5) 立木二郎：日本組織学記録，**14**: 265, 1958.
6) 浅野翔一：解剖学雑誌，**49**: 365, 1974.
7) 倉俣英夫：横浜市立大学紀要，**87**: 1, 1959.
8) 忽那将愛：日本人のリンパ系解剖学．p. 55，金原出版，東京・京都，1968.

（1978年9月14日受付）