

多発性嫌色素性腎細胞癌の1例

堤 尚史, 宗田 武, 清水 崇, 渡部 淳
 吉村 耕治, 神波 大己, 兼松 明弘, 中村英二郎
 西山 博之, 伊藤 哲之, 賀本 敏行, 小川 修
 京都大学医学部泌尿器科学教室

MULTIPLE CHROMOPHOBE RENAL CELL
CARCINOMA: A CASE REPORT

Naofumi TSUTSUMI, Takeshi SODA, Takashi SHIMIZU, Jun WATANABE,
 Koji YOSHIMURA, Tomomi KAMBA, Akihiro KANEMATSU, Eijiro NAKAMURA,
 Hiroyuki NISHIYAMA, Noriyuki ITO, Toshiyuki KAMOTO and Osamu OGAWA
The Department of Urology, Kyoto University Graduate School of Medicine

A 46-year-old woman with gross hematuria was referred to our hospital with suspicion of bilateral renal cell carcinoma. Computed tomography (CT) showed multiple renal tumors with contrast enhancement and multiple lung nodules. Based on a diagnosis of bilateral multiple renal cell carcinoma with multiple lung metastases, a combination therapy with interferon-alpha (IFN- α) and 5-fluorouracil (5-FU) was initiated. Six months later, all the renal and pulmonary lesions remained the same, and IFN- α alone was continued thereafter. One tumor in the right upper pole decreased in size during the next six years, while all the other lesions remained unchanged. Then the immunotherapy was discontinued on the basis of possibility that the tumors could be benign lesions. Three years later, the right upper renal tumor disappeared on CT, but, one of the left renal tumors showed progressive disease. The patient underwent left partial nephrectomy together with resection of neighboring small tumors. All the excised tumors were diagnosed as chromophobe renal cell carcinoma on histological examination. There has been no change with the remaining tumors for 1.5 years postoperatively.

(Hinyokika Kiyō 56 : 319-321, 2010)

Key words : Chromophobe, Multiple

緒 言

嫌色素性腎細胞癌は腎細胞癌全体の5%を占める1組織型であるが、これまで多発発生の報告はきわめて稀である。今回われわれは、両側に多発する腎腫瘍に対して長期間の保存的治療および経過観察の後に部分切除術を施行し、多発嫌色素性腎細胞癌と診断された1例を経験したので文献的考察を加えて報告する。

症 例

患者：46歳，女性
 主訴：肉眼的血尿
 既往歴：37歳時，両側尿管結石
 家族歴：特記すべき事項なし
 現病歴：肉眼的血尿を主訴に受診した前医にて両側腎細胞癌を疑われ，1996年9月に当科紹介受診となった。

経過：当科初診時の造影CTでは両側腎に多発する早期に比較的濃く染まる腫瘍性病変を認めた (Fig. 1a)。両肺野には結節影が多発しており (Fig. 1b)，多

発肺転移を伴う両側多発性腎細胞癌と診断し，IFN- α と5FUの併用療法を開始した。6カ月後，すべての病変に変化を認めず，効果があると判断して，IFN- α のみを継続した。6年後，右腎上極腫瘍のみ50%の縮小を認めたが，肺の結節影を含め他の病変はすべて変化を認めなかった。それまでは多発する腎細胞癌と考えていたが，AMLなどの良性腫瘍の可能性も考慮しIFN- α を中止して厳重経過観察とした。

中止後3年，2005年11月の時点で，右腎上極の腫瘍は画像上ほぼ消失していたが，左腎上極の腫瘍は1996年6月時点の径3.7cmから径6.5cmへと増大していた (Fig. 2)。肺病変はやはり変化がなく転移の可能性は低いと考えた。また，同時期に小腸腫瘍が出現し，画像上，転移性腫瘍あるいは消化管間質腫瘍が疑われたため小腸部分切除術と同時に左腎部分切除術を施行した。

手術所見：左腎上極の主腫瘍と術中に認めた周囲の小腫瘍を可及的に切除した。

摘除標本：主腫瘍は径6.5cmの大きさで，断面は肉眼的に黄白色調と黒色調の部分が混在していた。

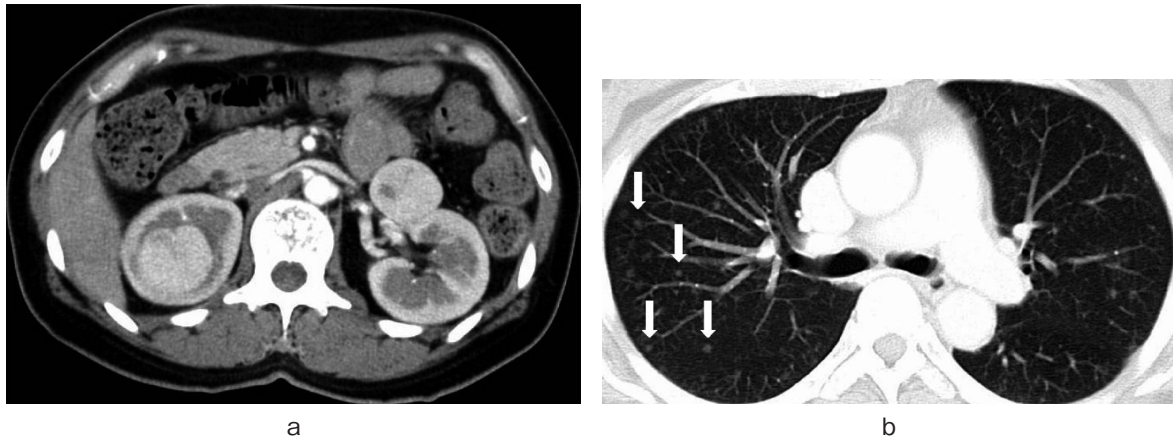

Fig. 1. a: Enhanced CT shows bilateral renal tumors. b: CT shows multiple lung nodules suspicious of lung metastases.

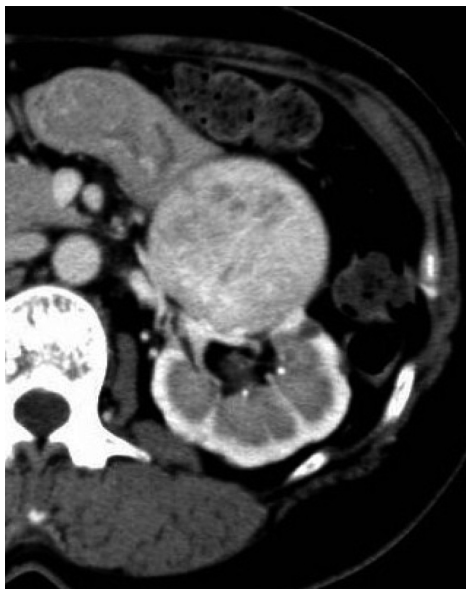

Fig. 2. The tumor in the left upper pole grew from 3.7 cm at initial visit to 6.7 cm in diameter.

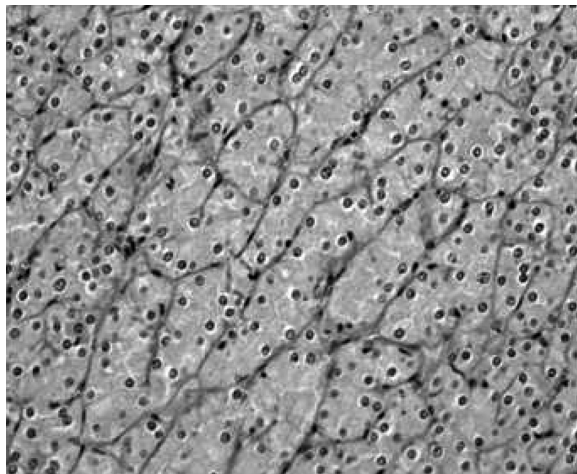


Fig. 3. Microscopic examination (HE stain) revealed chromophobe RCC.

病理学的診断：HE 染色 (Fig. 3) にて淡好酸性の細胞質とやや不整形の核を有した細胞からなる腫瘍で、繊細な線維血管性の間質を伴い、索状、あるいは胞巣を形成しながら増殖していた。核周囲には明調な領域 (perinuclear halo) を認め、嫌色素性腎細胞癌に矛盾しない所見であった。免疫染色では vimentin 陰性、KIT 陽性、cytokeratin 陽性と淡明細胞癌は否定的で、さらにコロイド鉄染色は陽性であり、オンコサイトーマも否定され、結果的に嫌色素性腎細胞癌と診断した。周囲の小腫瘍も組織学的に同診断に至った。また、小腸腫瘍は良性の平滑筋腫であった。

術後：多発する残存腫瘍を認めていたが、これまでの長期経過から、経過観察とした。1年半たった現在、残存腫瘍はいずれも変化を認めていない。

考 察

嫌色素性腎細胞癌は1985年に Thoenes らにより報告され、腎細胞癌全体の5%を占める^{1,2)}。遠位尿管もしくは集合管由来であり、Low grade, low stage の症例が多く、比較的前後は良好とされるが、時に肉腫様癌や集合管癌との混合型の症例や術後10年以上経過した後には再発した症例などの報告もある³⁻⁵⁾。

これまで嫌色素性腎細胞癌の多発発生例として Birt-Hogg-Dube Syndrome^{6,7)} や Tuberous Sclerosis⁸⁾ などの遺伝性疾患に合併したとの報告は散見されるが、非遺伝性疾患における多発発生例の報告はされていない。本症例では白斑や顔面の血管線維腫などの上記疾患に特徴的な皮膚病変を認めず、また、家族歴に特記すべき疾患がないことから遺伝性疾患の可能性は低いと考え遺伝子解析は行っていない。

両側発生 RCC については2007年に Tobias ら⁹⁾ の報告がある。12施設での30年間の症例を集計しており、腎固形腫瘍患者10,337例中118例に両側腎細胞癌を認めた。両側淡明細胞癌が86人と最も多く、両側嫌

色素性腎細胞癌も5人に認めた。また、嫌色素性腎細胞癌と乳頭状腎細胞癌の同時発生も1人の患者で認めた。ただ、これらの報告には遺伝性疾患との関連についての記載はされていない。

本症例の問題点として、1) IFN- α が著効した右腎上極腫瘍の組織型、2) 残存腫瘍の組織型、3) 今後の方針が挙がる。

IFN- α 単独療法や IFN- α と 5FU の併用療法により CR に至った腎細胞癌の報告^{10,11)}は散見される。さらに Edwin ら¹²⁾は組織型よりの治療効果の差について報告している。併用療法 (IFN- α , IL-2 および 5-FU) により淡明細胞癌では3割に PR (WHO 基準) 以上の効果がえられたのに対して乳頭状腎細胞癌では PR 以上の効果はまったくえられなかった。また、Robert ら¹³⁾は淡明細胞癌以外の腎細胞癌に限れば嫌色素性腎細胞癌で12例中1例 (IFN- α 単独療法) のみに PR を認めたが他の組織型では cytokine 療法による PR 以上の効果はえられなかったと報告している。AML に対する免疫治療の有効性は報告されていないが、以上から推測すると右腎上極腫瘍は腎細胞癌であった可能性、また淡明細胞癌などの別の組織型が混在していた可能性は否定できない。なお本症例は組織診断目的で2003年に経皮的右腎腫瘍生検を施行しているが、腫瘍が非常に縮小していたため材料不十分で確定診断に至らなかった。

次に残存している腫瘍についても上記報告から異なる組織型の腎細胞癌や AML などが混在している可能性は否定できないが、画像所見や臨床経過を考慮するとすべてが嫌色素性腎細胞癌である可能性も十分に考えられる。

最後に残存腫瘍の治療方針については、嫌色素性腎細胞癌の治療として外科的摘除が標準的であるが、本症例では両側に多発しており腎温存手術が困難であることから今後もこのまま無治療で嚴重に経過観察していく方針とした。ただ、腫瘍の増大を認めるようであれば、部分切除あるいは血管塞栓術など可能な限り腎機能を温存する形の治療を考慮している。

結 語

両側腎臓に多発する腎腫瘍の長期観察中に増大傾向を認めた左腎腫瘍に対して左腎部分切除術を行い多発嫌色素性腎細胞癌と診断された1例を経験した。

本論文の要旨は、第201回日本泌尿器科学会関西地方会にて発表した。

文 献

- 1) Thoenes W, Storkel S and Rumpel HJ: Human chromophobe cell renal carcinoma. *Virchows Arch B Cell Pathol* **48**: 207-217, 1985
- 2) Thoenes W, Storkel S, Rumpel HJ, et al.: Chromophobe cell renal carcinoma and its variants—a report on 32 cases. *J Pathol* **155**: 277-287, 1988
- 3) 中井川 昇, 矢尾正祐, 近藤慶一, ほか: 嫌色素細胞腎癌16例の臨床病理学的検討. *泌尿紀要* **52**: 1-6, 2006
- 4) Akhtar M, Tulbah A, Kardar AH, et al.: Sarcomatoid renal cell carcinoma: the chromophobe connection. *Am J Surg Pathol* **21**: 1188-1195, 1997
- 5) Kawano N, Inayama Y, Nakaigawa N, et al.: Composite distal nephron derived renal cell carcinoma with chromophobe and collecting duct carcinomatous elements. *Pathol Int* **55**: 360-365, 2005
- 6) Pavlovich CP, Walther MM, Eyler RA, et al.: Renal tumors in the Birt-Hogg-Dube Syndrome. *Am J Surg Pathol* **26**: 1542-1552, 2002
- 7) Linehan WM, Walther MM and Zbar B: The genetic basis of cancer of the kidney. *J Urol* **170**: 2163-2172, 2003
- 8) Hidai H, Chiba T, Takagi Y, et al.: Bilateral chromophobe cell renal carcinoma in tuberous sclerosis complex. *Int J Urol* **4**: 86-89, 1997
- 9) Klatt T, Wunderlich H, Patard JJ, et al.: Clinicopathological features and prognosis of synchronous bilateral renal cell carcinoma: an international multicentre experience. *BJU Int* **100**: 21-25, 2007
- 10) 寺地敏郎, 岡田裕作, 竹内秀雄, ほか: Interferon α , UFT 併用療法により腎癌多発肺転移巣が長期完全寛解を示した1例. *泌尿紀要* **39**: 353-355, 1993
- 11) 赤座英之, 亀山周二, 金村三樹郎, ほか: 進行腎細胞癌に対するヒトリンパ芽球性インターフェロン α と UFT の併用療法. *日泌尿会誌* **82**: 1053-1058, 1991
- 12) Herrmann E, Brinkmann OA, Bode ME, et al.: Histologic subtype of metastatic renal cell carcinoma predicts response to combined immunotherapy with interleukin 2, interferon α and 5-fluorouracil. *Eur Urol* **51**: 1625-1632, 2007
- 13) Motzer RJ, Bacik J, Mariani T, et al.: Treatment outcome and survival associated with metastatic renal cell carcinoma of non-clear cell histology. *J Clin Oncol* **20**: 2376-2381, 2002

(Received on November 9, 2009)
(Accepted on February 8, 2010)