

## 異所性骨形成のみられた腎盂移行上皮癌の1例

京都大学医学部泌尿器科学教室（主任：吉田 修教授）

林 正 健 二

松 田 公 志

ECTOPIC OSTEOGENESIS IN TRANSITIONAL CELL  
CARCINOMA OF THE RENAL PELVIS:  
REPORT OF A CASE

Kenji RINSHO and Tadashi MATSUDA

*From the Department of Urology, Faculty of Medicine, Kyoto University**(Director: Prof. O. Yoshida M. D.)*

A case of ectopic osteogenesis in transitional cell carcinoma of the renal pelvis was presented.

The patient was an 84-year-old woman, who was referred to this department because of gross hematuria. DIVP and selective renal angiography disclosed tumor of the left renal pelvis and nephrectomy was performed. The pathological examination revealed the ectopic bone formation in the tissue of transitional cell carcinoma of renal pelvis. Two cases of ectopic osteogenesis in the renal pelvic cancer have been reported in Japan. This case was the 3rd one.

## 緒 言

異所性骨形成は、眼、腎、骨格筋、心弁膜、心筋、大動脈、肺、肋膜などほとんどすべての臓器で発生する<sup>1)</sup>。腎臓における報告例は少なくないが、腎盂腫瘍に骨形成をみた例は稀であり、本邦では2例を数えるにすぎない。われわれは最近腎盂移行上皮癌に骨形成をみた1例を経験したので報告する。

## 症 例

患者：84歳、女性。

初診：1978年6月9日。

主訴：左腹部痛を伴う肉眼的血尿。

既往歴：生来健康で特記すべきものなし。

家族歴：特記すべきことなし。

現病歴：6月2日左腹部痛とともに肉眼的血尿をきたし近医へ入院。IVPにて左腎盂像に異常を指摘され、精査のため当科を紹介され入院した。

現症：体格中等度、栄養良、眼瞼結膜は蒼白。顎下、頸部、腋下、鎖骨上、そ径部の各リンパ節は両側共触知しない。胸部は理学的に異常なく、腹部では肝臓、脾臓および右腎を触れない。左腹部上方に腎臓と思わ

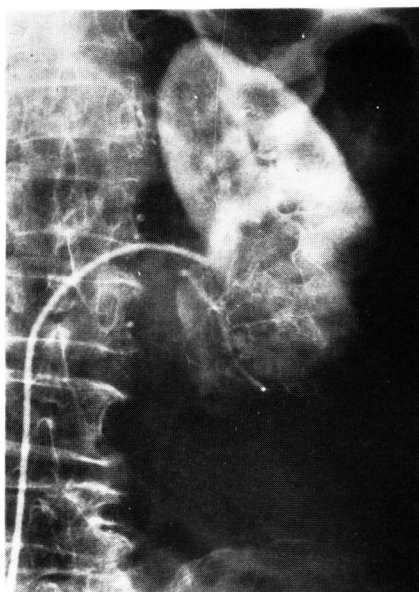


Fig. 1. 選択的左腎動脈造影  
下極に encasement 像を認める。

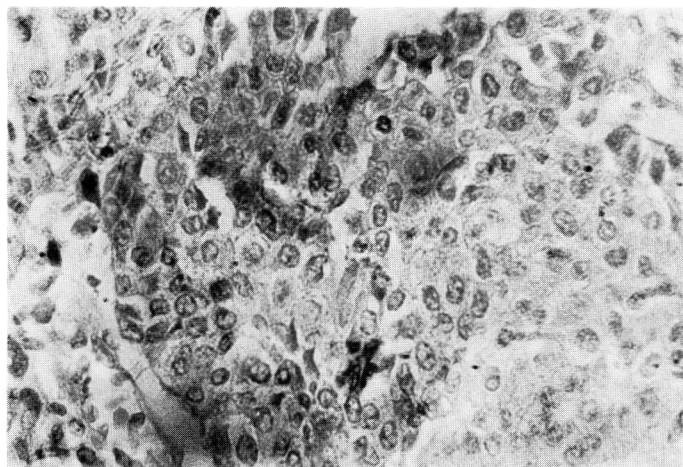


Fig. 2. 腎盂腫瘍(×400), 移行上皮癌を認める.

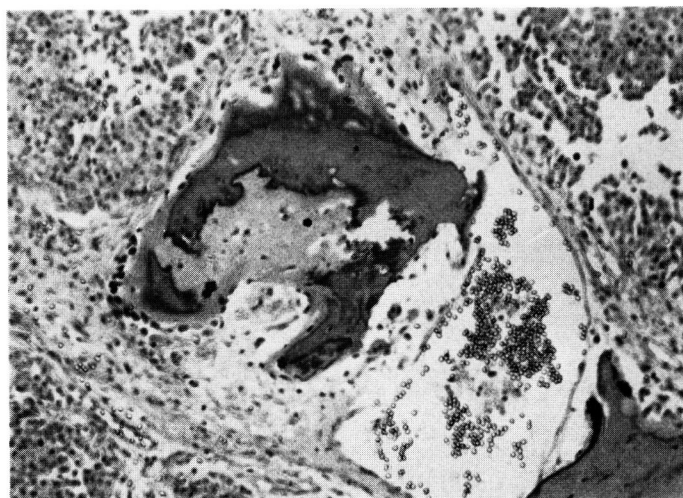


Fig. 3. 腫瘍組織内に骨形成像がみられる.

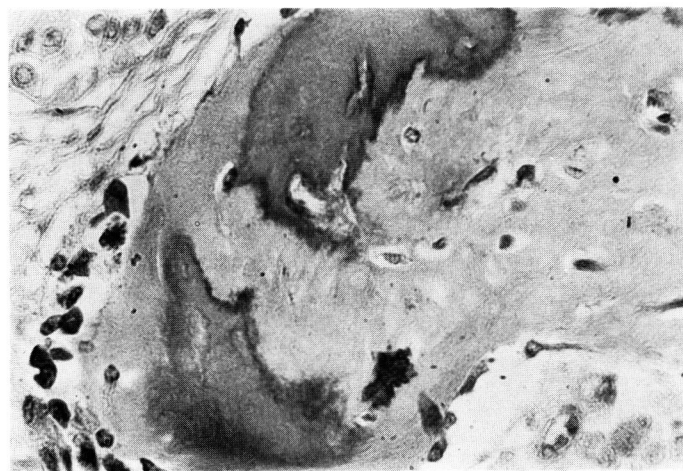


Fig. 4. Fig. 3 の強拡大像(×400)

れる硬い腫瘍を触れるが表面平滑で圧痛はない。左下腹部に腸内容と思われる腸詰様の腫瘍を触れるが腹水の貯溜は認めず、腸蠕動音も良好に聴取する。

入院時検査成績：血圧 40/100mmHg, 脈拍 84/分整, 血沈1時間値 30 mm, 末梢血：赤血球  $306 \times 10^4/\text{mm}^3$ , 白血球  $6800/\text{mm}^3$ , 血色素 9.1 g/dl, ヘマトクリット 26.3%, 止血検査：出血時間 3分30秒, 凝固時間 7分6秒, 血小板  $40.1 \times 10^4/\text{mm}^3$ , 血液化学：Na 142 mEq/L, K 4.2 mEq/L, Cl 110 mEq/L, Ca 8.5 mg/dl, P 3.5 mg/dl, BUN 10 mg/dl, Cr 0.9 mg/dl, 尿酸 5.6 mg/dl, 血清蛋白 5.5 g/dl, GOT 33 mU/ml, GPT 6 IU/L, Al-P 46 mU/ml, 血糖 93 mg/dl, 尿検査：pH6, 蛋白(±), 糖(-), 潜血(卅), 赤血球多数/F, 白血球 2~3/F, 円柱不明, 塩類(-), 尿細胞診：Papanicolaou Class III~IV, 膀胱鏡検査：左尿管口から血尿の流出を認めるが他に異常はない。

X線所見：

1. 腹部単純写真にて両側腎部に多数の石灰化陰影を認める。

2. DIVPにて左下腎杯は造影されず、腎盂下部に陰影欠損像を認める。

3. RPの所見は、DIVPと同じ、尿管カテーテルは25 cmまで容易に挿入でき、尿管像に異常を認めない。

4. 大動脈造影

左腎に腫瘍を思わせる異常血管や造影剤の貯溜像は見られない。

5. 選択的左腎動脈造影

左腎下極にいよめる encasement 像がみられる (Fig. 1)。

以上の所見より左腎下腎杯原発の腎盂腫瘍と判断した。800 mlの輸血により貧血は改善されたが、降圧剤の投与にもかかわらず高血圧は持続した。高血圧および年齢を考慮して左腎尿管全摘出術と膀胱部分切除術を行なうことは断念し、左腎摘出を目的として1978年7月21日手術を施行した。

手術所見：左腰部斜切開にて後腹膜腔に入りGerota筋膜を開き腎を触知すると、下極は表面平滑であるが硬く触れた。腎の剝離は容易であったが、腎莖部に鶏

卵大および鳩卵大の2コのリンパ節転移と思われる腫瘍がみられた。これらは大静脈に固く附着していたため摘出を諦め、腎のみを摘出した。

摘出標本：重量 303 g,  $6 \times 12 \times 7$  cm で、表面は平滑であるが、下方 1/3 は硬く触れる。断面にて上 2/3 は正常だが、下腎杯より腎盂下部にかけて表面乳頭状の腫瘍がみられ、下 1/3 の腎実質は外から硬く触れた部分に一致して表面暗赤色を呈し、正常腎実質とは明確に区別することが可能であった。

組織所見：腎杯より発生した移行上皮癌 (grade III) で腎実質内、皮質の一部までの浸潤が見られた。なお腎盂内へ増生している腫瘍組織内に、嚢骨状の骨形成像が認められた (Fig. 2~4)。

## 考 察

村山らは本邦における腎の異所性骨形成例を集計している<sup>2)</sup>。それによると腎の原疾患は発育不全腎10例、腎腺癌5例、腎盂癌2例、腎盂腎炎2例、腎結石2例、腎外傷2例、腎結核1例、腎周囲炎1例、水腎症1例である。そのうち、腎盂癌に骨形成を伴った2例と自験例を Table 1 に示した。これらの疾患以外に腎奇形腫<sup>3)</sup>、腎骨形成肉腫<sup>4)</sup> などにおいても骨形成を伴った例が報告されており、原因となる疾患の不明な骨形成例<sup>5,6)</sup> もみられる。

家兎などの腎莖部血管の結紮により腎皮質に石灰沈着を、腎盂粘膜下に骨形成をみることや<sup>9)</sup>、膀胱粘膜を腹直筋などの筋膜に自家移植するとイヌやラットでは移植した粘膜周囲に骨形成をみること<sup>10)</sup>が知られている。これらの実験において骨形成はすべて移植された移行上皮の近くから発生しており、骨形成において移行上皮がなんらかの役割を果たすことが推測される。小林はこれを尿路上皮による結合織の骨組織への誘導化生として説明した。

腎盂と同じく移行上皮よりなる膀胱粘膜に発生した癌の間質に骨組織の出現をみることは、たびたび報告されている。腫瘍における異所性骨形成の成因としては、腫瘍基質の結合織の化生によるとの説、腫瘍細胞から直接骨芽細胞が形成され骨形成に至るとの説などが提示されているが、その実体については今後の研究

Table 1. 本邦での腎盂癌における異所性骨形成例

報告者	年代	性	年齢	原疾患	骨発生部位	患側
北川 <sup>7)</sup>	1955	♂	28	腎盂扁平上皮癌	腫瘍組織内	右
水本 <sup>8)</sup>	1964	♂	18	腎結石, 腎盂移行上皮癌	腎盂粘膜下	左
自験例	1978	♀	84	腎盂移行上皮癌	腫瘍組織内	左

に待たねばならない。

### 結 語

84歳の女性にみられた骨形成を伴う左腎盂移行上皮癌の1例を報告した。本症例は骨形成を伴う腎盂癌としては本邦第3例目に、腎盂移行上皮癌としては2例目にあたる。

稿を終えるにあたり、御高聞を賜わった吉田 修教授に深謝いたします。

### 文 献

1) Anderson, W. A. D.: Pathology, 6th ed., p. 87,

C. V. Mosby Co., St. Louis, 1971.

- 2) 村山鉄郎・ほか：臨泌，**29**: 355, 1975.
- 3) Dehner, L. P.: J. Pediat. Surg., **8**: 368, 1973.
- 4) Hamer, H. G.: J. Urol., **60**: 10, 1948.
- 5) Pearlman, C. K.: J. Urol., **91**: 223, 1964.
- 6) Haber, M. H.: J. Urol., **97**: 818, 1967.
- 7) 北川 溥・ほか：臨皮泌，**9**: 189, 1955.
- 8) 水本龍助・ほか：泌尿紀要，**10**: 253, 1964.
- 9) 小林忠義：日病会誌，**50**: 91, 1961.
- 10) Huggins, C. B.: Arch. Surg., **22**: 377, 1931.

(1978年10月11日受付)