

術前に腎嚢胞と鑑別を要した成人の Wilms 腫瘍の1症例

東海大学医学部泌尿器科学教室 (主任: 大越正秋教授)

青 木 清 一

済生会神奈川県病院泌尿器科

大 原 憲

済生会神奈川県病院病理

石 井 寿 晴, 入 久 己

WILMS' TUMOR IN AN ADULT: A CASE REPORT

Seiichi AOKI

*From the Department of Urology, Tokai University School of Medicine**(Director: Prof. M. Ohkoshi)*

Akira OHARA

From the Department of Urology, Kanagawa Saiseikai Hospital

Toshiharu ISHII, Hisami IJI

From the Department of Pathology, Kanagawa Saiseikai Hospital

A 47-year-old man was admitted because of an abdominal mass on January, 1978. Intravenous pyelography revealed calyceal distortion of renal mass on right. Selective renal angiography and pharmacoangiography showed an avascular space-occupying lesion of right kidney with pathologic vascularities. Right transabdominal nephrectomy was carried out under the diagnosis of right renal cyst with malignancy. Pathological diagnosis was nephroblastoma, which was assigned classic type with scant epithelium by J. Chatten. Chemotherapy and immunotherapy were performed postoperatively. Nine months after surgery the patient is living well without evidence of metastasis or recurrence.

はじめに

Wilms 腫瘍は、小児に発生する腎の悪性腫瘍として良く知られているが、成人に発生することは比較的稀である。われわれは、最近術前に腎嚢胞と鑑別を要した成人の Wilms 腫瘍の1症例を経験したので報告するとともに、若干の文献的考察を行なった。

症 例

患者. U. O. 47歳, 男子.

主訴. 腹部腫瘍.

現病歴. 1977年12月10日ごろより腹部腫瘍に気付く。疼痛はなかったが、1978年1月初旬よりときどき腹部不快感がおこるようになり、1月10日済生会神奈川県病院内科を受診し、腹部腫瘍の精査のため1月31日入

院した。諸検査にて右腎腫瘍と診断され当科へ転床した。

既往歴. 20歳時, 肺結核. 34歳時, リウマチ様関節炎.

家族歴. 特記すべきことなし.

現症. 身長 159 cm, 体重 51 kg. 血圧 130/80mmHg. 脈 80/min. 整, 貧血, 黄疸なし. 頸部リンパ腺触知しない. 胸部は理学的正常. 腹部は Fig. 1 のごとく右側腹部に手拳大の腫瘍を触知す. 肝, 脾, 左腎は触知しない. 腸雑音正常. 四肢には浮腫なし. 神経学的正常. 外陰部, 前立腺異常なし.

検査成績. 末梢血: 赤血球 $467 \times 10^4/mm^3$, Hb 15.1 g/dl, Ht 46.0%, 白血球 $4900/mm^3$ (stab. 5, seg. 19, eosino. 10, lymph. 65, mono. 1), 血小板 14.2×10^4




Fig. 1. 腹部所見

mm³, 網状赤血球 3%. 凝固系: 出血時間 2 分, 凝固時間 10 分, 血漿プロトロン時間 98%.

血液化学: TP 6.6 g/dl, A/G 1.62 (蛋白分画 Al 61.9%, α -gl 3.0%, α_2 -gl 7.3%, β -gl 9.6%, γ -gl 17.9%). total bilirubin 0.6 mg/dl, TTT 3.9 MU, ZTT 12.1 KU, GOT 20u, GPT 11u, LDH 299 u, Al-P 6.8 K. A.U., TC 266 mg/dl, BUN 11.8 m/dl, creatinine 0.9 mg/dl, Na 142 mEq/l, K 4.5 mEq/l, Ca 4.5 mEq/l, Cl 105 mEq/l, アミラーゼ 102SU.

尿検査: 蛋白(-), 糖(-), ウロビリノーゲン(±), 赤血球 1~2/1hpf, 白血球 2~4/1hpf, 尿一般細菌, 結核菌培養陰性, 尿細胞診 Papanicolaou class I (1 回), class II (2 回), 赤沈: 1 時間値 23 mm. CRP: (+). ツベルクリン反応: 強陽性, 胸部 X-P: 右肺野に結核性と考えられる石灰化像あり, 心電図: 異常なし.

入院後経過. 排泄性腎盂造影 (Fig. 2) で, 右腎盂は上方へ圧排され, 右腎下極に space-occupying lesion を認める. 比較的壁が smooth で嚢胞様である. また, 腎シンチグラフィ (Fig. 3) では右腎下極に cold area を認める. 腎動脈造影 (Fig. 4) で右腎下極に space-occupying lesion を認め, それに一致して血管配列は粗であるが伸展され, 壁不整な血管像があり, これらの血管は pharmacoangiography (Fig. 5, 6) でも収縮せず腫瘍血管であると考えられた. 以上の結果より, 右腎嚢胞に合併した悪性腫瘍と診断して 1978 年 2 月 21 日手術を行なった.

手術所見. 上腹部正中切開で開腹すると, 右腎下極に腫瘍を認め, 腎は比較的周囲組織と癒着が強かった. 根治的右腎摘出術を行なった. 摘出標本 (Fig. 7, 8) は, 重さ 435 g で, 腫瘍は, 右腎下極より嚢胞状に突出し, 嚢胞内には, 比較的多量の血性液が含まれていた. 壁面に暗褐色でやや黄色調の腫瘍組織がみられた.

病理組織学的所見 (Fig. 9, 10).

組織学的には腫瘍は充実性に増殖し, 出血, 壊死傾向を伴っていた. 腫瘍細胞は大型で核質に富む核と明るい中等大の胞体から成っており, 腫瘍細胞の大きさ

は, 比較的そろっていた. 腫瘍細胞の配列は, 多くの部分では低分化で特徴的な配列は目立たぬが, 一部では索状に配列し, 上皮性の腺腔形成を示す部分も伴っていた. このような部分では, 個々の細胞は周囲基質の低分化な細胞性格と類似しており, 他の筋, 軟骨成分などの混在は認められなかった.

一方, 肉眼的に嚢胞を形成していたその壁には, 多くの部分で細胞成分は欠除しており血鉄素沈着を伴う線維成分から成っていた. 一部の嚢胞と腫瘍との移行部には, 1 層の扁平ではあるが異型性の高い著明に拡張した内腔を有する管腔構造が密集しており, おのおのの中には, 漿液様物質を容れていた. このような管腔構造の密集部分の間質中には, 前記の充実性腫瘍部分に類似した低分化の細胞も混在しており, この部分もまた腫瘍成分により生じた嚢胞性変化と考えられ, ことに, 低分化なリンパ管由来の腫瘍成分の混在と思われる. Chatten¹⁾ は, 腫瘍の生物学的態度と関連した優れた組織学的分類を提唱しているが, 本腫瘍は, このうちの classic type, with scant epithelium に属せしめられると思われる.

術後経過.

術後 actinomycin-D 療法 1 クール (0.5mg/日×5 日) および OK-432 による immunotherapy (維持量 2.0 KE) を行なった. 現在, 術後約 9 カ月を経過しているが再発などみられない.

考 察

Klapproth²⁾ は, 世界文献より 1,106 例の Wilms 腫瘍を集計し, 13.4% が 1 歳以下の小児に, 82.2% が 1 歳以上の小児に発生し, 成人例はわずか 44% にすぎないと述べている. 本邦では, 戎野ら³⁾ が, 成人の Wilms 腫瘍 28 例を集計しているが, その後 7 例の報告があり⁴⁻⁹⁾, 本症例は 36 例目にあたる. 本邦 36 例の年齢分布は, Fig. 11 に示すごとく 16~19 歳 8 例, 20 歳台 7 例, 30 歳台 4 例, 40 歳台 7 例, 50 歳台 4 例, 60 歳台 4 例, 70 歳台 2 例である. また性別では, 男 16 例, 女 20 例である. また Altug ら¹⁰⁾ は, 成人の Wilms 腫瘍 124 例を集計し, 各年齢層に分布し, 性別のはっきりした 114 例では, 男 63 例, 女 51 例であると述べている. 以上のように, 特に性別, 年齢層の差はないと考えられる.

Wilms 腫瘍の典型的な病理組織像の特徴は, 上皮様成分, 間質様成分 および blastematos component が混在していること¹¹⁾にあるが, その組織像は, はなはだ多彩であり, Lucke ら¹²⁾ は, 同義語として 49 の多数が挙げられると述べている. そして, 成人の

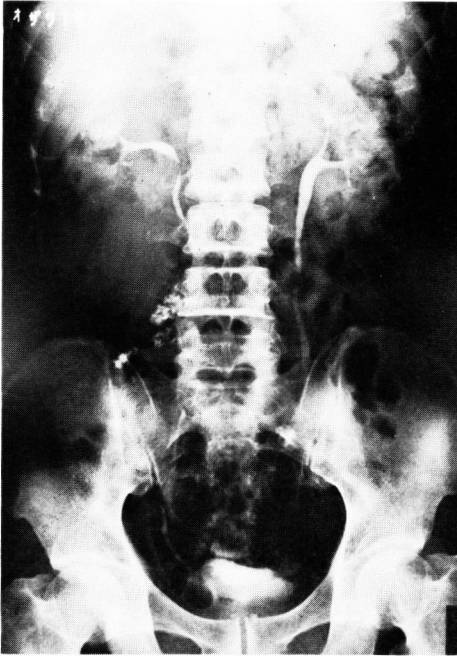

Fig. 2. 排泄性腎盂造影. 右腎盂は上方へ圧排され, 右腎下極に space-occupying lesion を認める.

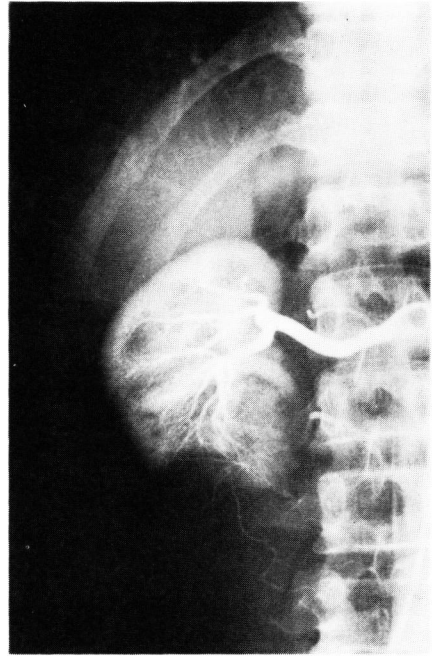


Fig. 4. 選択的右腎動脈造影. 右腎下極に avascular mass を認める.

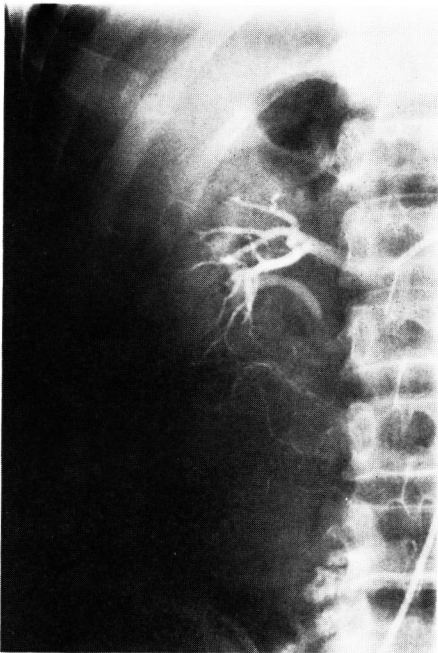


Fig. 5. Renal pharmacangiography. 右腎下極に壁不整な病的血管像を認める.

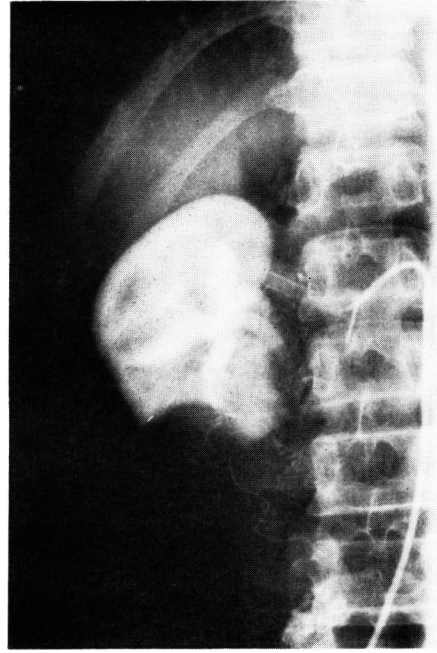

Fig. 6. Renal pharmacangiography. 右腎下極に病的血管像のある avascular mass を認め, cyst 様である.

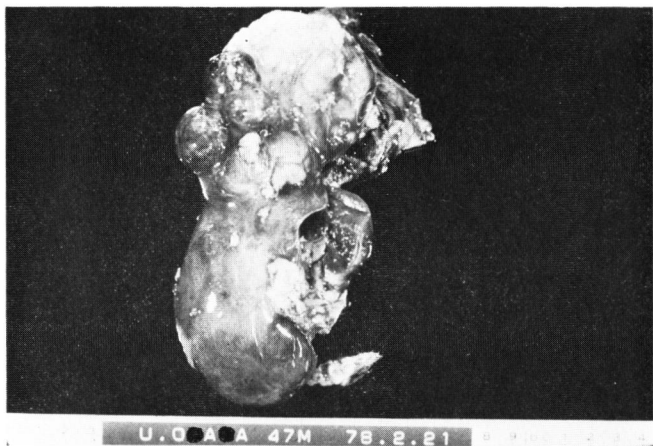


Fig. 7. 摘出標本. 右腎下極より嚢胞状に突出した腫瘍を認める.

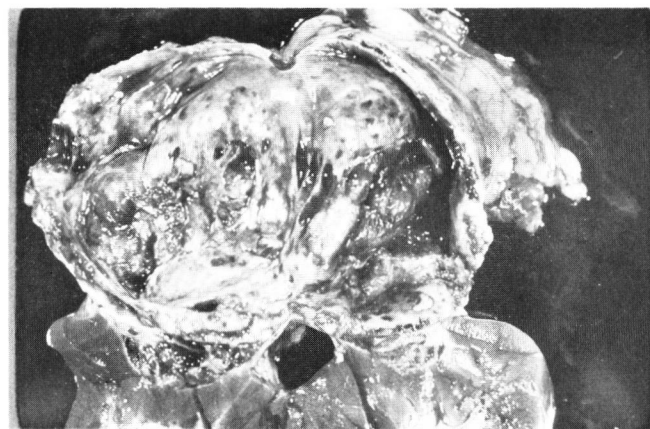


Fig. 8. 摘出標本 (剖面). 嚢胞内には血性液が含まれ, 壁面に暗褐色, 黄色調の腫瘍組織がみられる.

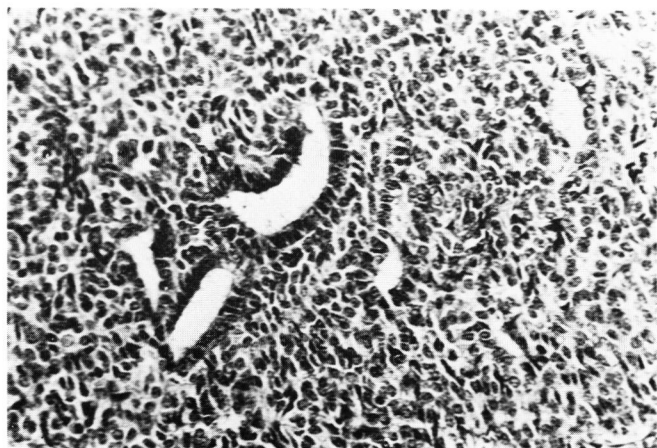


Fig. 9. 病理組織像. (HE, × 346)

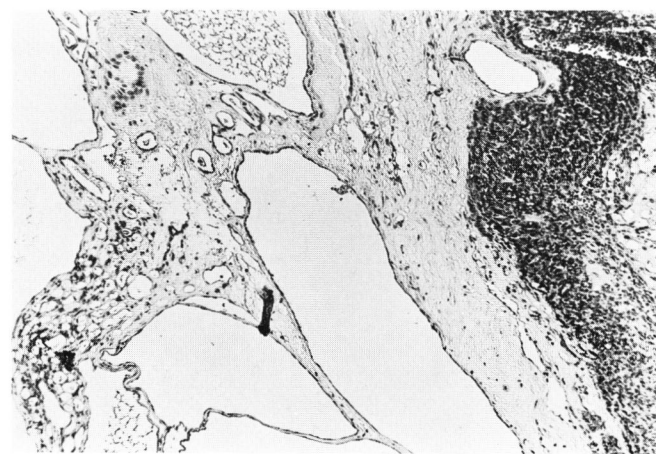


Fig. 10. 病理組織像. (HE, × 100)

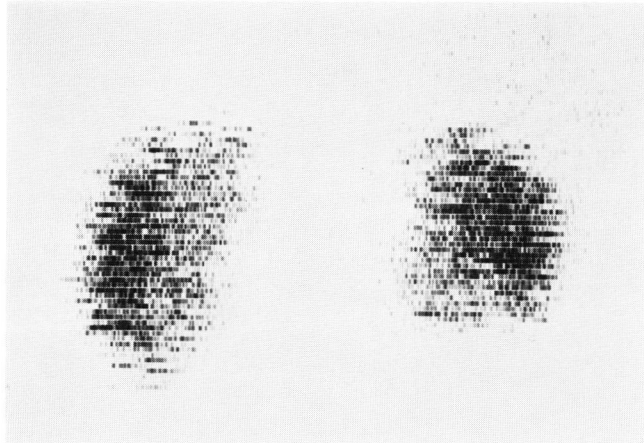


Fig. 3. 腎シンチグラフィー. 右腎下極に cold area を認める.

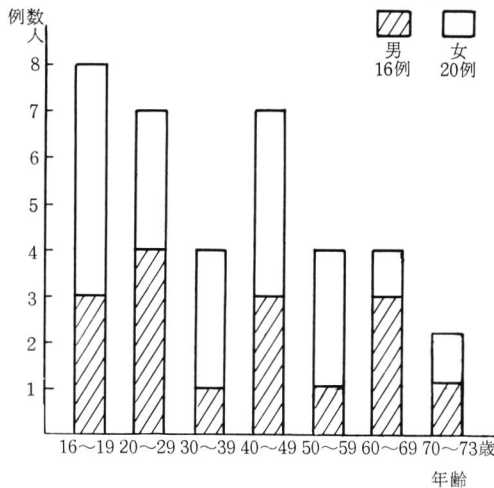


Fig. 11. 年齢, 性分布 (本邦36例)

Wilms 腫瘍の組織診断にあたって、未分化腎細胞癌との鑑別が問題となる場合もあるといわれる¹³⁾。また、Wilms 腫瘍の組織分類も数多くのものがあり^{14,15)}、統一された見解をみない。われわれは組織分類するにあたり、Chatten¹⁾のものを用いた。すなわち、Chattenの分類は、癌にとって重要な生物学的態度と関連させ分類してあるので、有用なものであると考えられたためである¹⁶⁾。

成人の Wilms 腫瘍を術前に診断することは困難であると考えられる。すなわち、本症に特徴的な症状はなく、術前検査でも有力な決め手がない。自験例では、術前に腎嚢胞に合併した悪性腫瘍と診断した。つまり、腎動脈造影, *pharmacangiography* を行ない、腎に腫瘍血管があると考えられたことによる。しかし、Wilms 腫瘍と診断することはできなかった。Wilms

腫瘍の血管造影は、腎腺癌ほど数多く行なわれておらず、診断学上、血管造影法の意義が腎腺癌ほど確立されていないように思われる。Wilms 腫瘍の血管像は *hypervascular* から *avascular* のものまでであり、またいわゆる *creeping vine*, *spider leg* といわれる異常血管像がみられたりする¹⁷⁾。また Clark 氏¹⁸⁾は、Wilms 腫瘍の90%以上に何らかの病的血管像を認めたと述べている。以上のように Wilms 腫瘍に特有な血管造影像の所見はまだ唱えられていないが、血管造影, 特に *pharmacangiography* を行なうことにより自験例のように腎悪性腫瘍の診断を得ることができ、意義あるものと考えられる。自験例では、腎の *avascular mass* が認められたが、成人の Wilms 腫瘍の本邦文献上でも、血管造影法を行なったなかで、*avascular mass* を認めたとの報告が多くみられる^{3-5,8,9,19-21)}。このように、成人の Wilms 腫瘍では、*avascular mass* を呈するものが比較的多くあり、興味あるところと思える。腫瘍が壊死に陥れば、血管像が *avascular* となる可能性もあるが、今後、検討がなされるべきところと考えられる。

adjuvant therapy としては、小児の場合と同様、*actinomycin-D*, *vincristine* による *chemotherapy*, および *radiation therapy* が行なわれることが多い²²⁾。予後については、Livermore²³⁾は、105例中、5年生生存例は、わずか5例にすぎず、Farrow 氏²⁴⁾は、5例中4例は3~8カ月で死亡し、1例が30年生存していると述べ、きわめて予後不良であるとの報告が多い。自験例は、術後約9カ月を経過しているが元気で生存している。

結 語

術前に腎嚢胞と鑑別を要した，47歳男子に発生した成人の Wilms 腫瘍の1症例を報告し若干の文献的考察を行なった。

御校閲を頂いた大越正秋教授に深く感謝します。本論文の要旨は，日本泌尿器科学会第43回東部連合総会にて発表した。

文 献

- 1) Chatten, J.: Perspectives in pediatric pathology, vol. 3, p. 225 ed. by Rosenberg, H. S. and Bolande, R. P., Year Book Medical Publishers, Inc., Chicago, 1976.
- 2) Klapproth, H.: J. Urol., **81**: 633, 1959.
- 3) 戎野庄一・ほか：泌尿紀要，**20**: 149, 1974.
- 4) 竹内秀雄・ほか：日泌尿会誌，**65**: 140, 1974.
- 5) 小川由英・ほか：日泌尿会誌，**66**: 122, 1975.
- 6) 疋田政博・ほか：日泌尿会誌，**66**: 796, 1975.
- 7) 宇山 健・ほか：西日泌尿，**38**: 528, 1976.
- 8) 藤沢保二：西日泌尿，**38**: 947, 1976.
- 9) 小林克己・ほか：臨泌，**32**: 69, 1978.
- 10) Altug, M. et al.: J. Urol., **91**: 212, 1964.
- 11) Bennington, J. L. et al.: Atlas of tumor pathology: Tumors of the kidney, renal pelvis, and ureter, vol. 12, p. 60, AFIP, Washington, 1975.
- 12) Lucke, B. L. and Schlumberger, H. G.: Atlas of tumor pathology VII-30, Tumors of the kidney, renal pelvis, and ureter, AFIP, Washington, 1957.
- 13) Olsen, B. S. and Bischoff, A. J.: Cancer, **25**: 21, 1970.
- 14) Bodian, M. and Rigby, C. C.: Tumors of the kidney and ureter, vol. 5 of monographs on neoplastic disease at various sites, ed. by E. Riches, p. 219, London, Livingstone Ltd., 1964.
- 15) Kheir, S. et al.: Cancer, **41**: 1199, 1978.
- 16) del Regato, J. A. and Spjut, H. J.: Ackerman and del Regato's cancer, diagnosis, treatment, and prognosis, p. 617, Mosby Company, St. Louis, 1977.
- 17) Witten, D. M. et al.: Emmett's Clinical Urography, 4th ed., vol. 3, p. 1657, Saunders, Philadelphia, 1977.
- 18) Clark, R. E. et al.: Am. J. Roentgenol. Radium Ther. Nucl. Med., **113**: 476, 1971.
- 19) 鎗水史郎：臨泌，**23**: 813, 1969.
- 20) 松浦 一・ほか：日泌尿会誌，**61**: 1026, 1970.
- 21) 谷村 晃・ほか：西日泌尿，**35**: 567, 1971.
- 22) Breslow, N. E. et al.: Cancer, **41**: 1577, 1978.
- 23) Livermore, G. R.: J. Urol., **70**: 141, 1953.
- 24) Farrow, G. M. et al.: Cancer, **22**: 556, 1968.

(1978年11月28日受付)