

## 結節性硬化症の不全型と考えられる 両側腎血管筋脂肪腫の1例

京都大学医学部泌尿器科学教室 (主任：吉田 修教授)

荒 井 陽 一  
朴 勺\*  
岡 部 達 士 郎  
小 松 洋 輔  
吉 田 修

### BILATERAL RENAL ANGIOMYOLIPOMA WITH NO OTHER STIGMATA OF TUBEROUS SCLEROSIS COMPLEX

Yoichi ARAI, Kyun PAK\*, Tatsushiro OKABE,  
Yosuke KOMATSU and Osamu YOSHIDA

*From the Department of Urology, Faculty of Medicine, Kyoto University  
(Director: Prof. O. Yoshida, M. D.)*

*(\*From the Department of Urology, Shiga University of Medical Science)*

A 39-year-old woman was admitted with the chief complaints of abdominal mass and pain in the right flank. Preoperative diagnosis was made as bilateral renal angiomyolipoma from clinical symptoms and angiograms. The patient underwent bilateral partial nephrectomy and the above diagnosis was confirmed. Though this case has no other stigmata of tuberous sclerosis complex, it may pathogenetically represent the so-called "formes frustes" of that syndrome. Angiomyolipomas is occasionally diagnosed as malignant by pathologists because of its mimicking histologic features. Since angiomyolipoma is a benign tumor, the treatment differs greatly from that of renal cell carcinoma. More precise examinations will enable us to do non-operative observation or limited surgery with preservation of the renal parenchyma.

#### 結 言

腎血管筋脂肪腫は結節性硬化症に高率に見られるもので、近年その報告例も増加している。われわれは、腎病変以外に結節性硬化症の徴候がなかった両側腎血管筋脂肪腫の1例を経験したので報告するとともに、1978年11月までの腎血管筋脂肪腫の本邦報告例を集計し、文献的考察を行なった。

#### 症 例

患者：K. W. 39歳，女性。  
主訴：右側腹部の腫瘍および疼痛  
既往歴，家族歴：特記すべきものなし  
現病歴：1978年7月29日，突然，悪心，嘔吐，下痢を伴って右側腹部激痛および腫瘍を自覚，翌日某病院に入院した。強度の貧血が見られたため，その治療を受けるとともに DIVP にて右腎腫瘍を疑われ，当科へ入院した。

入院時現症：身長，152 cm 体重38 kg，眼瞼結膜に貧血を認めなかった。顔面に皮脂腺腫はなく，知能低

\* 現滋賀医科大学泌尿器科学教室助手

下はなかった。胸部理学的所見に異常を認めず、表在リンパ節は触知しなかった。腹部では、右側腹部に手掌大の表面不整、弾性硬で、圧痛のある腫瘤を触知し、呼吸性移動が認められた。血圧 120/80 mmHg、脈拍 92/分、整、体温36.8°C。

入院時検査成績：Table 1 のごとくで、LDH の軽度上昇がみられるほか、特に異常値はなかった。

Table 1. Laboratory data.

BSR 1°: 12 mm 2°: 28 mm		Blood chemistry values	
Hemogram:		GOT	37mU/ml
RBC $3.48 \times 10^9/\text{mm}^3$		LDH	234mU/ml
WBC $5.8 \times 10^3/\text{mm}^3$		ALP	49mU/ml
HGB 11.0g/dl		Total protein	8.2g/dl
HCT 33.0%		Albumin	4.5g/dl
Bleeding time 2'		BUN	16mg/dl
Coagulation time 8'30"		Creatinin	0.8mg/dl
Serum test for syphilis		Uric acid	6.5mg/dl
negative		Cholesterol	217mg/dl
Urinalysis		Glucose	95mg/dl
pH6, protein (-)		Ca	9.5mg/dl
sugar (-)		P	4.3mg/dl
RBC 0~1/hpf		Na	138mEq/L
WBC 0~1/hpf		K	4.0mEq/L
Epith. (+) Cast (-)		Cl	103mEq/L

放射線学的検査：胸部レ線像異常なし。DIVPにて右下腎杯の内側への圧排像を認める (Fig. 1)。腎シンチグラムでは右腎下極および左腎中央外側に cold area を認める (Fig. 2)。選択的腎動脈造影で、右腎下極に屈曲蛇行し、動脈瘤様の変化のみられる血管像を認める (Fig. 3)。左腎では中央外側に突出した腫瘍血管像を認め、一部に cork-screw 様の血管像がある (Fig. 4)。動静脈瘻は認めない。ネフログラムでは両側ともにモザイク様の像を認める (Fig. 5, 6)。

以上の臨床像と検査結果から両側腎血管筋脂肪腫が

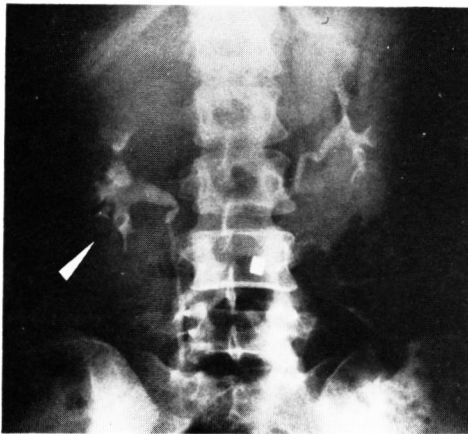


Fig. 1. Intravenous pyelogram demonstrates compression of the right lower calyces.

最も疑われた。しかし悪性腫瘍も否定できず、両側腎生検を目的に1978年9月12日試験開腹を施行した。

手術時所見：全身麻酔下で上腹部正中切開にて経腹膜的に両側腎に到達した。右腎では  $4.0 \times 3.8 \times 1.1$  cm 大以下の大小多数の暗赤色で軟い腫瘍を認めた (Fig. 7)。左腎では中央外側に  $3.4 \times 2.2 \times 1.0$  cm 大の同様な腫瘍を認めた。腫瘍はいずれも腎被膜に覆われて発育しており、周囲との癒着は認められなかった。両側腎茎部のリンパ節腫大はなく、肝および骨盤内臓器に異常を認めなかった。凍結切片による術中組織診断は、局所的に平滑筋肉腫の像がみられる両側腎血管筋脂肪腫であったため、両側腎部分切除術を施行した。

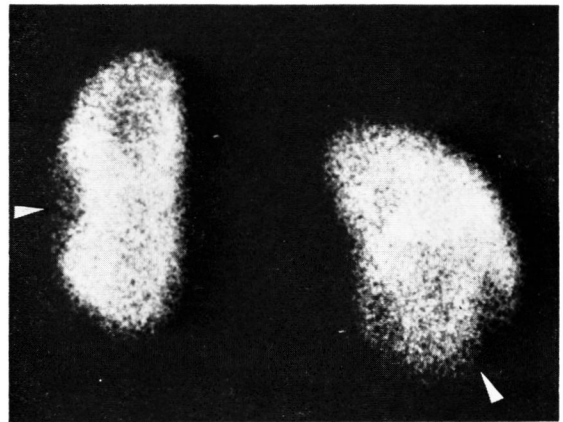


Fig. 2. Renal scintigram reveals cold areas.

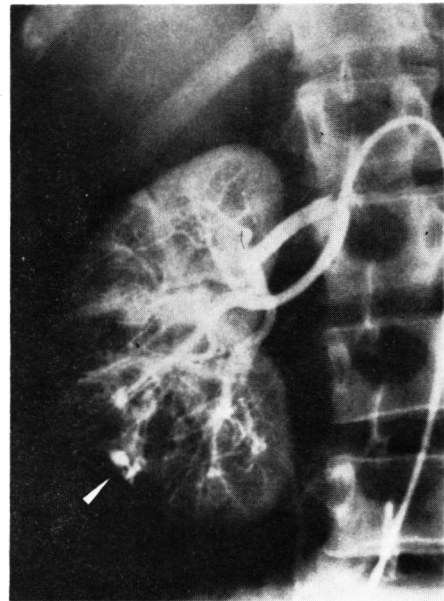


Fig. 3. Right renal arteriogram reveals aneurysmal formation without arterio-venous fistula.

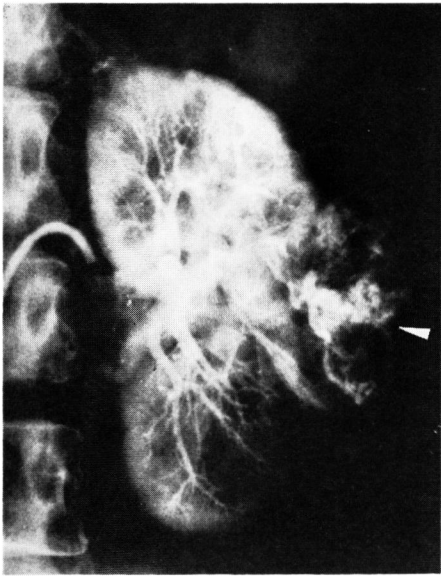


Fig. 4. Left renal arteriogram. Note tortuous and corkscrew-like vessels.

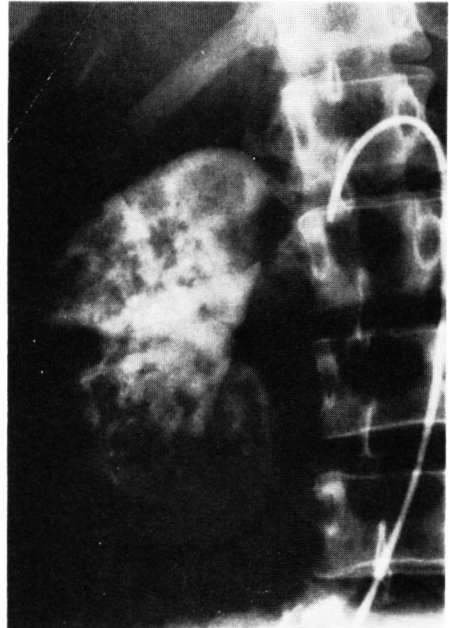


Fig. 5. Right renal arteriogram (nephrographic phase) shows mosaic-like image.

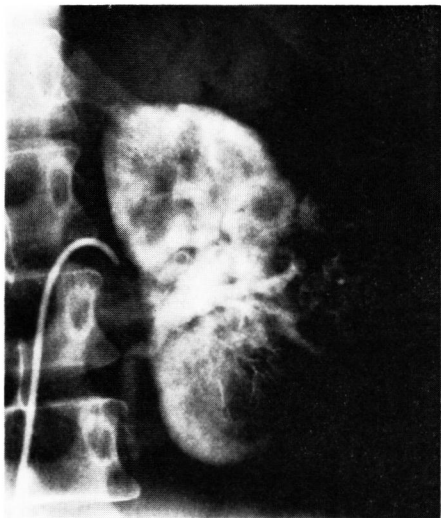

Fig. 6. Left renal arteriogram (nephrographic phase)

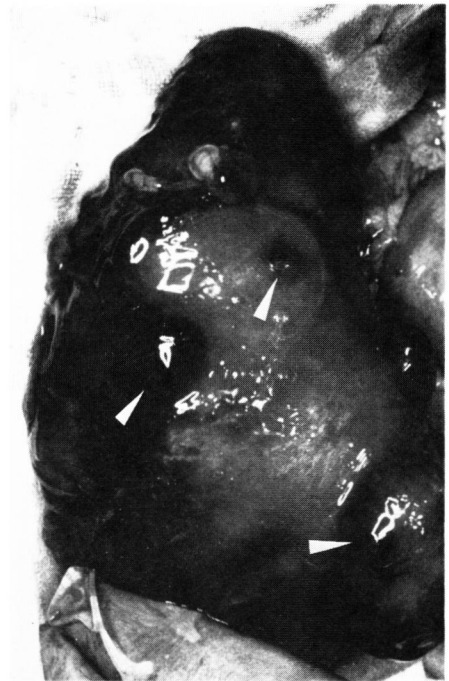


Fig. 7. Operative finding of the right kidney. Arrows show multiple tumors.

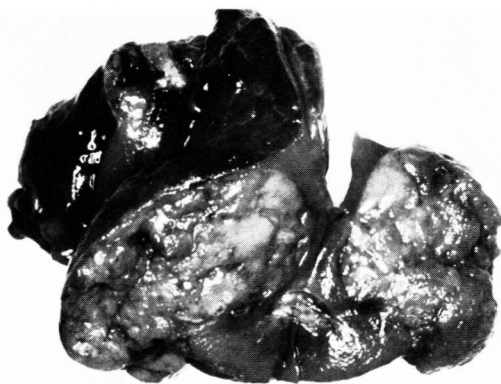

Fig. 8. Cut surface of operative specimen from the right kidney. Mass consists of well-demarcated tumor.

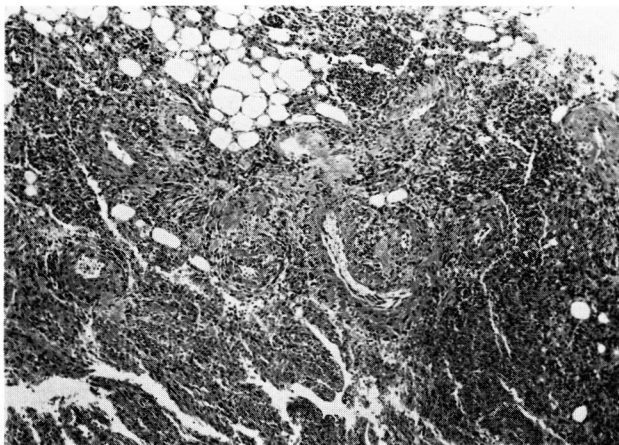


Fig. 9. Pathological finding. Tumors are composed of vessels, muscles and fats.

摘出標本は、右75g (Fig. 8)、左40gで剖面は灰白黄色、腎実質との境界は明瞭であった。病理組織学的には、血管、平滑筋および脂肪組織よりなる両側腎血管筋脂肪腫であったが、細胞の多型性、分裂像および異型巨細胞の認められる部分が存在した。

術後経過は良好で、術後33日目に退院した。病理組織診断にて局所的に悪性像を認めているため、現在外来にて厳重に経過観察中である。

## 考 察

腎血管筋脂肪腫は結節性硬化症に高率にみられ、Chonko ら<sup>1)</sup>によれば結節性硬化症の20~80%に本症を伴うという。今回中野ら<sup>2)</sup>による腎血管筋脂肪腫の集計報告以後22例を加え、94例の本邦報告例について検討した。腎病変以外にも結節性硬化症の徴候がみら

れたもの35例、(37.2%)、腎病変のみであったもの45例(47.9%)であった。両側性のもは自験例を含め19例であり、その大部分は結節性硬化症の症例で、本症例のように結節性硬化症に伴わないものはわずか4例のみであった (Table 2)。

結節性硬化症にしばしば本症が伴うことはよく知られた事実であるが、本邦報告例にも見られるように、実際には腎病変のみでほかに結節性硬化症の徴候を伴わないものの方が多い<sup>3,4)</sup>。Brendler ら<sup>5)</sup>は、結節性硬化症と本症との関係について、腎血管筋脂肪腫には、①結節性硬化症に伴って通常剖検で発見される小さくて無症候性のもの、②結節性硬化症とは全く無関係で大きくて症候性のものの2型があると述べた。しかし、Hadju ら<sup>3)</sup>は、この2型を組織学的に区別することはできないと述べ、結節性硬化症に伴わない腎血管筋

Table 2. Treatment and relationship to tuberous sclerosis.

	With the other stigmata of T.S.	With no other stigmata of T.S.	Unknown	Total
Right	8	21	7	36(38.3%)
Left	13	19	5	37(39.4%)
Bilateral	14	4	1	19(20.2%)
Unknown		1	1	2(2.1%)
Total	35(37.2%)	45(47.9%)	14(14.9%)	94
mean age	32.7 y.o.	45.7 y.o.		
nephrectomy	26	40	12	78(83.0%)
partial nephrectomy	2	3		5(5.3%)
biopsy	8	2	1	11(11.7%)

T.S. = Tuberous sclerosis

脂肪腫27例の剖検例で26例までが小さくて無症候性であったことを示した。本邦報告例においても、結節性硬化症に伴った腎血管筋脂肪腫では、3例が自覚症状なしとされているが、他の症例では血尿、疼痛、腫瘤などの腎に由来する症状、徴候があり、特に小さくて無症候性であるとは言えない<sup>14)</sup>。また、腎血管筋脂肪腫と診断された時期は、結節性硬化症に伴った症例では腎病変のみの症例より10歳以上も若いこと<sup>7)</sup>、結節性硬化症患者の75%は20歳以下で神経学的な合併症により死亡すること、などを考えると必ずしも2型に分類できるものではないと考えられる。

Moolten<sup>9)</sup>は、結節性硬化症についてその概念を拡大し、種々の器官に腫瘍性の発育がみられる先天的な発育異常としてとらえている。彼は、①知能低下、②てんかん、③皮脂腺腫、④水晶体腫、⑤腎の多発性混合腫瘍(過誤腫)、⑥家族性発症の6つを結節性硬化症候群として挙げ、うち2つ以上そろえば結節性硬化症と診断できるとした。Price<sup>6)</sup>は、本症候群が過誤腫としての性格をもったものであり、腎血管筋脂肪腫の基本的組織構成が本症候群の有無にかかわらず同一である以上、腎血管筋脂肪腫は新生物というよりは過誤腫であろうと述べ、結節性硬化症に伴わない腎血管筋脂肪腫は、本症候群の不全型(“formes frustes”)を意味するものであろうとしている。自験例は腎病変のみであり、このような組織発生の観点からすれば本症例はPrice<sup>6)</sup>の述べるように結節性硬化症候群の不全型としてとらえる方が考えやすい。

腎血管筋脂肪腫の組織学的所見は多彩であり、しばしば肉腫と誤診されやすい<sup>3,6,9)</sup>。本症が悪性と診断される理由として、①腎実質が破壊される、②腎周囲への進展がみられる、③腫瘍が多発性あるいは両側性である、④平滑筋成分に細胞の多型性、核濃染性、分裂像、

異型巨細胞がみられる、⑤血管内浸潤がみられる、などが挙げられる<sup>6,10)</sup>。Hadju<sup>9)</sup>、Barrilero<sup>4)</sup>は、腎血管筋脂肪腫の半数以上にこのような悪性像を思わせる所見がみられるが必ずしも悪性腫瘍を示唆するものではないと述べている。Farrow<sup>10)</sup>は、①、②は本腫瘍に特徴的な発育様式であり、③については転移というよりも本腫瘍が多中心性であることによると述べている。④、⑤についてPrice<sup>6)</sup>は、平滑筋成分の多彩な像は必ずしも悪性の指標にはならず、血管内浸潤の評価はきわめて難しいことを指摘している。Price<sup>6)</sup>は、結節性硬化症に伴わなかった腎血管筋脂肪腫30例のうち約半数が腎肉腫と診断されていたとしており、経過観察の行なわれた24例のいずれにも遠隔転移や再発はみられず、腫瘍の血管内浸潤もみられなかったと報告している。Berg<sup>11)</sup>およびHartveit<sup>12)</sup>は、腎の悪性腎血管筋脂肪腫の報告をしているが、それぞれに対して悪性としての確実な所見に乏しいことが指摘されている<sup>1,10)</sup>。

最近、境<sup>13)</sup>は本邦の腎肉腫125例を集計して5つの型に分類し、その第II型として、Pringle氏病(結節性硬化症)合併腎肉腫を含む過誤腫由来と考えられるもの10例を検討し、そのいずれにも遠隔転移および腫瘍による死亡例がみられなかったと報告している。腎肉腫の5年生存率は10%以下とされており<sup>15)</sup>、腫瘍の発生が過誤腫由来と考えられる症例については腎肉腫とは区別した方が良いと考える<sup>13)</sup>。自験例では、術中組織診にて腎平滑筋肉腫の疑いがあったが、摘出標本の詳細な病理組織学的検討、臨床所見および検査結果より両側腎血管筋脂肪腫と診断した。

腎血管筋脂肪腫はその良性腫瘍としての性格から悪性腫瘍とは治療法を全く異にすべきものであり、重篤な合併症がない限り腎摘の必要はない。しかし、

Table 2のごとく多くの症例で悪性腫瘍の診断のもとに腎摘がなされており、したがって術前または術中診断による可及的な腎保存が望まれる。

本症の術前診断は困難なものであるが、McCullough<sup>9)</sup>らは初めて、結節性硬化症の諸徴候と腎動脈造影所見から臨床的に満足な診断をした2例を報告している。Walker<sup>7)</sup>は、結節性硬化症と本症に関する知識が充分あれば、術前または術中診断はかなり可能になるだろうと述べている。しかし前述したように、腎病変のみで他臓器に結節性硬化症の変化のみ見られない症例の方が多く、術前診断を困難なものにしている。

腎血管筋脂肪腫の診断はレ線学的所見が重視され、特に腎動脈造影が最も有用である。本症に特徴的な所見として、①葉間あるいは小葉間動脈領域の嚢状の動脈瘤様の血管、②同部のらせん状の cork-screw 様血管、③血管の途絶像や動静脈瘻がない、④病変部位では他の部位に比して血流が遅い、⑤ネフログラムでモザイク様の像を呈する、⑥静脈相におけるらせん状の onion-peel 像、⑦脂肪組織を示す境界明瞭な透亮像、などが挙げられている<sup>1,4,5,9,16,17)</sup>。本症の腎動脈造影所見は、腎癌の場合に比して血管分布がより整然とした印象があると言われる<sup>4)</sup>。また、⑦の透亮像があればきわめて診断的であるとされているが<sup>16)</sup>、実際には本症の9%にみられるに過ぎないという<sup>7)</sup>。これらの腎動脈造影で特徴的とされる所見は本症を示唆するものではあるが、自験例のごとくやはり悪性腫瘍を除外できない場合もある<sup>7)</sup>。

術中診断に関しては McCullough<sup>9)</sup>の強調するように凍結切片による術中病理組織診が重要である。また、悪性腫瘍の診断のもとに手術を行なった場合でも、それがきわめて出血の頑固な腫瘍で、特に腎周囲への出血も認められるときには必ず生検を施行して、不必要な根治手術は避けねばならない<sup>3)</sup>。ただ、前述したようにしばしば組織学的には悪性と診断される場合があり、より詳細な組織学的検索が必要である。なお、経皮的腎生検については出血および動静脈瘻形成の危険があるため施行すべきでない<sup>9)</sup>とされている。

本症の治療について Walker<sup>7)</sup>は、術前または術中診断の可能性と可及的な腎保存を強調して、①両側性で結節性硬化症に伴うものは合併症についてのみ対処、②片側性で結節性硬化症に伴う場合は生検のみ、③結節性硬化症がなく片側性で本症に特徴的とされる血管造影所見が満たされるものはできれば腎部分切除、④片側性で腎癌と区別できないものは腎摘、の治療方針を述べている。Barrilero<sup>4)</sup>は、片側または両側性の腎血管筋脂肪腫でも単発性の腫瘍として認められるときは、

腫瘍の発育と合併症発生の危険性を考えて腎部分切除を施行すべきだとしている。術後の放射線療法や化学療法は不要とされる。自験例は両側性腎病変があり、ほかに結節性硬化症の徴候がなく、Walker<sup>7)</sup>の治療方針には該当しないものであり、両側腎部分切除を行なった。

## 結 語

39歳女性で、術前に両側腎血管筋脂肪腫が疑われたが悪性腫瘍を除外できず両側腎部分切除を行ない、摘出標本から両側腎血管筋脂肪腫と診断した1例を報告した。本症例は腎病変以外に結節性硬化症にみられる変化を認めなかったが、組織発生の見地からは結節性硬化症の不全型とも呼ぶべきものである。本症がしばしば病理組織学的に肉腫と診断されることがあることを指摘し、より詳細な術前あるいは術中診断によって可及的に腎保存を行なうべきことを強調した。

病理組織学的所見についてご教示いただいた本学中検病理の南風原講師ならびに中嶋助手に感謝する。本症例の要旨は第85回日本泌尿器科学会関西地方会において口演発表した。

## 文 献

- 1) Chonko, A. M., Weiss, Z. M., Stein, J. H. and Ferris, T. F.: Renal involvement in tuberous sclerosis. *Amer. J. Med.*, **56**: 124, 1974.
- 2) 中野悦次・後藤満一・橋中保男・高杉 豊・新武三・井上彦八郎: 両側腎に発生した angiomyolipoma の1例. *泌尿紀要*, **23**: 761, 1977.
- 3) Hadju, S. I. and Foote, F. W.: Angiomyolipoma of the kidney: Report of 27 cases and review of the literature, *J. Urol.*, **102**: 396, 1969.
- 4) Barrilero, A. E.: Renal angiomyolipoma: A study of 13 cases. *J. Urol.*, **117**: 547, 1977.
- 5) Brendler, H., Maquire, J. W. and Mitty, H. A.: Angiographic characteristics of renal hamartoma. *Brit. J. Urol.*, **43**: 674, 1971.
- 6) Price, E. B., Hr. and Mostofi, F. K.: Symptomatic angiomyolipoma of the kidney. *Cancer*, **18**: 761, 1965.
- 7) Walker, E. E., Barry, J. M., and Hodges, C. V.: Angiomyolipoma: diagnosis and treatment. *J. Urol.*, **116**: 712, 1976.
- 8) Moolten, S. E.: Hamartial nature of the tuberous sclerosis complex and its bearing on the tumor problem. *Arch. Int. Med.*, **69**: 589,

- 1942.
- 9) McCullough, D. L., Scott, R., Jr., and Seybold, H. M.: Renal angiomyolipoma (hamartoma): review of the literature and report of 7 cases. *J. Urol.*, **105**: 32, 1971.
  - 10) Farrow, G. M., Harrison, E. G. Jr., Utz, D. C., and Jones, D. R.: Renal angiomyolipoma: A clinicopathological study of 32 cases. *Cancer*, **22**: 565, 1968.
  - 11) Berg, J. W.: Angiolipomyosarcoma of kidney (malignant hamartomatous angiomyolipoma) in a case with solitary metastasis from a bronchiogenic carcinoma. *Cancer*, **8**: 759, 1955.
  - 12) Hartveit, F., and Hallebraker, B.: Report of three angiolipomyomata and one angiolipomyosarcoma. *Acta Path. Microbiol. Scand.*, **49**: 329, 1960.
  - 13) 境 優一・野田進士・江藤耕作：腎肉腫について。西日本泌尿, **39**: 935, 1977.
  - 14) 佐々木忠正・南 武・千野一郎・町田豊平・増田富士男・佐藤 勝・大石幸彦・菅谷公平：腎血管筋脂肪腫の4例。西日本泌尿, **39**: 935, 1977.
  - 15) Deming, C. L., and Harvard, B. M.: *Urology* edited by Campbell, M. F. and Harrison, J. H., Vol. 2: 926, W. B. Saunders Co. Philadelphia, 1970.
  - 16) Palmisano, P. J.: Renal hamartoma (angiomyolipoma). Its angiographic appearance and response to intraarterial epinephrine. *Radio-logy*, **88**: 249, 1967.
  - 17) Owman, T.: Renal angiomyolipoma versus renal carcinoma. Is an angiographic differential diagnosis possible? *Fortshr. Roentogen.*, **121**: 315, 1974.

(1979年3月12日受付)