

XYY 症 候 群 の 1 例

北里大学医学部泌尿器科 (主任: 小柴 健教授)

門 脇 和 臣

石 橋 晃

XYY SYNDROME: REPORT OF A CASE

Kazuomi KADOWAKI and Akira ISHIBASHI

From the Department of Urology, School of Medicine, Kitasato University

(Director: Prof. K. Koshiba)

A case of 47, XYY chromosomal complement is reported. A 31-year-old man was referred to us on August 17, 1979 for evaluation of his fertility. The father was 24 and the mother was 34 years old when he was born. The findings on physical examination were as following: His height was 176 cm and weight 58 kg. Both testes were firm and measured 3.4×1.2 cm on the right and 3.3×1.2 cm on the left. The penile growth was normal. Plasma gonadotropin and androgen levels were all within normal limits. Analysis of the semen specimen showed one million spermatozoa/ml, 10% of motility and 60% of morphologically abnormal cells. The testicular biopsy specimen revealed hypospermatogenesis and normal appearing Sertoli and Leydig cells. Chromosomal analysis from the peripheral leucocyte showed 47, XYY Karyotype.

Testicular function of 47, XYY man was briefly discussed.

緒 言

XYY 症候群は 47, XYY の核型を基本型とする性染色体の数的異常であるが, 従来本邦では Y 染色体過剰と知能障害, 人格異常などの関係が主として注目され, 本症の下垂性腺系機能にかんする報告は少ない。

最近著者は不妊を主訴とした染色体構成 47, XYY の 1 例を経験したので若干の文献的考察を加え報告する。

症 例

患者: 33-34-20, 31歳, 男性。

主訴: 不妊

家族歴: 父24歳, 母34歳時の第2子, 同胞2人(女性)は健常。両親は血族結婚ではない。

発育歴および既往歴: 在胎約9か月で出生。出生時体重は約2300g。身体の発育発達は順調。学業成績は中下位で高校卒。犯罪・非行歴はない。

現病歴: 1977年10月4日結婚。その後約2年を経過したが妊娠の成立なく精査目的で当科を受診した。妻には臨床的に不妊の原因となるべき異常は認めなかった。性生活に支障はない。

現症: 身長 176 cm, 体重 58 kg (Fig.1)。血圧 112~74 mmHg。脈拍 76/分。整。眼球結膜, 眼瞼結膜に貧血や黄疸は認めない。胸部理学的所見に異常なく, 甲状軟骨の隆起をみる。腹部は平坦, 軟で肝, 脾, 腎は触れない。ひげ, 腋毛, 陰毛の発達はやや不良だが陰茎の発育は正常。仮性包茎。睪丸は陰囊皮膚上からの計測で右 3.4×1.2 cm, 左 3.3×1.2 cm と小さいが緊満している。触診上副睪丸および前立腺には異常所見なし。

一般検査成績: 血液一般: 白血球数 $7000/\text{mm}^3$, 赤血球数 $475 \times 10^4/\text{mm}^3$, Hb 14.8 g/dl, Ht 42.9%。血液化学: 総蛋白 7.1 g/dl, A/G 2.6, GOT 15 u, GPT 14 u, Al-P 12 u, LDH 236 u, BUN 16 mg/dl, クレアチニン 0.7 mg/dl, Na 139 mEq/L, K 3.5 mEq/L, Cl 99 mEq/L。

胸部レ線, 心電図: 異常所見なし。

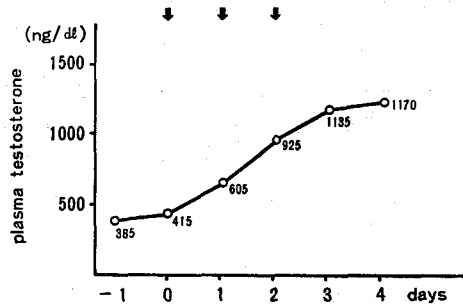
精液検査: 精液量 2 ml, pH 7.0, 精子数 $1 \times 10^6/l$, 精子運動率 10%, 奇形率 60%。

内分泌学的検査: radioimmunoassay 法により測定した血中 androgen および gonadotropin 値はいずれも正常域値内にあった。HCG 負荷試験 (HCG 4000

Table 1. Endocrinological examinations

plasma-LH	8.6, 14.6 mIU/ml	(normal range 6.5-34.5)
FSH	9.3, 10.9 "	(1.9-21.8)
Testosterone	368, 385 ng/dl	(300-850)
5-ALPHA-DHT	0.48 ng/ml	(0.2-2.0)
DHEA	6.95 "	(1.2-7.5)
DHEA-S	778 "	(400-1500)
ANDRO	0.78 "	(0.1-1.2)

HCG Test (HCG 4000 IU IM-3 days)



単位3日間連続筋注)では血中 testosterone は正常の反応を示した (Table 1).

染色体検査:末梢血白血球培養による染色体分析で核型 47, XYY と同定し (Fig. 2), さらに Q-染色法により2個の Y-chromatin を確認した (Fig. 3).

知能・心理検査:知能検査では WAIS で言語性 IQ 86, 動作性 IQ 86, 全 IQ 85 と正常下知級に属していた. 矢田部・ギルフォード性格検査では情緒的に安定し, 対人, 対社会的には外向的, 積極的で協調性に富み安定適応積極型と判定された.

睪丸の組織学的所見:精祖細胞数は軽度~中等度に減少しているが少数の精子の形成を認めた. 精細管径はほぼ正常で基底膜は部分的に中等度の肥厚を示すが硝子様変性を示す部分はみられなかった. 間質の線維性増生および細胞増生は軽微であり Leydig 細胞がわずかに小胞状の増加を示す部分を認めた. Sertoli 細胞の増加はなかった (Fig. 4).

考 察

性染色体異常が性腺の發育分化を障害し, 不妊の原因となることは広く知られた事実であり, Hendry ら¹⁾は男性不妊患者 204 例中 21 例 (10.5%) に Y 染色体異常を見出している. このような Y 染色体異常のう

Table 2. Gonadal dysfunction in 47, XYY karyotype.

1. Semen analysis

Azo spermia⁹⁾

Oligospermia^{4,6)}

2. Testicular biopsy

Maturation arrest^{6,7)}

Hypospermatogenesis⁹⁾

(proportional hypoplasia of all germ cells)

Absence of germ cells⁹⁾

3. Others

Hypospadias¹⁰⁾

Undescended testis¹⁰⁾

Hypogonadism¹¹⁾

Male pseudohermaphroditism^{12,13)}

Megatestes⁴⁾

Gynecomastia^{5,11)}

ち, 数の異常に基づく性染色体異常である XYY 症候群は1961年Sandberg ら²⁾により初めて報告されて以来欧米ではかなり多くの報告があるが, 本邦では

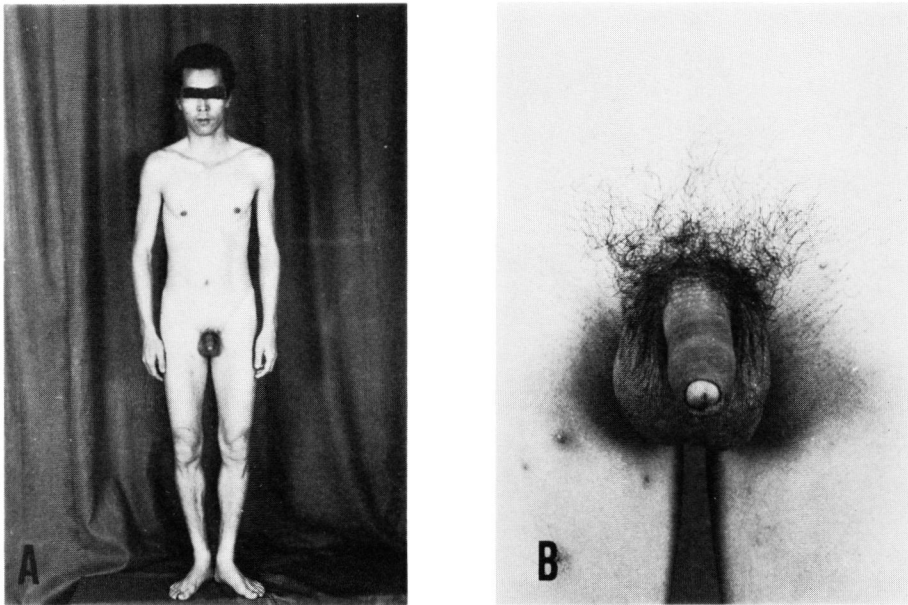


Fig. 1. Case 31 y.o. male. A, general stature. B, external genitalia.

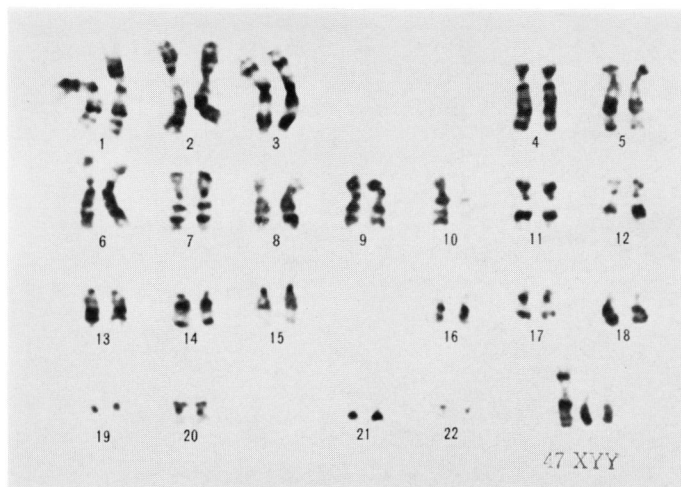


Fig. 2. Chromosomal analysis, showing karyotype 47, XYY (G-Banding).

未だ20数例の報告がみられるにすぎない。本症の基本核型である 47, XYY の発生機序が精子の第2次減数分裂における染色体不分離 (chromosome nondisjunction) にあることは明らかであるが、染色体不分離の原因は不明であり、Down 症候群患児などで指摘されている出生時の両親年齢との関係も本症では否定されている³⁾。

本症にみられる表現型はきわめて多彩であり一定の像はないとするものが多い^{5, 10-12)}。自験例のごとく性腺機能障害を伴うものは Table 2 に示すような報告

をみるが、47, XYY 個体の性腺機能に関しても一定の見解はないといえる。すなわち造精機能については子供を有するもの^{2, 4)} から高度の造精機能障害を示すもの^{9, 11)}までさまじまの報告がみられる。

Skakkebaek ら⁴⁾ は本症の睪丸組織像について精細管における精子形成能が正常のものは少なく、症例の50%以上に spermatogenic arrest 像、約30%に Sertoli cell only tubules 像がみられるとし、一般的には47, XYY 個体の多くが妊孕力低下を示すと述べている。文献的に睪丸の組織学的所見上ならぬかの造

精機能障害像を認めるものが多い^{4-7,9)}が、Skakkeback ら⁴⁾、Parker ら⁵⁾によれば本症に特徴的な睾丸組織像はない。

精子形成に FSH, LH, testosterone が密接に関与し、しかも精細管の障害度と血中 FSH, LH がある程度相関することは周知の事実であるが、従来の報告では 47, XYY 個体の内分泌学的所見についても多様で一致した結果を得ていない。すなわち血中 testosterone 正常域^{6,7,9)}、低値⁵⁾、高値⁸⁾、血中 LH 正常域^{6,7,14)}、高値⁹⁾、血中 FSH 正常域^{6,14)}、高値^{7,9)} などである。このような測定値のバラツキの原因としては(1)症例による睾丸障害の差、(2)下垂体 gonadotropin の episodic secretion (3)検討症例の特殊性—各種の施設収容者を対象としたものが多い。などが考えられるが、Baghdassarian ら⁶⁾、Ishida ら⁷⁾、Price ら⁸⁾などの報告から考察すると 47, XYY 個体の内分泌所見として一定のものではなく、各症例の睾丸障害の程度に応じて種々の変化がみられるものと考えられる。

自験例では睾丸の組織学的所見上中等度の hypospermatogenesis 像を認めたが、Sertoli 細胞や Leydig 細胞の変化は軽微で、血中 androgen, gonadotropin

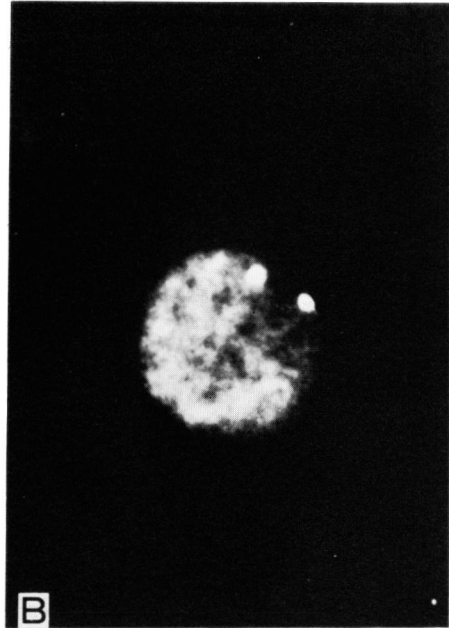


Fig. 3. Q-Banding. This figure shows two fluorescent spots (Y-chromatin) in lymphocyte. B, interphase.

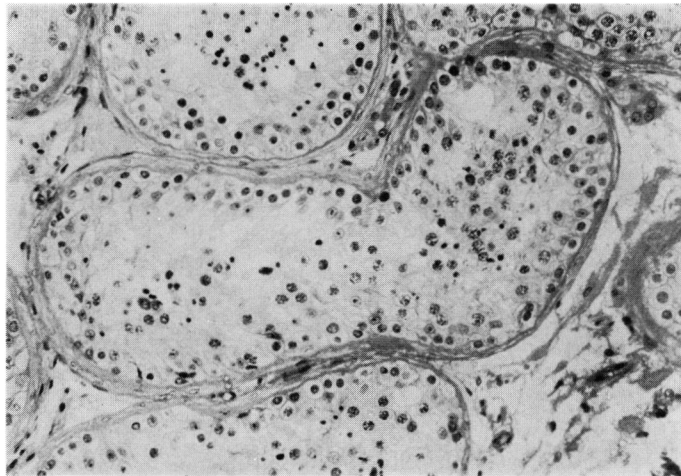


Fig. 4. Testicular biopsy specimen, showing hypospermatogenesis. The Sertoli cells and the Leydig cells are morphologically normal.

値は正常範囲内にあった。また HCG 刺激に対する testosterone の反応は正常であり、睾丸のステロイドホルモン分泌能障害は否定的であった。

結 語

染色体構成 47, XYY の 1例を報告し、主として本症の性腺機能について文献的考察を加えた。

文 献

- 1) Hendry, W. F., Polani, P. E., Pugh, R. C. B., Sommerville, I. F. and Wallace, D. M.: *Brit J. Urol.*, **47**: 899~908, 1976.
- 2) Sandberg, A. A., Koepf, G. F., Ishihara, T and Hauschka, T. S.: *Lancet*, **2**: 488~489 1961.

- 3) Court Brown, W. M., Law, P. and Smith, P. G.: *Ann. Hum. Genet., Lond.*, **33**: 1~14, 1969.
- 4) Skakkeback, N. S., Zeuthen, E., Nielsen, J. and Yde, H.: *Fertil. Steril.*, **24**: 390~395, 1973.
- 5) Parker, C. E., Melnyk, J. and Fish, C. H.: *Am. J. Med.*, **47**: 801~808, 1969.
- 6) Baghdassarian, A., Bayard, F., Borgaonkar, D. S., Arnold, E. A., Solez, K. and Migeon, C. J.: *Johns Hopkins Med. J.*, **136**: 15~24, 1975.
- 7) Ishida, H., Isurugi, K., Fukutani, K., Hosoi, Y., Nanko, S., Asaka, A. and Nijima, T.: *J. Urol.*, **121**: 190~193, 1979.
- 8) Price, W. H. and van der Molen, H. J.: *J. Endocr.*, **47**: 117~122, 1970.
- 9) Santen, R. J., de Kretser, D. M., Paulsen, C. A., and Vorhees, J.: *Lancet*, **2**: 371, 1970.
- 10) 関根昭一：臨泌，**25**: 243~247, 1971.
- 11) Balodimos, M. C., Lisco, H., Irwin I., Merrill, W. and Dingman, J. F.: *J. Clin. Endocr.*, **26**: 443~452, 1966.
- 12) Vignetti, P., Capotorti, L. and Ferrante, E.: *Lancet*, **2**: 588~589, 1964.
- 13) 柏本洋子・水野美淳・小坂樹徳・真柄雅子・川上博・大沢昭吾：日内分泌会誌，**47**: 756, 1972.
- 14) Lundberg, P. O. and Wahlstrom, J.: *Lancet*, **2**: 1133, 1970.

(1980年1月7日迅速掲載受付)