泌尿紀要26巻6号
1980年6月

膀胱頸部硬化症—外科的治療

兵庫医科大学泌尿器科学教室
佐　藤　義　基

BLADDER NECK CONTRACTURE: SURGICAL TREATMENT

Yoshiki SATOH
From the Department of Urology, Hyogo College of Medicine, Hyogo.
(Chief: Prof. F. Ikoma, M. D.)

We have treated 64 cases with bladder neck contracture.

Only bladder neck was transurethrally resected in 33 cases and both bladder neck and prostatic adenoma in 26 cases. Some received cryosurgery.

Pre- and post-operative urodynamic examinations for these cases showed that transurethral resection of the bladder neck with prostatic adenoma was found to be the most effective.

We consider that bladder neck contracture means the outlet obstruction caused by organic changes apart from the functional outlet disturbances.

For this differentiation, the strict urodynamic examination must be carried out.

はじめに

膀胱頸部硬化症に対して，現在行なわれている種々の外科的治療法を簡単に概説し，ついで兵庫医大泌尿器科教室における外科的治療の成績を報告するとともに，膀胱頸部硬化症に対する外科的治療について若干の私見を述べる．

I　外科的治療の概説

膀胱頸部硬化症に対する外科的治療として行なわれている手術方法には，Table 1 に示すような方法がある．開腹手術としては，Y-V 形成術および楔状切開が一般的に行なわれている．これらの手術方法はいずれの方法を選択するにしても，膀胱結石，VUR などの合併症を有する場合，あるいは，前立腺肥大症の開腹手術などの場合にあわせて行なわれることが多い方法といえる．

経尿道的手術としては，膀胱頸部を切除する方法と，切開のみを行なう方法が広く行なわれている．切除・切開の部位および程度については，それぞれの利点を強調した報告が数多くなされている[1~3]．たとえば，切除の場合は6時のみでよいとするもの，全周を切除すべきとするもの，また，前立腺切除を含めて行なうものなどがある．切開の場合にも12時のみでよいとするもの，4時・8時の切開を勧めるもの，また切開の深さについても前立腺被膜に達するまで切開すべきと主張するものがあり，切開範囲についても，精阜に至るまで充分に切開すべきだと強調しているものなど多くの方法が発表されている．さらに，電気メスによる切除・切開は再発の危険があるとして，cold knife による切開を主張するものもある．

その他の方法として，金属ブジーによる拡張のみで効果があるとする報告もあり，また凍結手術による治

Table 1.　膀胱頸部硬化症の手術的治療

開腹手術	
	Y-V 形成術
	楔状切開
	Trans-Trigonal Posterior Prostatectomy (Turner-Warwick)
経尿道的手術	
	TUR
	輪状切除、4°～8°の切除
	TU-Incision
	Electric Knife
	Cold Knife (Colling's Knife)
その他の方法	
	Metal Sound による拡張
	Cryosurgery

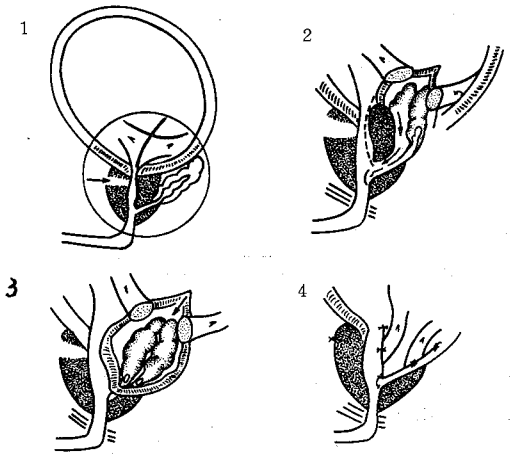

Fig. 1.　Trans-trigonal posterior prostatectomy

療も行なわれている．

特殊な方法として，trans-trigonal posterior prostatectomy がある[1]．この方法は Fig. 1 に示した方法で，精嚢炎を合併している症例に有効と報告されている．

法，または，全周の切除を行ない，少数ではあるが，Fig. 2-B に示すように切開する方法も行なっている．また，球部尿道のリング状狭窄を認める例では，狭窄の程度が軽度であっても，積極的に cold knife による直視下内尿道切開を行なって膀胱頸部硬化症の遠因を除去するように努めている．

手術対象者の年齢は，Fig. 3 のとおりであり，若年者に対しては逆行性射精を警戒して，頸部のみの切除・切開にとどめる場合が多く，61歳以上の高齢者に対しては，前立腺も同時に切除する方法が多くなってい

Table 2.　BNC の診断のもとに行なった手術
（兵庫医大 1974～1979年 8 月）

TUR-Bn	33 例
TUR-Bn & P	26 例
凍結手術	4 例
楔状切開	1 例
合　　計	64 例

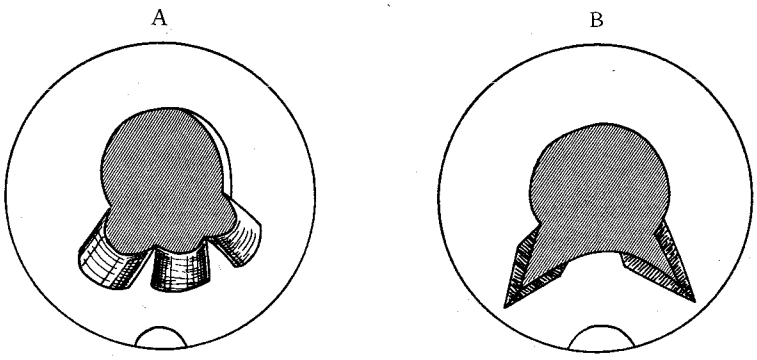

Fig. 2.　膀胱頸部切除・切開の方法

以上述べた種々の方法は，膀胱頸部の機能的異常に対しても，器質的異常に対しても行なわれているが，膀胱頸部硬化症に対する考え方や診断基準の違い，また，治療効果判定基準の相違，さらに技術的な違いもあり，その治療成績を一率に評価することは非常に困難であると考える．

Ⅱ　当教室における成績

当教室において膀胱頸部硬化症の診断のもとに外科的手術を行なった成人男子症例は，Table 2 のごとく合計64例である．主として経尿道的手術が行なわれている．

膀胱頸部のみの手術としては，Fig. 2-A に示す方

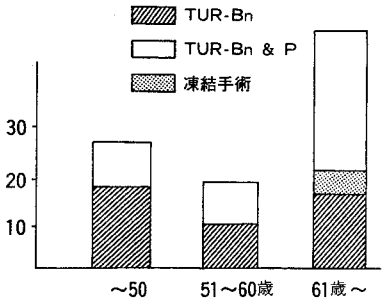

Fig. 3.　手術対象者の年齢構成

る．

術後成績の評価基準として，術後短期間に自覚症状

が消失し，平均尿流量測定，または，uroflowmetry により客観的に尿流改善を認めたものだけを予後良好とし，術後種々の愁訴を訴え，薬物治療を必要とした症例は全て予後不良として判定した．

術後成績は，Fig. 4 に示すとおり，TUR-Bn のみを行なった例では，予後良好例は予想以上に少なく，前立腺切除を同時に行なった場合の方が明らかに予後良好が多くなっている．

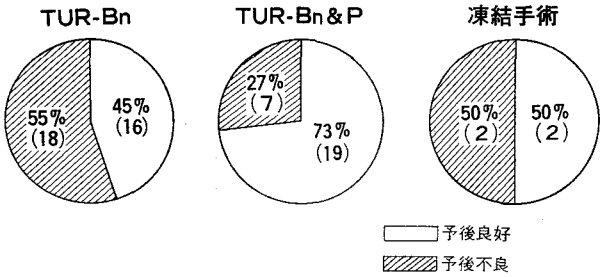

Fig. 4.　術後成績

Ⅲ　考　　察

手術方法として，TUR-Bn のみにとどめたものよりも TUR-P をあわせて行なった方が予後良好例が多いという術後成績について，以下に述べる4つの可能性が考えられる．

第1に，前立腺を含めて切除することにより，頸部のみの場合と比べて尿流抵抗が少なくなる可能性が高いのではないか．

第2に，前立腺を含めて切除することにより充分に膀胱頸部の筋線維の切断が可能になるためではないか．

第3に，頸部に器質的変化を招いた原因としての前立腺炎，前立腺結石などが除去されるために，術後の愁訴が消失するのではないか．

第4に，私は，膀胱頸部硬化症は器質的異常であると考え，α-blocker 負荷 UPP 検査を含む各種 urodynamics 検査を行なって，機能異常との鑑別をできる限り厳密に行ない，手術にふみきるように心掛けているが，それでも鑑別できない隠された後部尿道の機能異常が前立腺切除により改善されるためなのか．

以上4点のいずれが主たる原因であるのか現在のところ不明であるが，可能な限り，前立腺を含めて切除する方が術後成績は良好のようである．

しかしながら，膀胱頸部のみの切開・切除の場合，当教室で行なっている方法以外の方法との比較については，具体的な材料がないために言及することはできない．

最後に，膀胱頸部硬化症と診断して外科的治療を行なう場合に留意すべき点を私なりにまとめたのが Table 3 である．

Table 3.　BNC の外科的治療に際し留意すべきこと

○機能的異常か器質的異常かの鑑別が重要である。
○膀胱頸部開放不全の背景を考慮して術式を選ぶ必要がある。
○前立腺を含めた切除の方が予後良好である。
○治療効果判定を客観的データにもとづいて行なう必要がある。

第1に機能的異常と器質的異常の鑑別の重要性をあげた理由は，膀胱頸部開放不全を認める症例に排尿機能検査を詳細に行なうと，機能異常による膀胱頸部開放不全を予想以上に多く発見することができ，これらの多くは phenoxybenzamine など薬物治療で control 可能であり，安易に手術的治療を行なうべきでないと考えるからである．

第2にあげた背景を考慮して術式を選ぶべきだということは，明らかに器質的変化を示す場合にも，神経因性膀胱で，利尿筋の収縮が悪く，用手排尿を必要とする場合には，頸部全周をできるだけ大きく切除して，尿流抵抗を可能な限り低くするような術式を採用すべきであり，また，前立腺炎，精嚢炎が背景にあると考えられる場合には，それに適した術式を選択すべきであると考えるからである．

第3の点は，自験例に基づいて，先述したとおりである．

第4にあげた客観的データに基づいて手術的治療の効果判定を行なうべきだということは当然のことであるが，術後に検査が行なわれていない症例があることに対する反省と，膀胱頸部硬化症と診断する症例のなかには，種々の不定愁訴を訴える BNC 気質とでもい

うべき患者が多く，術後の効果判定が混乱する可能性があるために，少なくとも uroflowmetry または，平均尿流量測定を術前後に行なうべきであると考え，あえて強調した.

おわりに

自験例の集計から膀胱頸部硬化症の外科的治療として，前立腺を含めて切除する方法が膀胱頸部のみの切除・切開よりも術後成績が良好であったことを報告するとともに，膀胱頸部の機能的開放不全と，器質的開放不全を厳密に鑑別することの重要性について述べた.

文献

1) Turner-Warwick, R., Whiteside, C. G., Worth, P. H. L., Milroy, E. J. G. and Bates, C. P.: A urodynamic view of the clinical problems associated with bladder neck dysfunction and its treatment by endoscopic incision and transtrigonal posterior prostatectomy. Brit. J. Urol., **45**: 44～59, 1973.

2) Thorup Andersen, J., Jacobsen, O., Gammelgaard, P. A. and Hald, T.: Dysfunction of the bladder neck: A Urodynamic study. Urol. int., **31**: 78～86, 1976.

3) Marion, G., Weijtlandt, J. A., Walker, K., Barney, D., Beer, E., Cabot, H., Turin, S. C., Fonseca, A., Hammond, T. E., Irwin, W. K., Keyes, E. L., Lasio, G., Mc Carthy, J. F., Minet, H., Oeconomos, S. N., Randall, A., Ravasini, C., Smeth, J., Suter, F. and Young, H.: Surgery of the neck of the bladder. Fifth international congress of urology. Brit. J. Urol., **5**: 351～380, 1933.