

Schönlein-Henoch Syndrome 患者に 見られた陰嚢血腫の1例

大阪鉄道病院泌尿器科 (医長：早原信行博士)

森 川 洋 二
早 原 信 行

大阪市立大学医学部泌尿器科学教室 (主任：前川正信教授)

西 尾 正 一

HEMATOCELE TESTIS IN SCHÖNLEIN-HENOCH SYNDROME: REPORT OF A CASE

Yoji MORIKAWA and Nobuyuki HAYAHARA

From the Department of Urology, Osaka Hospital of Japanese National Railways

(Chief: N. Hayahara, M.D.)

Shoichi NISHIO

From the Department of Urology, Osaka City University Medical School

(Chairman: Prof. M. Maekawa, M.D.)

A 55-year-old man complained of painless swelling of the left scrotal contents. Under the diagnosis of testicular tumor, left orchietomy was performed. The specimen was pathologically estimated to be a hematocele testis.

With consideration of hematological studies and previous histories of purpura, abdominal pain and arthralgia, it was thought that this hematocele was spontaneously occurred in Schonlein-Henoch syndrome.

Such a non-traumatic hematocele testis was found in only 14 cases in the literature.

We made some discussion about the definition and classification of hematocele testes.

I. 緒 言

hematocele testis はまれな疾患ではないが、外傷の既往のない hematocele testis の報告例は少ない。今回、われわれは Schönlein-Henoch syndrome 患者にみられた非外傷性の hematocele testis の1例を経験したので若干の文献的考察を加えて報告する。

II. 症 例

患者：吉○陽○，53歳，男。
初診：1978年5月4日
入院：1978年5月7日
主訴：右陰嚢内無痛性腫瘍

家族歴：父親は高血圧，母親は腎疾患により死亡。
既往歴：10歳時，顔面浮腫のため入院加療，18歳時，下腿浮腫に気付くも放置し，自然消失す。43歳時より左膝関節出現し現在まで増悪緩解を繰り返している。45歳時，高血圧を指摘され以後降圧剤内服中。48歳時より腹痛をともなう下痢が頻回となり，ときに黒色水様便を認め，四肢および躯幹の紫斑に気付いている。

現病歴：小児期に右陰嚢内容の無痛性腫脹に気付く近医受診するも異常はないと診断され放置していた。約10年前より右陰嚢内容が徐々に増大し，最近1年間で急速に増大したがなお放置していた。本年4月に下痢をともなう腹痛のため近医受診し，右陰嚢内容の異

常を指摘され、当科を受診した。

現症：体格、栄養ともに中等度。眼瞼、眼球結膜に貧血、黄疸を認めず。胸部は理学的に異常なし。腹部は平坦、軟で、肝・腎・脾はいずれも触知せず。左下腹部、腰部、腰背部および四肢に直径1から2 cmではぼ円形の紫斑を多数認め、硝子圧により褐色しない。陰茎に異常を認めず、陰囊皮膚には浮腫や皮下出血を認めない。右陰囊内容は小児頭大に腫大し (Fig. 1)、表面平滑、硬、陰囊皮膚との癒着はなく、圧痛および透光性を認めない。触診上、睾丸および副睾丸の識別は不能。左陰囊内容には異常を認めない。

入院時検査所見：血圧 150/90 mmHg, 脈拍 96/min, 整、緊張良好。赤沈1時間値 4 mm, 2時間値 16 mm, 血液所見；RBC $458 \times 10^4/\text{mm}^3$, Hb 14.7 mg/dl, Ht 44.5%, WBC $8500/\text{mm}^3$ (分画に異常なし)。血小板数 $35.0 \times 10^4/\text{mm}^3$, 出血時間 3分 30秒, 凝固時間 10分, プロトロンビン時間 9.4秒 (標準対照 9.9秒), 部分トロンボプラスチン時間 68秒 (標準対照 65秒)。血液化学所見；血漿蛋白 7.9 g/dl, 空腹時血糖値 86 mg/dl, BUN 8 mg/dl, 血清クレアチニン 0.8 mg/dl, GOT 41 u, GPT 24 u, Na 140 mEq/L, K 4.2 mEq/L, Cl 108 mEq/L, 血清化学所見；血清梅毒反応(—), ASLO 50 u。

尿所見：黄色透明, pH 6, 糖 (—), 蛋白 (—), 潜血反応 (—), 沈渣に異常なし。

PSP 排泄試験：15分値36%, 2時間値79%。

便潜血反応：陰性

レ線学的検査：胸部単純レ線像および腎部、膀胱部単純レ線像に異常を認めない。

以上の所見より右陰囊内腫瘍については睾丸腫瘍の疑いが否定できないため紫斑の検索を待たずに5月10日、腰麻下にて右高位除術を施行した。

摘除標本：重量 450 g, 大きさ $13 \times 11 \times 5$ cm, 表面は灰白色で平滑。標本を切開すると内腔より暗赤色の陈旧血液が流出した。睾丸固有鞘膜内面は赤褐色のピロード状であり、睾丸および副睾丸内の出血はなく、睾丸固有鞘膜腔内の出血であったが、出血点の確認はできなかった (Fig. 2)。

組織学的所見：血瘤被膜の H-E 染色弱拡大像では睾丸固有鞘膜は著明に肥厚し、鞘膜腔内面での出血およびフィブリン様物質の沈着を認める (Fig. 3)。睾丸は血瘤により圧迫され、血行障害による萎縮像を呈したが悪性所見は認められなかった。

このように睾丸腫瘍が疑われた右陰囊内腫瘍は睾丸固有鞘膜腔内の出血であったため、紫斑の存在にあらためて注目し、出血性素因の検索を行なった。入院時

検査所見より凝固系には異常はなく、線溶系の検査では血漿フィブリノーゲン 255 mg/dl, 血漿フィブリン溶解時間 3日, ユーグロブリ溶溶解時間 31~96時間, 標準フィブリン平板法 0 mm^2 であり、線溶活性の亢進はみられなかった。Rumpel-Leede 試験は強陽性を示し、毛細血管壁の脆弱性が明らかとなった。以上の検査結果より本症例は血管性紫斑病の1種と考えられ、腹部症状と関節症状をともなうことより Schönlein-Henoch syndrome と診断した。そして本症例の hematocele testis は Schönlein-Henoch syndrome に合併して生じたものと判明した。

III. 考 察

陰囊内に血腫を生じることはいずれの病名でもなく、これに対する病名が混乱し、その原因についても明らかにされていない場合が多く、放置されがちである。しかし、自験例のごとく hematocele testis が全身の系統的疾患の部分症状として起こる場合もあり、あらためて本症における出血原因の究明の重要性を痛感した。ここでは hematocele testis の定義および分類に1考察を加えるとともに日本語の名称の統一を提言したい。

1. 定義および日本語の名称について

hematocele testis とは睾丸固有鞘膜腔内の血液貯留をさし、その他の陰囊内に生じた scrotal hematoma とは明らかに異なるものである。両者とも外傷による場合が多いが、hematocele testis は陰囊水腫に続発したり、その他種々の原因によることがあり、強度の出血や化膿が起こっている場合は排液あるいは除術などの外科的治療の適応となる。scrotal hematoma では睾丸破裂などの合併症をともなわない場合は保存的治療がおもとなる。

楠¹⁾は hematocele testis を陰囊血腫と訳しているが、陰囊血腫と報告されている場合が多い。有吉²⁾もこれを陰囊血腫とし、scrotal hematoma を陰囊内血腫として区別しているが、言語のあいまいさから、この両者はしばしば混同されているのが現状である。そこでわれわれは hematocele testis と scrotal hematoma を区別するためにこれらの日本語訳をそれぞれ、陰囊血腫と陰囊血腫に限定すべきと考えている。

hematocele testis すなわち陰囊血腫は先に述べたごとく睾丸固有鞘膜腔内の血液貯留をさす。陰囊の他の部位で、睾丸、副睾丸および精索以外に生じた血腫はこれらを総称して scrotal hematoma すなわち陰囊血腫と呼び、これらは陰囊皮下、陰囊皮膚と肉様膜の間、肉様膜と挙筋の間、挙筋内、総鞘膜と固有鞘膜

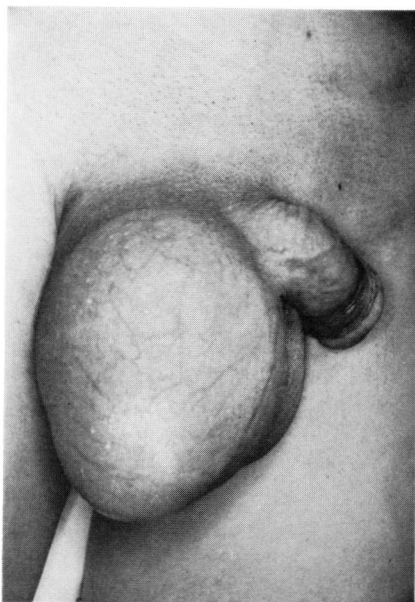

Fig. 1

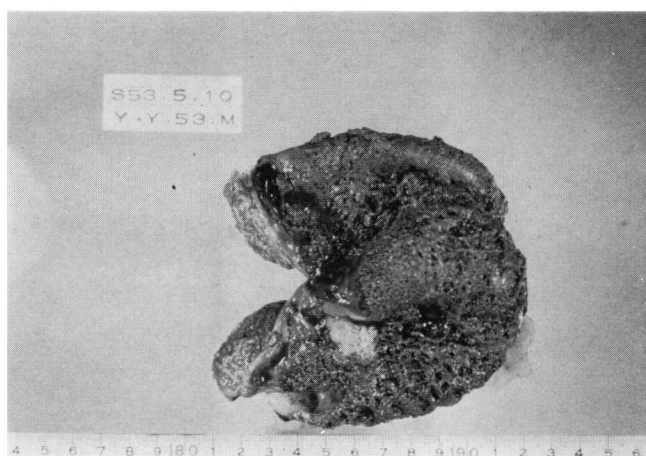


Fig. 2

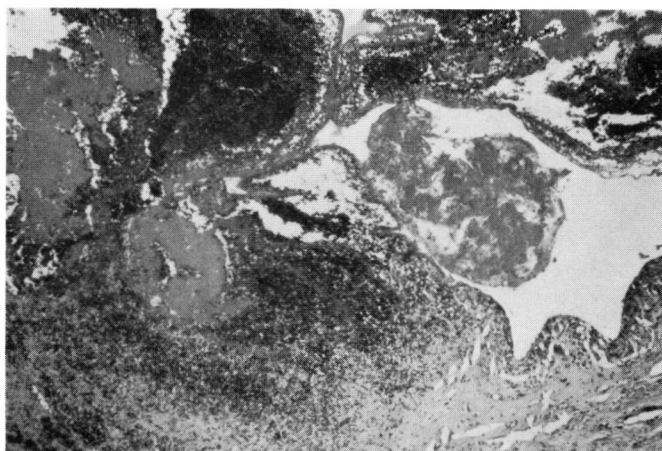


Fig. 3

の間および陰囊中隔内に血腫を生ずるものである。

2. 分類

有吉²⁾は陰囊血腫を外傷性、統発性、陰囊水腫に統発するものおよび特発性の4つの分類している。すなわち、外傷性とは外傷あるいは手術によるもの、統発性とは辜丸、副辜丸、精索の炎症、腫瘍によるものと、高血圧、動脈硬化症、糖尿病、出血性素因などの全身性疾患によるもの、陰囊水腫に統発するものとは陰囊水腫に外力、穿刺による損傷、穿刺後薬液注入の結果生じたものをさし、原因不明のものを特発性としている。しかし、陰囊水腫に外力や穿刺が加えられた直後に生じたものは外傷性に含まれるべきであり、陰囊水腫に統発したものでも非外傷性に生じた場合は出血原因の検索が必要となる。ゆえに、陰囊血腫を単に外傷性と自発性すなわち非外傷性の2つに分類するのが適当と考える。外傷性陰囊血腫は受傷後急速に発症し、腫脹と疼痛を有し、熱感をともなうことが多い。辜丸破裂などの合併症のない場合は排尿のみで治癒が期待

できる。これに対して自発性陰囊血腫は緩徐に生じ、疼痛のないことが多いため長期の病悩期間を有する傾向がある。また、陰囊内腫瘍のみが症状となり、透光性が見られないことから辜丸腫瘍との鑑別が困難な場合が多く、試験穿刺は無意味であり、すべきでないといわれている。辜丸腫瘍が疑われる場合は除辜術が行なわれるが、そうでなくても長期の経過を有する場合は固有鞘膜の肥厚および辜丸の圧迫萎縮などの非可逆的な組織変化がすでに生じているため除辜術が最適な治療と考えられる。

3. 自発性陰囊血腫について

前項で述べたごとく、明らかな外傷の既往なしに生じた非外傷性の陰囊血腫を自発性陰囊血腫と称する。本症の本邦報告例は1925年に竹之内がフィラリア性陰囊水腫に生じた2例を報告して以来自験例を含めてわずかに14例を認めるのみである²⁻¹¹⁾(Table 1)、これらのうち、小田⁹⁾と田村¹⁰⁾だけが陰囊血腫と称し、他の症例はすべて陰囊血腫として報告されており、用語

Table 1.

報告者	報告年度	年令	患側	病悩期間	大きさ	治療	既往歴及び合併症
1 竹之内	1925	53	左	10年	鷲卵大	除辜術	フィラリア症
2 "	1925	54	左	30年	"	"	フィラリア症
3 安藤ら	1927	63	左	1年	14×10×8cm	除辜術	軽度の外傷
4 鈴木	1930	69	右	10年	13.5×10×9.5cm	"	3週間前数回の 下痢の後急速に増大
5 "	1931	67	左	2年	小児頭大	"	動脈硬化
6 吉崎	1939	60	左	40年	鷲卵大	"	右陰囊水腫
7 青木	1942	67	右	45年	超手拳大	"	膀胱癌
8 藤野	1951	77	右	20年	小児頭大	"	高血圧
9 小田ら	1958	74	左	30年	成人頭大	"	高血圧
10 有吉	1963	70	左	30年	小児頭大	"	高血圧
11 田村	1969	48	左			"	梅毒、肝硬変
12 柿沢ら	1969	75	左	50年	超鷲卵大	"	40年前に軽微な外傷
13 "	"	71	左	40年	手拳大	"	10年前陰囊穿刺 シェーンライン・ヘンノッホ 紫斑病、高血圧
14 自験例	1978	53	右	50年	小児頭大	"	

の混乱を示している。本症の本邦報告例は意外に少なく、原因不明のため報告されていない症例が多いと思われる。そのなかには全身的な検索を加えると自験例のように原因が明らかになるものがあると考えられる。今回の集計のうち、症例1, 3, 12および13は過去に軽微な外傷あるいは陰囊穿刺の既往を有していたが、その時期や症状からいって直接の原因とは考えられず、自発性として一括した。患者の年齢は48歳から77歳、平均64.4歳と高齢者に多い。患側は左10例、右4例で左側に多発する傾向があるが、その理由は不明である。病悩期間は1年から50年、平均27.5年と長期間

であり、陰囊内腫瘍以外に症状がなく緩徐に発症するためと思われる。腫瘍の大きさは鷲卵大から成人頭大までである。治療としては症例2は不明、その他はすべて除辜術が施行されている。14例中7例(50%)が術前に辜丸腫瘍が疑われており、自験例も透光性や波動を認めず、辜丸腫瘍と考えられ高位陰辜術を施行したものである。

4. Schönlein-Henoch syndrome について

Schönlein-Henoch syndrome は紫斑に関節の腫脹や疼痛などの関節症状と、腹部疝痛や血性下痢などの腹部症状をともなうアレルギー性疾患であり、細菌感

染、食物、薬剤あるいは寒冷刺激など種々の原因によって起こると考えられている。ときに、血尿、蛋白尿をとまない慢性腎炎に移行することもある。小児にもっとも多く発症するが各年齢層にみられ、男性に多い。検査所見では、出血時間は正常ないし軽度延長し、毛細血管壁抵抗も種々で必ずしも減弱を示さず、血小板は正常であり、凝固線溶系の異常はみられない。

自験例は摘除標本により陰囊血瘤と診断されたことと紫斑の存在から、術後あらためて全身性の出血性素因について病歴の再聴取と各種検査を行なった結果、自験例の陰囊血瘤が Schönlein-Henoch syndrome の経過中に生じた部分症状と判明したものであり、現在、血管壁強化剤投与にて経過観察中であるが紫斑その他の症状の再発を認めない。Schönlein-Henoch syndrome に陰囊症状を合併した症例は1960年に Allen¹²⁾ が睾丸出血2例と陰囊血腫3例を報告して以来18例を認める¹²⁻¹⁷⁾が、hematocele testis の合併の記載はみられず、自験例は非常にまれな症例である。陰囊血瘤が主徴となっている場合でも、それが全身性疾患の部分症状である可能性を銘記し、単に陰囊内容に対する処置だけに終わらず、その原因究明に努力することの必要性を痛感した。

IV. 結 語

53歳男子で、Schönlein-Henoch syndrome の経過中に自発性陰囊血瘤を合併した1例を報告するとともに、陰囊血瘤の名称と分類について若干の文献的考察を加え私見を述べた。

稿を終わるに臨み、御校閲を賜わった恩師前川正信教授に深謝いたします。なお、本論文の要旨は第85回日本泌尿器科学会関西地方会において発表した。

文 献

- 1) 楠 隆光：小泌尿器科学，改訂第5版，p. 220，金原出版，東京，1971。
- 2) 有吉朝美：陈旧性巨大陰囊血腫の1例。臨床皮泌，17：589～592，1963。
- 3) 竹之内辰一郎：新潟県下ニ於ケル「フィラリア」病ノ調査。北越医誌，40：709～780，1925。
- 4) 安藤 亮・山本一男：辜丸腫瘍ノ状ヲ呈セル巨大陰囊血腫ノ一治験例。日泌尿会誌，16：131～134，1927。
- 5) 鈴木時之助：巨大ナル陰囊血腫ノ一例。日泌尿会誌，18：175～180，1930。
- 6) 鈴木時之助：動脈硬化ニヨル巨大ナル陰囊血腫ニ就テ。皮尿誌，3：1518，1931。
- 7) 青木良枝：器質化セル陳舊陰囊血腫ノ1例。日泌尿会誌，38：408，1942。
- 8) 藤野文雄：陰囊血腫に就て，皮紀要，47：244～246，1951。
- 9) 小田完五・中橋弥光：巨大な陰囊血瘤。泌尿紀要，4：472，1958。
- 10) 田村誠一郎：臨床症例。日泌尿会誌，60：992，1969。
- 11) 柿沢至怒・浅野美智雄：陰囊血腫の2例。日泌尿会誌，60：476，1969。
- 12) Allen, D. M., Diamond, L. K. and Howell, D. A.: Anaphylactoid purpura in children (Schönlein-Henoch syndrome). Amer. J. Dis. Child., 99: 833～854, 1960.
- 13) Fitzsimmons, J. S.: Uncommon complication of anaphylactoid purpura. Brit. Med. J., 4: 431～432, 1968.
- 14) Noussias, M., Blandy, A. C. and Ward-McQuaid, M. G.: Intussusception in Henoch-Schönlein purpura. A report of two cases requiring operation. Brit. J. Surg., 56: 503～504, 1969.
- 15) Sahn, D. J. and Schwartz, A. D.: Schönlein-Henoch syndrome: Observations on some atypical clinical presentations. Pediatrics, 49: 614～616, 1972.
- 16) Loh, H. S. and Jalan, O. M.: Testicular torsion in Henoch-Schönlein syndrome. Brit. Med. J., 2: 96～97, 1974.
- 17) Turkish, V. J., Traisman, H. S., Belman, A. B., Given, G. Z. and Marr, T. S.: Scrotal swelling in the Schönlein-Henoch syndrome. J. Urol., 115: 317～319, 1976.

(1980年1月24日受付)