

両側腎細胞癌の1例

大阪鉄道病院泌尿器科（主任：早原信行医長）

早原 信 行
森 川 洋 二

大阪鉄道病院放射線科

山 口 三 男
吉 田 裕

大阪市立大学医学部泌尿器科学教室（主任：前川正信教授）

西 尾 正 一

大阪警察病院泌尿器科（主任：矢野久雄部長）

矢 野 久 雄

A CASE OF BILATERAL RENAL CELL CARCINOMA

Nobuyuki HAYAHARA and Yoji MORIKAWA

*From the Department of Urology, Osaka Hospital of Japanese National Railways
(Chief: N. Hayahara, M.D.)*

Mitsuo YAMAGUCHI and Hiroshi YOSHIDA

From the Department of Radiology, Osaka Hospital of Japanese National Railways

Shoichi NISHIO

*From the Department of Urology, Osaka City University Medical School
(Director: Prof. M. Maekawa, M.D.)*

Hisao YANO

*From the Department of Urology, Osaka Police Hospital
(Chief: H. Yano, M.D.)*

A case of simultaneously occurring bilateral renal cell carcinoma was presented.

A 50-year-old man with chief complaint of asymptomatic gross hematuria visited on June 20, 1978.

DIP showed marked compression of the lower calyces of the left kidney, but normal visualization of the right kidney.

Bilateral selective renal angiogram revealed a large avascular tumorous structure in the lower half of the left kidney, and a small hypervascular lesion in the lateral margin of the right one.

Left nephrectomy was performed on July 25, and then right partial nephrectomy was done on Sep. 12. Histological diagnosis was bilateral renal cell carcinoma.

Postoperative course was uneventful and the patient is now being well without recurrence or metastasis for 16 months after operation.

Some discussion was made about diagnosis and therapy of bilateral renal cell carcinoma.

緒 言

両側性の腎腫瘍はまれとされているが、両側の腎細胞癌はさらにまれである。今回、両側腎細胞癌が同時に診断され、一側腎を腎摘、他側腎を部分切除し、16カ月を経過している症例を経験したのでこれを報告し、若干の文献の考察を行なう。

症 例

患者：中○道○，50歳，男，国鉄職員。

初診：1978年6月20日。

主訴：無症候性血尿。

家族歴：特記すべきことなし。

既往歴：22歳時右副睾丸炎。

現病歴：1978年6月19日、何ら誘因なく突然無症候性肉眼的血尿に気付いたが、発熱、排尿痛などなかった。某医で投薬治療を受けたが凝血を混じた血尿が持続するため当科を受診した。

現症：体格中等度、栄養良好。貧血・黄疸・浮腫はない。表在性リンパ腺は触知しない。胸部は理学的に異常なし。腹部は軽度膨隆するも軟で、肝、脾、両腎は触知しない。膀胱部に軽い圧痛を認めたが、辜丸、副辜丸、前立腺に異常はない。

一般検査所見：血圧 140/90 mmHg, 体温 36.5°C, 赤沈1時間値 6 mm, 2時間値 17 mm, Wa-R 陰性。血液所見；赤血球数 $502 \times 10^4/\text{mm}^3$, Hb 15.1 g/dl, Ht 45%, 白血球数 $8000/\text{mm}^3$, その分画 正常, 血小板数 $13.8 \times 10^4/\text{mm}^3$, 出血時間 2分, 凝固時間 10分。血液化学所見；総蛋白 6.9 g/dl, A/G 1.5, GOT 21 u, GPT 20 u, LDH 237 u, Al-P 6.2 u, BUN 15 mg/dl, 血清クレアチニン 1.0 mg/dl, Na 142 mEq/L, K 4.3 mEq/L, Cl 105 mEq/L。

泌尿器科的検査所見：尿所見；暗赤色混濁，蛋白(+)，糖(-)，潜血(++)，沈査で赤血球無数，白血球 4~6/HPF。一般細菌および抗酸菌の発育を認めない。膀胱鏡所見；容量 250 ml, 膀胱粘膜は正常で，左尿管口よりの肉眼的血尿を認めたが，右尿管口からは黄色透明尿の排出がみられた。両側尿管カテーテルは抵抗なく腎盂まで挿入でき，尿細胞診では右腎尿が Class IIIa, 左腎尿 Class IIIb であった。

X線所見：胸部レ線像正常，KUB で異常な石灰化陰影を認めない。DIP で両腎よりの造影剤の排泄は良好であり，左腎は $14 \times 8 \text{ cm}$ で，左下腎杯の下方よりの圧排がみられた。右腎は $11 \times 5 \text{ cm}$ で腎盂腎杯は異常がない (Fig. 1)。RP では左下腎杯が下方より弓状に圧排され，下極より発生した腫瘍を疑わしめ

た。右腎盂外溢流がみられたが右腎盂腎杯は正常である (Fig. 2)。左選択的腎動脈造影では左腎は下極において著明に腫大し，血管走行が一部不規則になっているが，neovascularity や pooling 像は著明でなく avascular な腫瘍の存在を疑わしめた (Fig. 3)。右腎は2本の動脈から養われ，上部に位する主腎動脈の選択的造影では，外側縁に hypervascular lesion を認め，late phase で直径 3 cm, 円形の pooling 像を認めた (Fig. 4)。下方に位する異常血管は右腎下極の一部分を支配していたが，上記腫瘍への血液供給はなかった (Fig. 5)。

腹部 CT では左腎下極で壊死を伴った大きな充実性腫瘍がみられ，右腎外側にも球状の充実性腫瘍陰影を認めた (Fig. 6)。

以上の検査成績より，本例は両側腎腫瘍と診断し，1978年7月25日に左腎摘除術，9月12日に右腎部分切除術を施行した。

手術所見：

1. 左腎摘除術

全麻下，左腰部斜切開にて後腹膜腔に達した。左腎下半分は著しく腫大し，上極部にわずかに正常部分がみられるのみで，ほとんどが腫瘍化していた。左腎を下半分の脂肪膜とともに一塊として摘出した。腎静脈内血栓やリンパ腺腫脹は認めなかった。摘除腎の大きさは $13 \times 8 \times 6 \text{ cm}$, 重量 280 g, 割面ではその大部分が腫瘍におきかえられ，中心部は広範囲な壊死に陥っていた (Fig. 7)。組織学的には dark cell を主体とした renal cell carcinoma であり，脂肪膜への腫瘍細胞の浸潤はなかった (Fig. 8)。術後，免疫化学療法として 5-FU 500 mg/day, MMC 8 mg/week および OK-432 を3週間施行した。

2. 右腎部分切除術

左腎摘除術後49日に施行した。全麻下，右腰部斜切開にて後腹膜腔に達すると，右腎外側縁の中央下部に半球状の隆起を認め，これを正常周囲腎組織とその部の脂肪膜とともに一塊として部分切除した。阻血時間は17分で血流再開後直ちに利尿をえた。腫瘍は直径約 3 cm, 球形，被膜に被われ，正常腎実質との境界は明瞭であった。割面では腫瘍中心部の壊死化がみられた (Fig. 9)。組織学的には clear cell を主体とした renal cell carcinoma であり脂肪膜への浸潤は認めなかった (Fig. 10)。

術後経過：手術後急性腎不全はなく順調に経過し，9月26日より再び免疫化学療法を2週間施行し退院した。その後は黄体ホルモン療法にて経過観察した。なお，1979年7月31日の右選択的腎動脈造影では，腫瘍

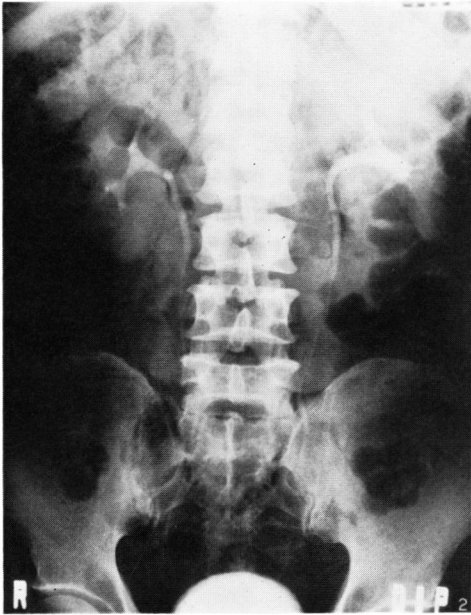

Fig. 1

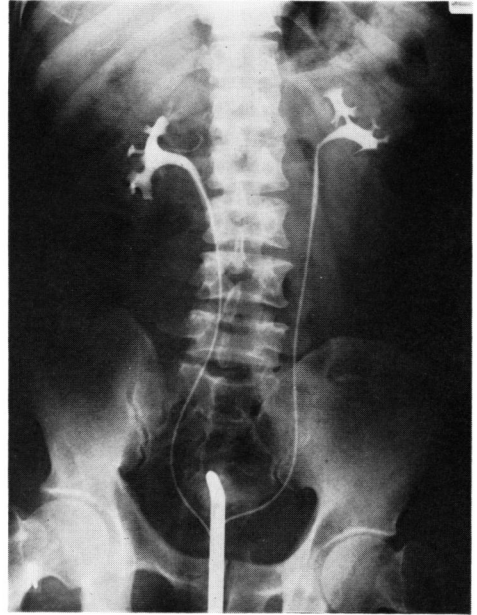

Fig. 2

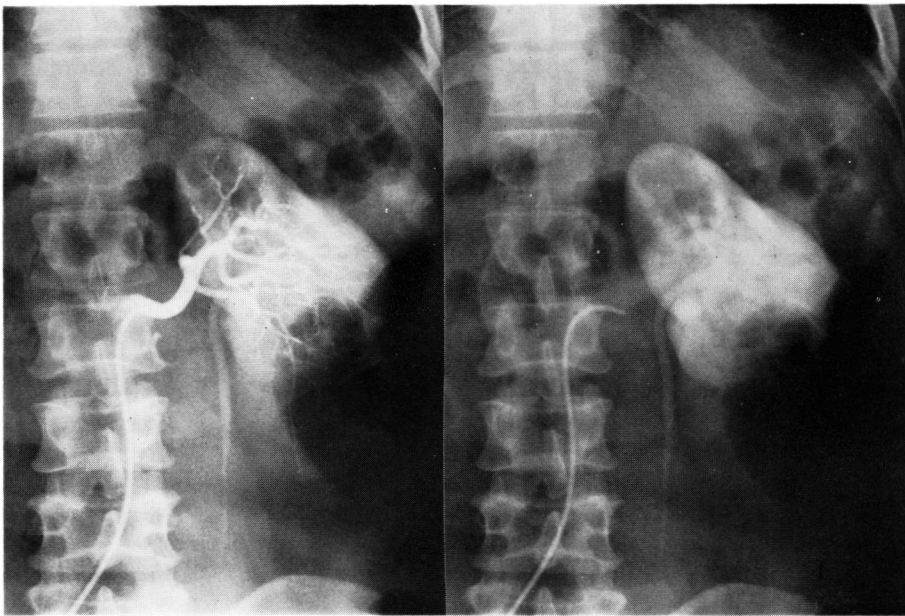


Fig. 3

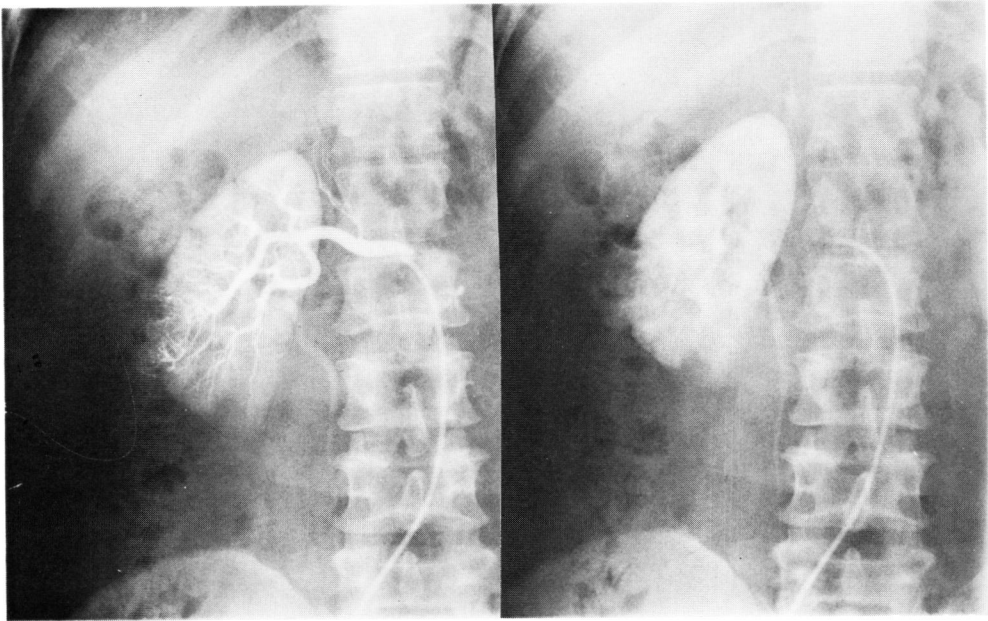


Fig. 4

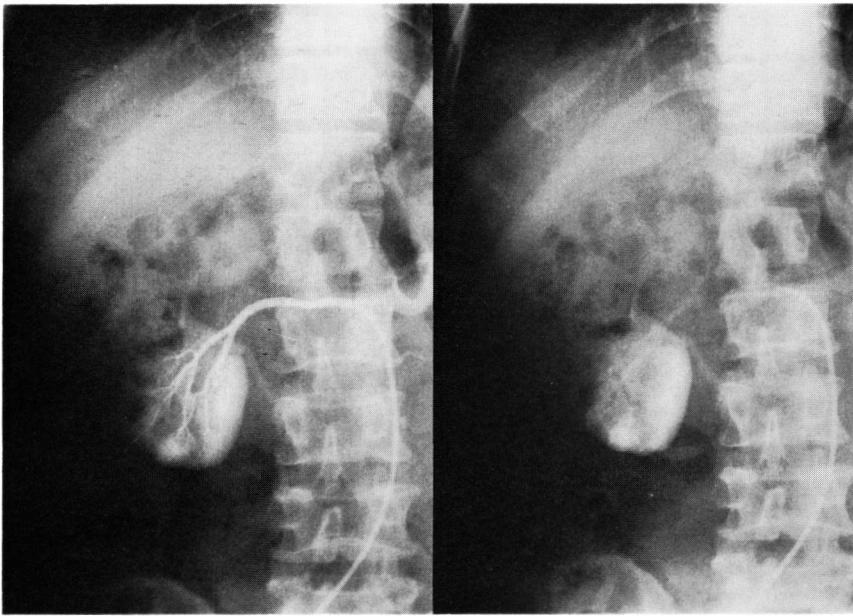


Fig. 5

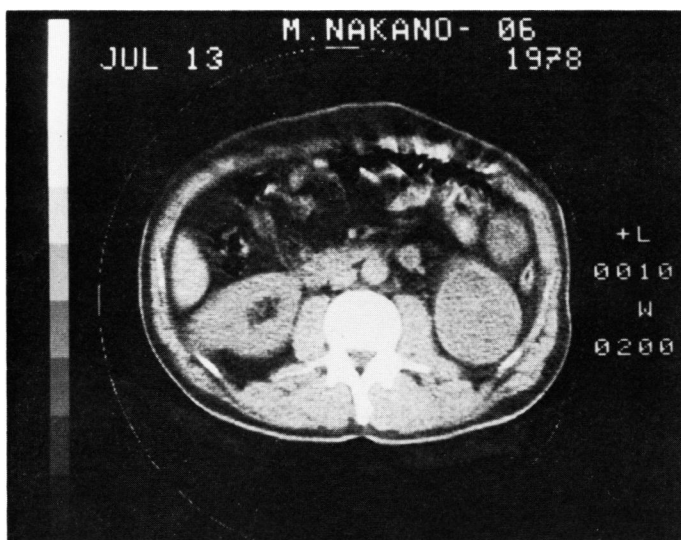


Fig. 6

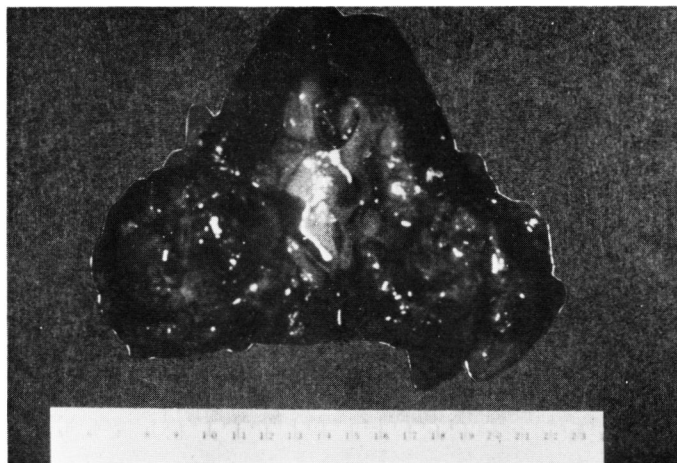


Fig. 7

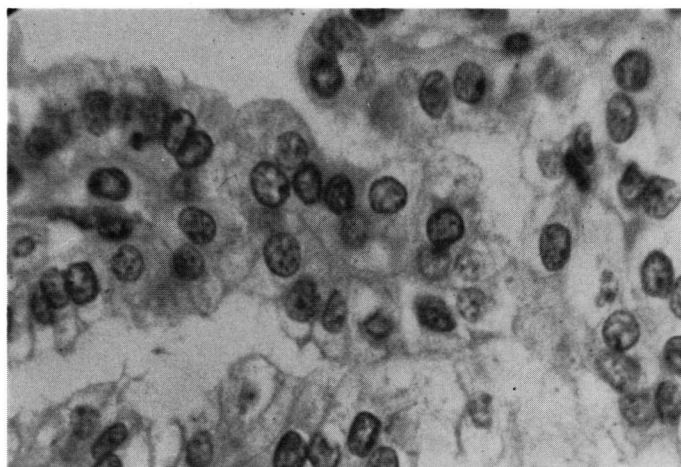


Fig. 8

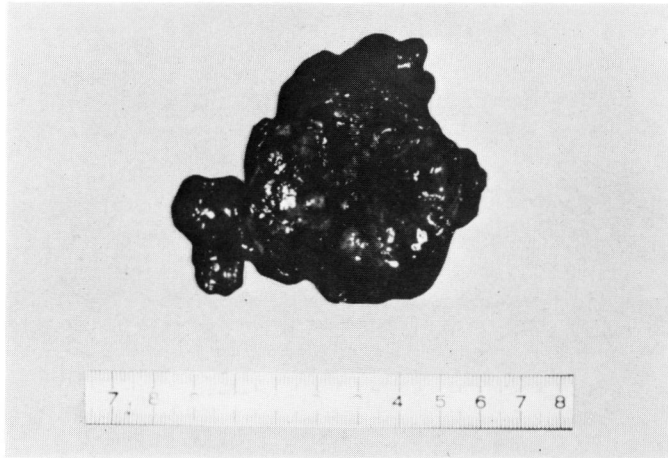


Fig. 9

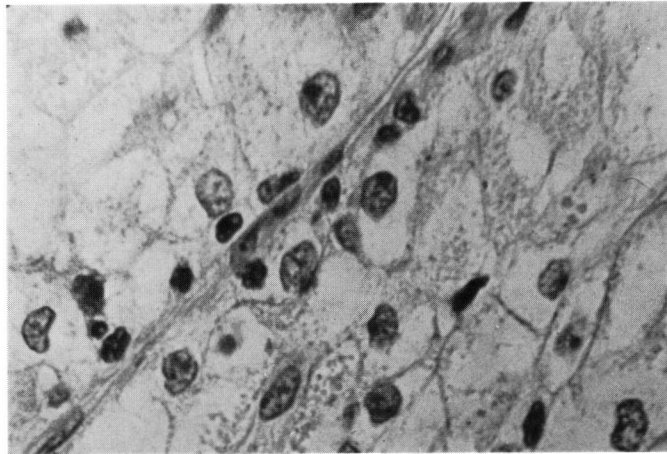


Fig. 10

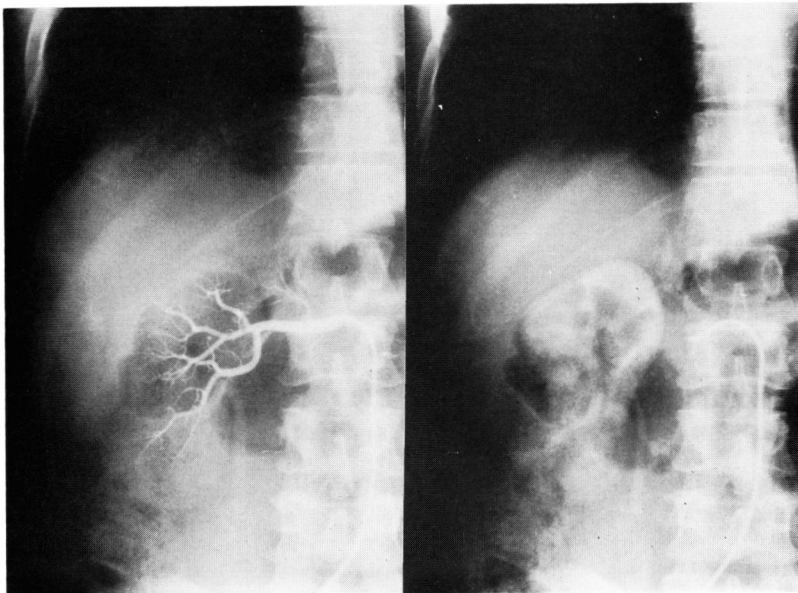


Fig. 11

血管などの異常はみられなかった (Fig. 11). 現在, 手術後16カ月を経過しているが再発転移の徴候は全くなく, 元気で外来通院している.

なお, 現在 PSP は15分値20%, 2時間値63%と軽度低値であるが, 他の血液化学所見は正常である.

考 察

両側腎に腫瘍が発生することは少ないものとされている. しかし, 成人の遺伝性疾患と考えられている tuberous sclerosis に伴う腎腫瘍や, Lindau-von Hippel 病に伴うものは両側性に発生することが多いとされ^{1,2)}, 小児の Wilms 腫瘍でも両側発生が1.4~13%とされている³⁾.

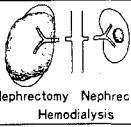
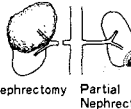
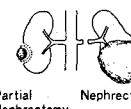
両側性腎細胞癌が発生するのはさらにまれで, Vermillon らの報告によれば, 両側腎細胞癌の発生は

腎細胞癌全体の1.8%であるとしている⁴⁾. Elkouss & Gonick (1978) によれば, 両側腎細胞癌の報告は最近徐々に増え, 全部で80例を越えているとし, そのうち半数が simultaneous に起り, 残る半数が successive に起っているとしている⁵⁾.

本邦における両側腎細胞癌の報告はさきわめて少なく, 1963年中川・吉田の報告⁶⁾以来, 自験例を含めて僅かに4例を数えるにすぎない^{7,8)}. そしてこの4例のうち3例は両側同時に発見されている. 両側腎の原発性癌としては, 左側が腎盂移行上皮癌, 右側が腎腺癌であった竹内の報告⁹⁾があるがここでは省いた.

本邦報告4例の臨床病理学的特徴を一括すると Table 1 のごとくとなる. 年齢は44~65歳であり全例男性である. 主訴は3例で肉眼的血尿であったが, 牛山らの例は転移による症状が主訴であった.

Table 1
Clinical characteristics of bilateral renal cell carcinoma

Author	Case		Chief complaint	Diagnosis		Therapy		Histology		Results
	Age	Sex		R.	L.	Surgery	Drug	R.	L.	
Nakagawa and Yoshida (1963)	56	♂	Macrohematuria	Feb. 1952 Operation	July. 1961 Biopsy	Rt. Nephrectomy	MMC FT-207	Clear cell carcinoma	Clear cell carcinoma	
Washida et al (1976)	44	♂	Macrohematuria	Dec. 1974 SRA	Same SRA	 Nephrectomy Nephrectomy Hemodialysis	Progesterone	Anaplastic renal cell carcinoma	Anaplastic renal cell carcinoma	Alive 10 mos.
Ushiyama et al (1978)	65	♂	R. femoral pain and claudication	March. 1975 SRA	Same SRA	 Nephrectomy Partial Nephrectomy	Progesterone	Dark cell carcinoma	Clear cell carcinoma	Alive 32 mos.
Present case (1980)	50	♂	Macrohematuria	July. 1978 SRA	Same SRA	 Partial Nephrectomy Nephrectomy	5-FU MMC OK-432 Progesterone	Renal cell carcinoma (clear cell)	Renal cell carcinoma (dark cell)	Alive 16 mos.

SRA : Selective renal angiography

両側性腎癌の診断で問題となるのは, 症状が一侧腎からのみ生じている場合が多いことである. すなわち, 報告例4例中, 自験例を含めた3例では, 一侧腎の腎盂像が著しい変化を認めるのに反して, 対側腎はほとんど正常とみなされている. 膀胱鏡でも一侧尿管口からは明らかな血尿を認めるが他側は正常尿が排出されている. このような症例では一侧の腎腫瘍が腎皮質末梢に小さく孤立し, 単なる腹部大動脈造影では靂影が困難な場合があり, どうしても両側の選択的腎動脈造

影が必要となる. 自験例でも右腎盂像は正常で, 膀胱鏡では左尿管口よりの血尿を認め左腎癌の診断であったが, 細胞診では両側腎尿から異型細胞を見出したため, 両側選択的腎動脈造影を行ない, 両側腎癌の診断が確定できた. このように, 細胞診の重要性があらためて指摘されるのであるが, 細胞診が陰性であっても悪性腫瘍の存在を否定しきれないため, 一侧腎癌と考えられる場合の両側選択的腎動脈造影の必要性が示唆される. 最近における両側腎癌とくに同時発生両側性腎

癌の増加は、レントゲン診断法の発達によると思われるのであるが、自験例において有用であった CT は、患者の苦痛が少ないことから今後推奨されるべき検査と言えよう。

両側腎癌の診断が確定した場合、一側が他側の転移か、それとも両側とも原発かということは治療方針とも関連して大切である。

腎癌の他側腎への転移は Bastable によると 1.24% である¹⁰⁾とし、剖検例の場合大越・長谷川によると 21.3%と高頻度にみられる¹¹⁾。

両側原発性腎腫瘍であるための基準として Sprenger が記載しているが¹²⁾、両側腎細胞癌の場合には、両側が原発であるとする明確な根拠は見当たらないのが現状である。たとえば、血管像について、腎癌では特有の hypervascularity が 90~95% 以上の症例にみられ、avascular なものは 5% 以下といわれている。一方、転移性の腎癌は avascular の場合が多いとされているが、原発性のもでも中心部が広範囲に壊死化している場合は avascular となるので¹³⁾、血管像の違いだけで、一方が他方の転移か否かの決定はできない。組織像については、従来言及されていた dark cell carcinoma, clear cell carcinoma およびこれらの混合型の概念があるが、大部分の腎細胞癌においては多かれ少かれ両細胞が混在していて、今後は renal cell carcinoma として統合されるべきものであろう。そして、これらの所見からも両側がともに原発性かどうかを論じることはできない。

中川・吉田の例では、第 1 癌から第 2 癌まで 9 年余を経過していることから、癌の性質上両側とも原発と考えてよいだろう。和志田らはこれらの点について特に触れておらず、大腿部の転移巣から発見した牛山らは、常識的に大きい方が原発であろうと推測している。自験例では血管像、組織像で左右差が僅かながらみられたが、既述の理由から両側ともを原発とする決定的な所見とはならない。しかし 2 つの癌が同時期に別々に発生することは考えにくいこと、一側は大きく他側が個立性で小さいこと、剖検では 21.3% と多くの他側転移があること¹¹⁾などを考え合わせると、一側は他側の転移と考える方が幾分理解しやすいと思われる。

治療で重要なのは外科的治療であり、両側腎癌であることから、癌の根治術と腎機能保持の両者を両立させねばならない。

腎癌に対する外科的治療は、他の転移巣が見出されてもできるかぎり積極的に原発巣を摘除するのが原則である。

両側腎癌に対して Stroup らは、両側腎摘、透析、移植をした 81 例を報告し¹⁵⁾、Straffon は体外手術による積極的な autotransplantation を推奨している¹⁶⁾。しかし、慣例的な根治的腎摘除術だけでは問題が多く、あらたな modification が必要である¹⁷⁾。Johnson らは aggressive な方法が必ずしも成功しているとはかぎらないとし、透析移植後 malnutrition となった例や incomplete excision でも長期に転移なく生存している症例のあることを述べ、腎癌特有の unpredictable な性質を強調している¹⁸⁾。また一方、腎癌に対する部分切除術に関して Zinman らは腎腺癌の 60% は発見時限局していることから、まず、部分切除術をすべきとし¹⁹⁾、両側腎癌に対しても一側または両側の部分切除術をして良好な成績であると報告している^{20, 21)}。

本邦例では和志田らの例が両側腎摘、透析を行ない、牛山らと自験例とは、いずれも一側を腎摘、他側を部分切除し、腎機能、癌に対する予後の面からもまずまずの成績がえられている。

このように両側腎細胞癌の外科的治療は一側は限局した小病巣で部分切除が可能な場合が多いこと、無腎患者では未だ十分に解決されていない諸問題が多いこと、などを考えると必ずしも積極的な手術のみが優先されるべきとは言えず、部分切除などの従来では根治的でないと考えられた手術でも症例によっては十分満足すべき成績がえられると思われる。勿論、最近進歩している免疫化学療法やホルモン療法は補助療法として欠くべからざるものである。

なお、自験例では両腎の手術を 2 回に分けて施行したが、Viets らの述べるごとく、腎摘後の反対側の代償性肥大を期待したものであり、一応満足すべき成績をえた。しかし、癌の早期発見、早期治療の原則から言えば、やはり左右同時に行うべきであったと反省している。

結 語

50 歳男性にみられた両側性腎細胞癌の 1 例を報告し、本症の診断、治療に関して若干の文献的考察を行った。

なお、本論文の要旨は第 88 回日本泌尿器科学会関西地方会で発表した。

文 献

- 1) Golji, H.: Tuberosus sclerosis and renal neoplasms. J. Urol., 85: 919, 1961.
- 2) Kaplan, C., Sayre, G. P. and Greene, L. F.:

- Bilateral nephrogenic carcinomas in Lindau-von Hippel disease. *J. Urol.*, **86**: 36, 1961.
- 3) David, H. S. and Lavengood, R. W.: Bilateral Wilms' tumor. *Urology*, **3**: 71, 1974.
 - 4) Vermillon, C. D., Skinner, D. G. and Pfister, R. C.: Bilateral renal cell carcinoma. *J. Urol.*, **108**: 219, 1972.
 - 5) Elkouss, G. and Gonick, P.: Extensive renal involvement by renal cell carcinoma. *Urology*, **11**: 120, 1978.
 - 6) 中川 隆・吉田 修：両側性 Grewitz 腫瘍例。日泌尿会誌, **54**: 177, 1963.
 - 7) 和志田裕人・上田公介・平林紀男：両側腎腫瘍の1例。泌尿紀要, **22**: 19, 1976.
 - 8) 牛山武久・五十嵐一真・安藤正夫・大島博幸・青木 望：両側腎細胞癌とその骨転移に対して保存手術を行った1例。臨泌, **32**: 163, 1978.
 - 9) 竹内弘幸：両側腎に原発した重複癌, 癌の臨床, **16**: 517, 1970.
 - 10) Bastable, J. R. G.: Bilateral carcinoma of the kidneys. *Br. J. Urol.*, **32**: 60, 1960.
 - 11) 大越正秋・長谷川昭：腎腺癌の臨床病理学的統計。日泌尿会誌, **59**: 1105, 1968.
 - 12) Small, M.P., Anderson, E. E. and Atwill, W. H.: Simultaneous bilateral renal cell carcinoma; Case report and review of the literature. *J. Urol.*, **100**: 8, 1968.
 - 13) 福岡 洋・日台 英雄・藤井 浩：Avascular renal tumor の7例。泌尿紀要, **19**: 649, 1973.
 - 14) Stroup, R. F., Shearer, J. K., Travig, A. R. and Lytton, B.: Bilateral adenocarcinoma of the kidney treated by nephrectomy; A case report and review of the literature. *J. Urol.*, **111**: 272, 1974.
 - 15) Straffon, R. A.: Bench surgery and auto-transplantation. *Urol. Times*, **5**: 1, 1977.
 - 16) Viets, D. H., Vaughan, E. D. and Howards, S. S.: Experience gained from the management of 9 cases of bilateral renal cell carcinoma. *J. Urol.*, **118**: 937, 1977.
 - 17) Grabstald, H. and Aviles, E.: Renal cell carcinoma in the solitary or sole-functioning kidney. *Cancer*, **22**: 973, 1968.
 - 18) Johnson, D. E., Voneschenbach, A. and Sternberg, J.: Bilateral renal cell carcinoma. *J. Urol.*, **119**: 23, 1978.
 - 19) Zinman, L. and Dowd, J. B.: Partial nephrectomy in renal cell carcinoma. *Surg., Clin. N. Amer.*, **47**: 685, 1967.
 - 20) Kollin, C. P., Boldus, R. A., Brandon, D. N. K. and Flocks, R. H.: Bilateral partial nephrectomy for bilateral renal cell carcinoma; A case report. *J. Urol.*, **105**: 45, 1971.
 - 21) Behara, D., Block, N. L. and Politano, V. A.: Simultaneous surgical management of bilateral hypernephroma; An alternative therapy. *J. Urol.*, **115**: 648, 1976.

(1980年1月24日受付)