

陰茎亀頭・体部間包皮結合索の1例

滋賀医科大学医学部泌尿器科学教室（主任：友吉唯夫教授）

朴 勺
友 吉 唯 夫PREPUICIAL SKIN BRIDGE FORMATION BETWEEN GLANS
AND BODY OF THE PHALLUS: REPORT OF A CASE

Kyun PAK and Tadao TOMOYOSHI

From the Department of Urology, Shiga University of Medical Science

(Chairman: Prof. T. Tomoyoshi, M. D.)

In February 1980 this 26-year-old man consulted us because of a redundant foreskin. Physical examination revealed a bridge at the dorsum of the penis between the region of the glans, 1 cm from the coronary sulcus, and of the phallus, 2 cm away. The bridge was 1 cm wide, 0.5 cm long, and a sound was easily introduced under it. It was severed and both ends were approximated with 0000 plain catgut.

The pathogenesis of this abnormality is considered to be congenital, resulting from localized non-separation of the glans from the prepuce during 11th to 14th embryonic weeks. In our case, as the medical history revealed no inflammatory diseases of the glans and he had noted the condition at the age of 13 years, this abnormality is also considered to be congenital.

Although this abnormality is asymptomatic, separation of the bridge is desirable to keep the glans clean.

陰茎亀頭と体部のあいだを結合する包皮索状物が形成された症例を経験したので報告する。

症 例

患者：26歳，男，会社員
初診：1980年2月9日
主訴：陰茎亀頭背側の包皮索状物
既往歴：特記すべきことなし。

現病歴：中学生の頃より陰茎亀頭背側の異常に気づいていたが，なんら症状がないため放置していた。勃起時同部がつっぱることなく，性生活に支障はきたさなかった。亀頭包皮炎の罹患もなく，排尿障害・尿路感染症の既往もない。

現症：全身的には理学的所見に異常はない。局所所見は，亀頭の12時の位置で幅1 cm，長さ0.5 cmの包皮片が陰茎体部と亀頭に橋渡しをしており，その下は消息子の挿入が可能であった (Fig. 1)。この包皮片はやわらかく，肉眼的に正常包皮と異なることはな

かった。

手術：局所麻酔にて包皮索状物に2本のモスキート鉗子をかけ，その中央で切離し，その両断端を0000プレーンカットグットで結節縫合し手術を終えた (Fig. 2)。手術後，包皮索状物の付着部位である陰茎体部および亀頭と冠状溝の距離を測定すると，それぞれ2 cmと1 cmであった。なお同部位に恥垢の蓄積はみられなかった。

考 察

陰茎亀頭と体部が包皮片の橋渡しを有していることはまれで，友吉・中村は1979年このような症例を報告している¹⁾。発生原因は炎症による癒着であるばあいと先天的なものであるばあいが考えられ，先天的なものは胎生期11週から14週における亀頭と包皮の局所的な“non-separation”によると考えられる¹⁾。

本症例では，亀頭包皮炎の既往がなく，包皮片もやわらかく，勃起にさいしてもつっぱる感じがなく

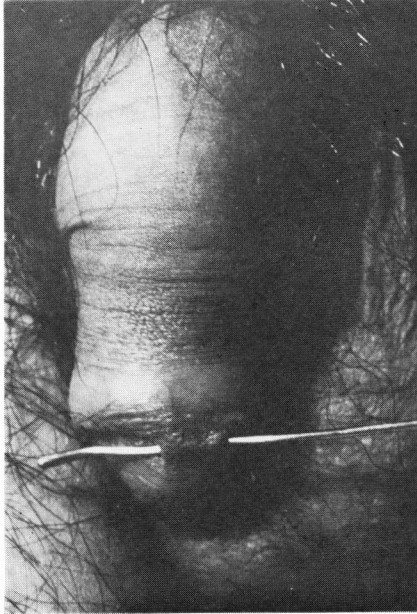


Fig. 1

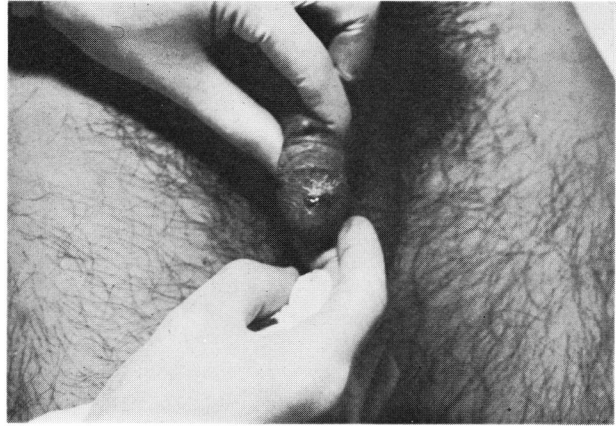

Fig. 2

より、包皮片の長さが短くて標本としてとれず、病理組織学的検討はおこなえなかったが、先天性のものであると考えられる。

治療は恥垢貯留を避けるために索状物切除がよい。

ま と め

26歳男子で、陰茎龟头と体部のあいだを結合する包皮索状物の症例を報告した。本症例の発生原因は先天性なものと考えられる。

本症例の要旨は第91回日本泌尿器科学会関西地方会（京都市）で発表した。

文 献

1. 友吉唯夫・中村隆彦：陰茎龟头・体部間包皮結合索の1例。泌尿紀要，25：947，1979。

（1980年6月5日受付）