

泌尿器科領域における CT の応用 (第1報)

—膀胱腫瘍の浸潤度診断—

大阪市立大学医学部泌尿器科学教室 (主任: 前川正信教授)

杉 村 一 誠
西 尾 正 一
前 川 正 信

大阪市立大学医学部放射線医学教室 (主任: 小野山靖人教授)

中 村 健 治

EVALUATION OF COMPUTED TOMOGRAPHY IN
UROLOGICAL DISEASES

I. STAGING OF BLADDER CARCINOMA

Kazunobu SUGIMURA, Shoichi NISHIO and Masanobu MAEKAWA

*From the Department of Urology, Osaka City University Medical School**(Director: Prof. M. Maekawa, M. D.)*

Kenji NAKAMURA

*From the Department of Radiology, Osaka City University Medical School**(Director: Prof. Y. Onoyama, M. D.)*

Twenty eight patients with bladder carcinoma were examined by computed tomography (CT), and the clinical stage of bladder carcinoma decided solely by CT was compared with the postoperative pathological stage in each patient. Twenty five out of 28 patients (89%) were correctly staged by CT.

The bladder was filled with sterile olive oil as negative contrast medium in order to obtain precise CT image of the bladder wall and tumors. Because CT could not correctly image stage A, B₁ and B₂ in the classification by Jewett and Marshall, CT staging of bladder carcinoma was expressed as follows:

1. under stage B; no extension of tumor shadow out of the bladder wall
2. stage C; extension of tumor shadow to perivesical fat
3. stage D; extension of tumor shadow to neighboring organs

CT might be a useful examination in clinical staging of bladder carcinoma because of no difficulty to read and little invasiveness to the patients. We discussed about the manuals of CT scan to reach high accuracy in preoperative staging of bladder carcinoma.

緒 言

computed tomography (以下 CT) は全身用装置の開発により各科領域において応用が可能となり、さ

らに解像力の向上に伴い、その利用範囲は一層拡大している。泌尿器科領域においても、腎・副腎・尿管・膀胱・前立腺などの各種疾患の診断に用いられているが¹⁻⁴⁾、後腹膜腔および骨盤内臓器は呼吸性移動が少

ないこと、臓器周囲にX線吸収値の低い脂肪組織が存在することなどから、CTの診断的価値は極めて高く、すでに1つの診断法としての地位が確立されつつある。

そこで今回、著者は膀胱腫瘍患者28例について膀胱内オリーブ油注入法を用いたCT scanを施行し、術前における浸潤度診断を行ない、これを術後の組織学的診断と比較検討したのでその成績について報告する。

対象および方法

対象は1979年1月より11月までに当科を受診した膀胱腫瘍患者28例である (Table 1)。性別は男子17例、女子11例、年齢は32~81歳で平均64.2歳である。全例

膀胱鏡検査が施行されており、腫瘍の部位・形態・大きさは膀胱鏡的に確認されている。

CT scanの術前処置として、まず尿道カテーテルにて導尿し、ついで膀胱腔内のnegative contrast mediumとして滅菌オリーブ油を空気を混入しないように注入する。注入量は100cc前後で、膀胱容量に応じ適宜決定する。オリーブ油注入後、尿道カテーテルは抜去する。scan時の体位は原則として腫瘍部分が膀胱腔の真上にくる体位、すなわち腫瘍が後壁にあれば腹臥位、左側壁にあれば右側臥位とする。術前の膀胱部単純レ線像あるいは膀胱レ線像を基準にして膀胱部のscanを行なう。scannerは第3世代のGE社製CT/T X-1でscan time 4.8秒、slice幅1cmである。window levelは0、window widthは250と

Table 1

Comparison of Staging by CT and Pathology

Case	Age & Sex	Location of Tumor in Bladder	Staging by CT	Pathological Stage	Surgical Procedure
1	70, F	Posterior	≦B	B ₂	Total Cystectomy
2	74, M	Posterior	D	D	Total Cystectomy
3*	57, F	Right posterior	C	B ₁	TUR-Bt
4	67, F	Left posterior	≦B	B ₁	Total Cystectomy
5	79, M	Right lateral	≦B	B ₂	Total Cystectomy
6	72, M	Posterior	≦B	A	TUR-Bt
7	37, M	Posterior, Anterior, Neck	≦B	A	TUR-Bt
8	62, M	Posterior	≦B	B ₂	Total Cystectomy
9	51, M	Left posterior	≦B	A	Total Cystectomy
10	74, F	Right lateral	≦B	B ₂	TUR-Bt
11	56, M	Right lateral	≦B	A	Partial Cystectomy
12	65, F	Left Posterior	C	C	Total Cystectomy
13*	32, M	Neck	?	B ₂	Total Cystectomy
14*	60, M	Anterior, Posterior	D	D	Total Cystectomy
			Invasion to Rectum (+)	(-)	
15	67, M	Left lateral	C	C	Total Cystectomy
16	76, F	Posterior, Anterior, Right trigone	≦B	A	Total Cystectomy
17	59, M	Right posterior	≦B	B ₁	Partial Cystectomy
18	72, F	Left trigone	≦B	A	Partial Cystectomy
19	68, M	Left lateral	≦B	A	Partial Cystectomy
20	70, M	Whole area	D	D	Laparotomy
21	59, F	Anterior, Posterior	C	C	Total Cystectomy
22	66, M	Right posterior	≦B	B ₁	Partial Cystectomy
23	67, F	Right posterior	C	C	Total Cystectomy
24	72, M	Posterior, Trigone	≦B	A	Total Cystectomy
25	81, F	Right posterior	D	D	Laparotomy
26	62, M	Posterior	≦B	A	TUR-Bt
27	72, M	Trigon, Posterior	≦B	A	TUR-Bt
28	52, F	Right posterior	≦B	A	Partial Cystectomy

する。1回の scan で浸潤度診断が困難な場合は、オリーブ油の注入量の増減あるいは体位の変換を行ない再度 scan を行なう。必要に応じて腫瘍部を 0.5 cm 間隔で scan することもある。scan 終了後は尿道カテーテルでオリーブ油を排出させ、膀胱洗浄を行なった後検査を終える。

全例 CT scan の後1カ月以内に手術が施行されている。

成 績

CT による浸潤度診断は腫瘍 density の膀胱壁外への拡がりを読影し、Jewett and Marshall の組織学的分類に従い判定した。すなわち Fig. 1 に示すよう

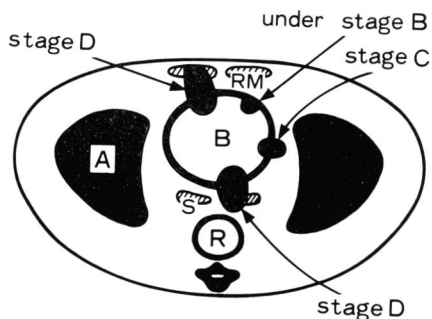


Fig. 1. Schema of CT staging of bladder carcinoma (A : acetabulum, B : bladder, R : rectum, RM : rectus muscle, S : seminal vesicle)

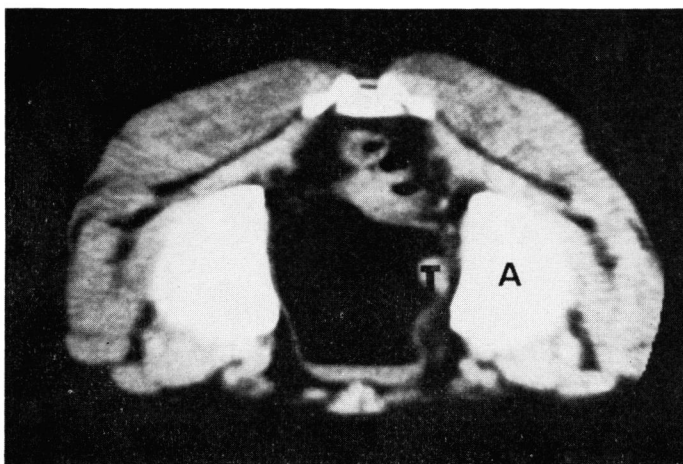


Fig. 2. Case 11. Prone bladder CT scan by olive oil-filled method shows the tumor on left lateral wall. Defined perivesical fat layer indicates under stage B. (T : tumor, A : acetabulum)

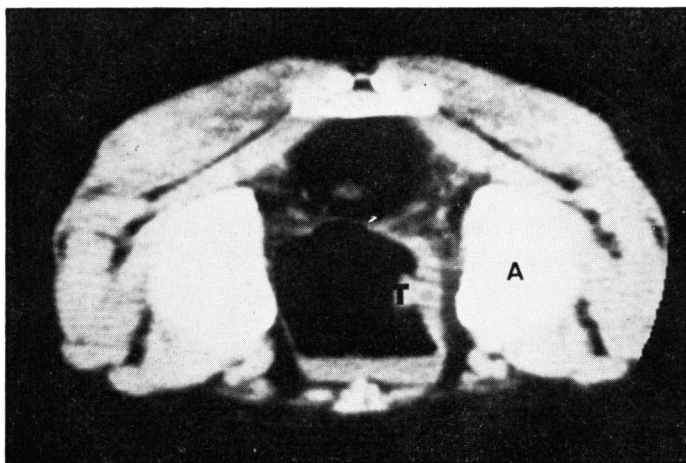


Fig. 3. Case 11. This CT scan was taken one week after local injection of BLM and shows thickened bladder wall of tumor site. But the density of tumor cannot be clearly indentified in the wall. (T : tumor, A : acetabulum)

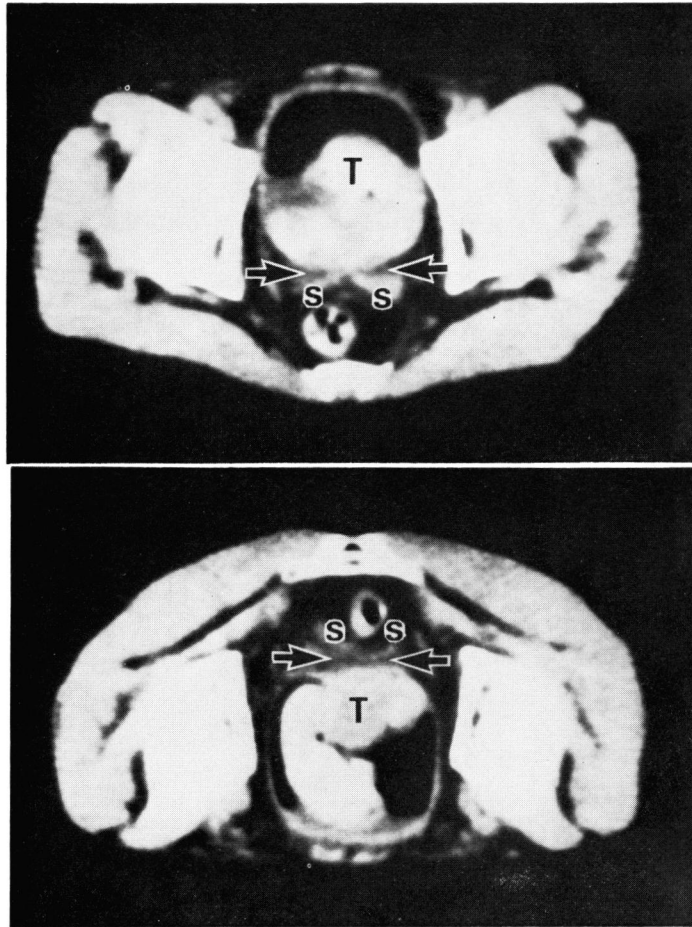


Fig. 4. Case 8. Supine(upper) and prone(lower) CT scans show that a huge tumor arising from posterior wall occupies the bulk of bladder capacity. Base of tumor is defined and does not extend to perivesical fat which separates seminal vesicles from bladder(arrow), indicating under stage B. (T : tumor, S : seminal vesicles)

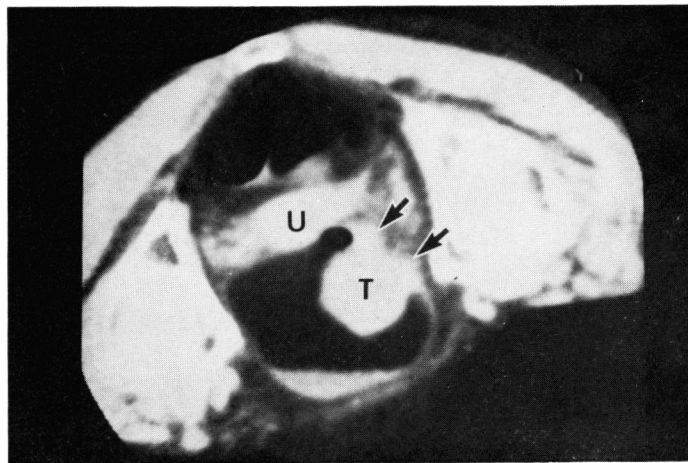


Fig. 5. Case 23. Prone left oblique CT scan shows sessile bladder tumor on right posterolateral wall involving perivesical fat (arrows). But uterus is separated from tumor by fat, this indicates stage C. (T : tumor, U : uterus)

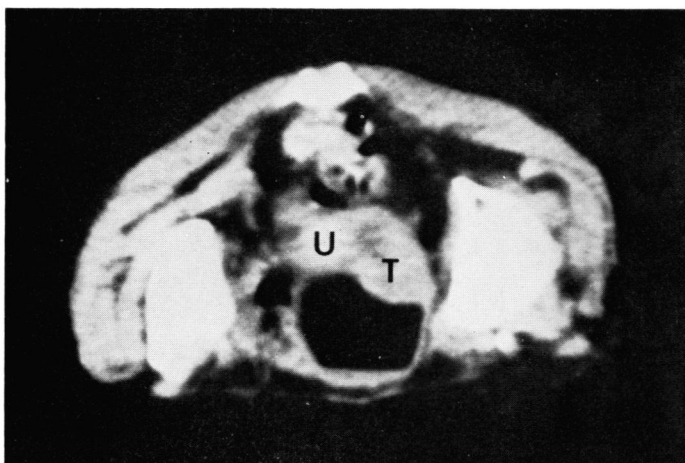


Fig. 6. Case 25. Prone CT scan shows broad-based tumor on right posterior wall of bladder. The tumor extension makes interposed fat very obscure and involves uterus. This view is decided as stage D. (T : tumor, U : uterus)

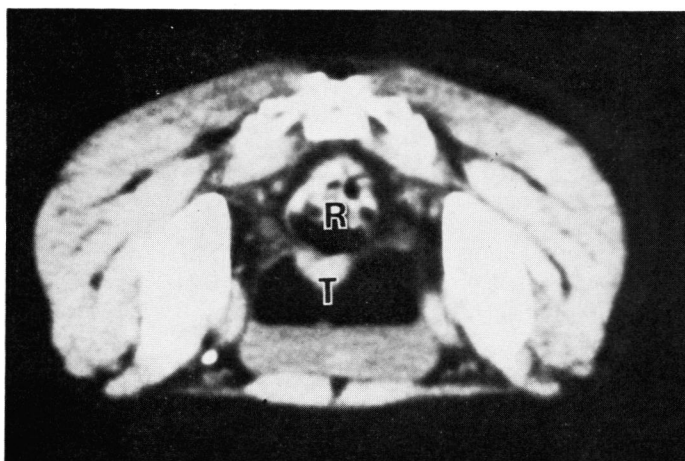


Fig. 7. Case 14. Prone CT scan shows sessile tumor on posterior wall of bladder. The tumor looks like involving rectum, indicating stage D, but this finding results from over-extended bladder. (T : tumor, R : rectum)

に腫瘍 density の膀胱壁外へのはみ出し像を認めないものを stage B 以下、腫瘍 density の腫瘍部膀胱周囲脂肪層へのはみ出し像を stage C、さらに腫瘍 density の膀胱隣接臓器への連続像を stage D (D₁) とした。ただし stage O~B₂ の鑑別はきわめて困難であったため一括して stage B 以下とした。

Table 1 に CT による術前浸潤度診断と術後病理組織学的診断との比較を示す。術後組織診断にて stage A は11例、stage B₁ 4例、stage B₂ 5例、stage C 4例、stage D 4例であり、これら症例の CT による術前浸潤度診断の的中率は stage B₂ 以下で90%、stage C で100%、stage D で75%であり、全体として28例中25例、89%の的中率であった。

つぎに代表的な症例を供覧する。

1. case 11, 56歳, 男子 (Fig. 2)

右側壁の腫瘍は膀胱壁外へのはみ出し像を示さず、CT 上 stage B 以下と診断される。Fig. 3 は bleomycin 15 mg を経尿道的に腫瘍基部に注入した後1週間目の CT 像であり、膀胱壁は非常に幅広くとらえられるが、やはり壁外へのはみ出し像は認められない。術後の組織学的診断は stage A であった症例である。

2. case 8, 62歳, 男子 (Fig. 4)

巨大な腫瘍の基部は膀胱後壁に認められるが、腫瘍 density は壁外にはみ出さず、両側の精のう腺との間に脂肪層が存在する。CT 上 stage B 以下と診断され

る。組織学的にも Stage B₂ であった。

3. case 23, 67歳, 女子 (Fig. 5)

右後壁の腫瘍は膀胱壁外へのはみ出し像を示す。しかし、脂肪層を越えて隣接臓器まで連続していく所見はなく、CT 上 stage C と診断される。組織学的にも stage C であった。

4. case 25, 81歳, 女子 (Fig. 6)

右後壁の腫瘍 density は膀胱壁外へはみ出して子宮まで連続しており、CT 上 stage D と診断される。組織診断も同様の所見であった。

考 察

膀胱腫瘍の術前浸潤度診断は、従来よりX線学的に cystography, superimposition cystography, retroperitoneal pneumography, angiography などにより行なわれている。しかし、これら諸検査は主として腫瘍浸潤による間接的所見により診断する方法と言える。最も信頼性があるとされている angiography は腫瘍血管の範囲を知ることにより診断を下すもので、かなり侵襲の強い検査法であるうえに、その読影は容易ではなく種々の読影基準⁶⁻⁷⁾が考案されている。一方、CT は軟部組織の解像能に優れ、腫瘍そのものの拡がりをとらえることができ、しかも横断面の画像が得られるという点で従来のX線学的検査法とは全く趣きを異にする。そのため診断は読影力にあまり左右されず、また熟練もさほど必要としない。

著者は、膀胱内オリーブ油注入法の CT により、膀胱腫瘍の浸潤度を stage B 以下, C, D とした場合の術前診断的中率89%という成績を得た。ここで stage B 以下としたのは、CT では膀胱壁と腫瘍の density がほぼ等しく、しかも膀胱壁を CT にて粘膜、粘膜下層、筋層に伴読するのは不可能であり、腫瘍の壁内浸潤度が retrospective にも判定不能であったためである。したがって、CT による浸潤度診断は stage B 以下, C, D の 3 stage に分類するのが最も妥当であると考えられる。

膀胱壁および腫瘍の範囲を鮮明にかつ正確に描出するための工夫として、著者は膀胱内注入造影剤の種類およびその注入量、scan 時の体位などを検討した。膀胱内注入造影剤の選択として Seidelmann らの gas-filled method⁸⁻¹⁰⁾, Hamlin らの 0.6% Renografin¹¹⁾, 堀らのオリーブ油注入法¹²⁾などの報告がある。Table 2 は膀胱内注入物質を示したもので、その CT 値を膀胱壁、膀胱腫瘍および膀胱周囲脂肪層の CT 値と比較した。浸潤度診断に際し最も重要な点は膀胱周囲脂肪層への腫瘍 density のはみ出し所見であるの

Table 2. Comparison of CT numbers of various objects

Contrast materials	
Air	-900 to -1000
Olive oil	-120 to -140
Physiological saline	-5 to +5
Urografin 0.6 %	+60 to +70
1.2 %	+140 to +160
2.4 %	+280 to +300
Bladder wall	+30 to +50
Bladder tumor	+30 to +80
Perivesical fat	-80 to -120

で、腫瘍の範囲を知るべく注入する物質は、脂肪層の density に近いものが理想的であると考えられる。つまり、膀胱内腔が最もうまく描出される window level, window width において同時に、膀胱壁外の状態も最も鮮明に描出されるからである。もちろん、膀胱壁や腫瘍と CT 値の差の小さすぎる物質や大きすぎる物質では、膀胱内腔の鮮明な像さえ得られない。著者の検討では、オリーブ油が膀胱壁および腫瘍を最も正確に描出できる膀胱内注入造影剤であると考えられる。また、オリーブ油注入によると思われる副作用は 1 例にもみられなかった。

一方、オリーブ油注入量と scan 時の体位の変換により、壁外浸潤とくに隣接臓器への浸潤をより正確に診断することが可能となる。注入量は著者の検討では 100 cc 前後が適当であった。注入量が少なすぎると腫瘍が把握しがたくなるが、多すぎても拡張した膀胱が隣接臓器に接するために腫瘍浸潤の有無が判定できなくなる場合がある。

体位は原則として腫瘍が膀胱像の上部に位置するようにした。この体位ではオリーブ油の low density が腫瘍部に確実に接するため、残尿による不鮮明さから免れ、ことに有茎性の腫瘍の場合には腫瘍基部の範囲が明確になる。また、腫瘍および膀胱の重量により膀胱壁と隣接臓器との間隔を広げる結果、隣接臓器への浸潤の有無が明確にされる場合もある。

ここで今回 stage を誤診した症例についてみてみると、case 3 は検査前に腫瘍基部に bleomycin 15 mg を局所注入したことによる膀胱壁の炎症・浮腫、および scan 時の体位とオリーブ油注入量が不適当であったことが原因していると思われる。case 13 は腫瘍が膀胱頸部にあり、腫瘍部膀胱壁の接線方向に scan したため読影が困難であった。こういった場合の診断の困難さは CT のもつ弱点の 1 つであるが、オリーブ油注入量、体位、gantry 角度の工夫によりある程度克服されるのではないかと考える。また、case 14

(Fig. 7) はオリーブ油の注入量が多すぎたために膀胱後壁が直腸と接してしまい、その結果後壁の腫瘍が直腸へ浸潤していると誤診したものとされる。

このように今回誤診した症例には scan 方法の未熟さによると思われるものがあり、今後これら scan 方法の工夫によって、CT による膀胱腫瘍の術前浸潤度診断はより正確になると思われる。壁内浸潤度の鑑別に不満は残るとしても、CT の簡便かつ侵襲性の少なさは angiography には望めないものであり、今回の成績は臨床的に十分満足できるものであると考えている。

結 語

1. 膀胱腫瘍患者28例に対し、オリーブ油注入法による CT scan を施行した。
2. CT による膀胱腫瘍の浸潤度診断は stage B 以下、stage C, stage D とした。
3. CT による浸潤度診断と術後病理組織学的診断との一致率は28例中25例 (89%) であり、CT は術前浸潤度診断に有用であると思われた。

本論文の要旨は第31回日本泌尿器科学会西日本総会、第5回日本外科系連合学会において発表した。

文 献

- 1) Haaga, J. et al.: Computed tomography of abdominal abnormalities. The C.V. Mosby Company, Cleveland, 1978.
- 2) 蜂屋順一・ほか：尿路系のコンピューター断層撮影。臨泌, 32 : 107~118, 1978.

- 3) 平松慶博・ほか：腹部 CT スキャンの読み方。医学書院, 東京, 1979.
- 4) 広沢邦浩・ほか：泌尿器科領域の CT 診断。臨床医, 6 : 83~90, 1980.
- 5) Lang, E. K.: Roentgenographic diagnosis of bladder tumor. p.70~112, Charles C Thomas, Springfield, Illinois, 1968.
- 6) 御厨修一・ほか：泌尿器科領域の悪性腫瘍に対する血管撮影の意義—膀胱癌の進捗分類について—。臨床放射線, 10 : 275~284, 1965.
- 7) 白石恒雄：膀胱癌の浸潤度診断における骨盤動脈撮影の意義。西日泌尿, 36 : 188~193, 1974.
- 8) Seidemann, F. E. et al.: Computed tomography of gas-filled bladder: method of staging bladder neoplasms. Urology, 9 : 337~344, 1977.
- 9) Seidemann, F. E. et al.: Computed tomographic staging of bladder neoplasms. Radiol. Clin. North Am., 15 : 419~440, 1977.
- 10) Seidemann, F. E. et al.: Accuracy of CT staging of bladder neoplasms using the gas-filled method: report of 21 patients with surgical confirmation. Am. J. Roentgenol., 130 : 735~739, 1978.
- 11) Hamlin, D. J. et al.: Computed tomography of bladder: staging of bladder cancer using low density opacification technique. Urology, 13 : 331~334, 1979.
- 12) 堀 信一・ほか：オリーブ油注入法による膀胱 CT scan。泌尿紀要, 26 : 545~549, 1980.

(1980年7月29日受付)