

膀胱後部腫瘍（未分化移行上皮癌）の1例

岐阜大学医学部泌尿器科学教室（主任：西浦常雄教授）

藤	広	茂
説	田	修
堀	江	正宣
坂		義人

RETROVESICAL TUMOR (UNDIFFERENTIATED
TRANSITIONAL CELL CARCINOMA): REPORT OF A CASEShigeru FUJIIRO, Osamu SETSUDA,
Masanobu HORIE and Yoshihito BAN*From the Department of Urology, Gifu University School of Medicine
(Director: Prof. T. Nishiura, M. D.)*

A 29-year-old man was hospitalized with the complaints of lower abdominal mass, miction pain and disturbance of bowel movement.

A child-head sized, elastic hard, uneven surfaced and non tender mass was palpated in the lower abdominal region on physical examination. The prostate and seminal vesicles were normal on the rectal examination.

Roentgenogram, cystoscopy and romanoscopy suggested retrovesical tumor.

The tumor was removed, but right ureterovesicostomy and rectal pull-through operation were needed. Pathological diagnosis was undifferentiated transitional cell carcinoma.

We presented a clinical and pathological survey of 90 cases of retrovesical tumor (sarcoma: 44 cases, other malignant tumor: 11 cases, benign tumor: 35 cases).

緒 言

骨盤腔内に発生する腫瘍は、一般に他の腹膜後腔腫瘍とは臨床的に異なる性質を有している。とくに膀胱後部 (retrovesical) において、骨盤内臓器に無関係に原発する腫瘍は、膀胱後部腫瘍 (retrovesical tumor) として独立して扱われているが、その発生頻度はきわめて低い。最近、われわれは、29歳男性の膀胱後部に発生した未分化移行上皮癌の1例を経験したので報告するとともに、膀胱後部腫瘍について若干の文献的考察を試みる。

症 例

症例：T. M., 29歳, 男性, 公務員。

初診：1977年5月30日。

主訴：排尿痛, 下腹部腫瘍, 排便障害。

家族歴：祖父および伯父, 直腸癌。

既往歴：21歳, 気管支炎。

現病歴：1977年1月下腹部の膨満感と仙痛発作および排尿痛に気づき某院を受診したところ膿尿を指摘され膀胱炎と診断された。その後疼痛が消失したため放置していたが、同年5月、発熱, 尿混濁が出現したため同院を再診し, IVP, 注腸造影にて下腹部腫瘍を指摘され当科を紹介された。排便障害は訴えていたが、頻尿, 血尿, 残尿感および排尿困難は認めなかった。

現症：体格中等, 栄養良好, 腋窩および鼠径リンパ節触知せず。胸部は理学的に異常なし。肝2横指触知。両腎とも触知せず。下腹部はやや膨満し, 正中線上に小児頭大, 表面凹凸不整, 弾性硬, 圧痛のない腫瘤を触知。腫瘤は経直腸の双手診にて, 前立腺底部より直腸前壁, 膀胱後上部にわたり, 可動性は認められ

ず、前立腺は底部以外の部分は正常大、表面平滑で異常は認められなかった。

入院時検査所見：尿所見；混濁（-），pH 6.0，タンパク（-），赤血球（-），白血球（-），細菌（-）。血液一般；RBC $475 \times 10^4/\text{mm}^3$ ，WBC $6,200/\text{mm}^3$ ，Ht 44.1%，Hb 14.3 g/dl，血液生化学；TP 6.8 g/dl，A/G 1.69，GOT 33 IU，GPT 32 IU，LDH 180 IU，Al-Pase 36 IU，Acid-Pase 3.2 IU，Na 143 mEq/L，K 4.5 mEq/L，Cl 104 mEq/L，BUN 12 mg/dl，creatinine 0.9 mg/dl，BSR 3 mm/h，CRP（-）。腎機能検査；PSP 15分35%，120分95%，Fishberg 濃縮試験最高 1,026，C_{cr} 980 dl/day。心電図および胸部レ線は正常。

膀胱鏡検査：膀胱後壁より頂部にかけて外側からの圧迫による壁の膨隆を認めたが粘膜および尿管口には異常は認められなかった。

直腸鏡検査：直腸粘膜に異常は認めなかったが、腫瘍により直腸全体が左後方に強く圧排され、内腔の狭窄を認めた。

レ線学的所見：KUB, IVP ともに異常は認められなかった。RP；両側尿管とも Fr. 5 の尿管カテーテルが 25 cm まで抵抗なく挿入できたが、斜位にて両側の尿管下部がやや前方に変位していた (Fig. 1)。逆行性尿道造影；膀胱後壁および後部尿道が前方に強く

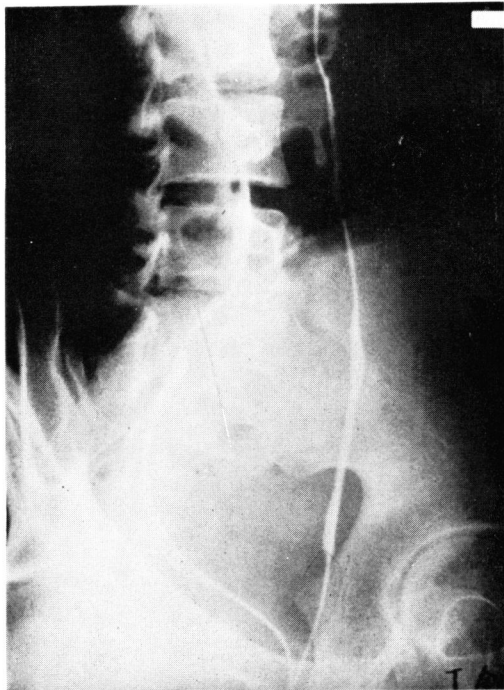


Fig. 1. RP (RAO position).

圧排されていた (Fig. 2)。精囊腺造影；通過障害、陰影欠損はみられなかったが、両側の精囊腺は下方へ軽度圧排されていた。膀胱造影；腫瘍による著明な圧排像はみられず、壁の伸展性も良好であった。骨盤部動脈造影；大動脈分岐部以下の造影では、明らかな腫瘍濃染、新生血管および異常血管などの所見は認められず分岐部以上からの栄養血管の存在を疑わせる所見であった。

以上の所見により、膀胱後部腫瘍の診断のもとに同年7月14日、全身麻酔下にて手術を施行した。

手術所見：臍上部より恥骨上縁に達する下腹部正中切開にて腹腔内に達すると、ほぼ正中部に小児頭大の腫瘍を認め、膀胱後壁、右尿管下端部および直腸前壁と強く癒着しており、さらにS状結腸に沿って大小5個の娘腫瘍が認められた。左尿管との癒着は認められず、前立腺および精囊腺は、腫瘍との関連はなく正常であった。右尿管下端部、膀胱後壁、S状結腸および直腸上中部を腫瘍とともに一塊にして摘出し、右尿管膀胱新吻合術および直腸再建術 (pull-through 法) を施行し手術を終了した。

摘出標本：大きさ $10.5 \times 11.0 \times 8.5$ cm，重量 1,300 g (膀胱壁、直腸およびS状結腸を含む)、腫瘍は暗赤色、表面凹凸不整、弾性硬で、断面は暗赤色で充実性の組織であった。腫瘍とともに切除した膀胱、直腸およびS状結腸の粘膜および壁は肉眼的に正常であった (Fig. 3, 4)。

組織学的所見：腫瘍は濃染した異型性の強い核と細胞質の少ない細胞が上皮性の配列を示し、周囲に線維の増生を伴っていた。一部腺腔構造を示し、腺癌を思わせる部分もみられたが、分化度の低い移行上皮癌と考えられた。しかし、膀胱、直腸およびS状結腸は腫瘍と組織学的に関連性のないことが確認された (Fig. 5)。

術後経過：術後の経過は良好で、右尿管膀胱新吻合部および直腸再建部の通過性はよく、正常の排便が可能となった。術後29日目より、OK-432 0.5 KE、週3回投与を開始したが、肝炎が発症し36日目に内科に転科した。麻酔剤による薬物性肝炎と診断されたが腫瘍の再発もなく、肝炎治癒後退院した。術後9カ月目頃に、イレウス症状が出現したため試験開腹を行なったところ、癌の腹腔内播種による癌性腹膜炎であった。BLM, 5-Fu, MMC, VCR, NCS, OK-432 などの抗癌剤、免疫賦活剤による治療にもかかわらず、イレウス症状をくり返し、肝転移も出現し、1979年5月21日、術後1年10カ月目に死亡した。

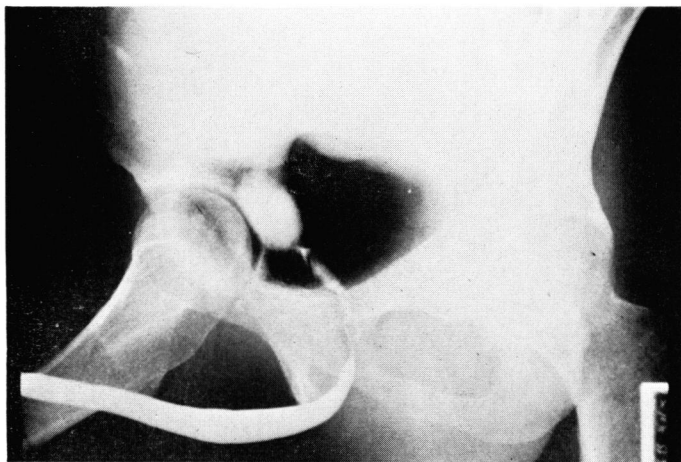


Fig. 2. RUG.

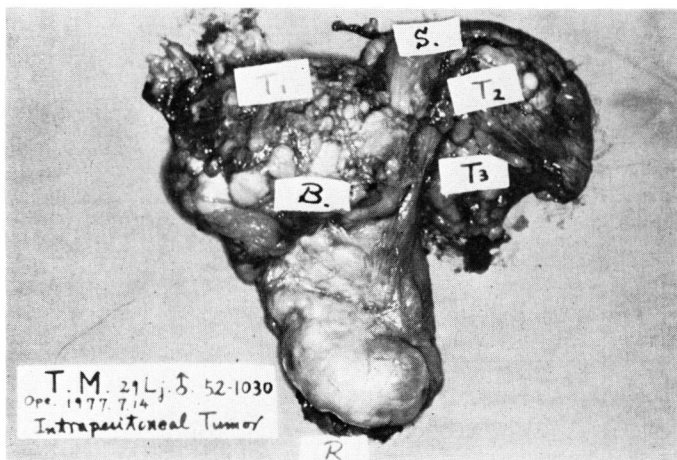
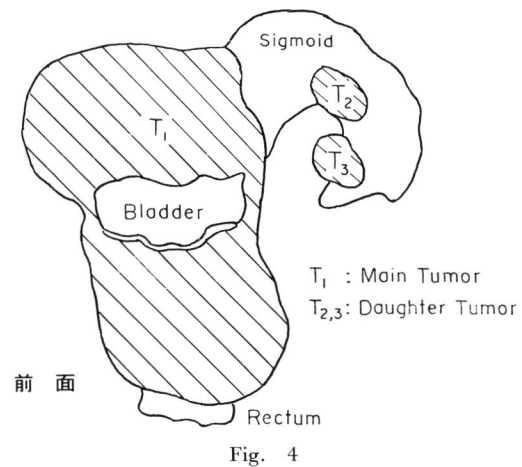


Fig. 3

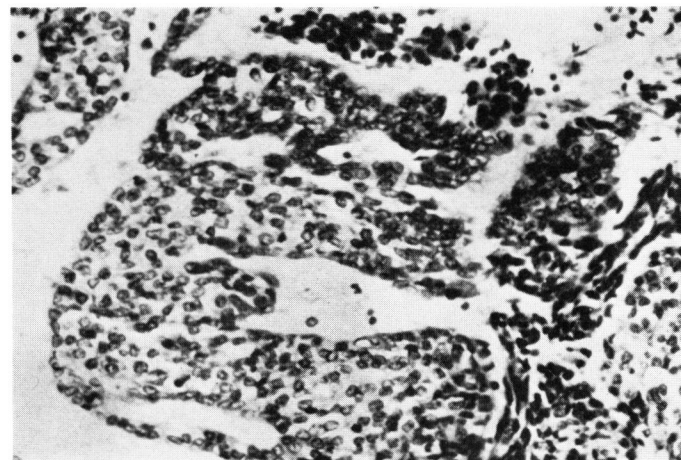


Fig. 5. Histology (×400).

Table 1. 膀胱後部悪性腫瘍本邦報告例

症例	報告者	年度	年齢	組織学的所見	症 状	治 療 法	転 帰
35	大原ら ⁵⁾	1976	63	平滑筋芽細胞腫	下腹部腫瘤, 頻尿, 排便障害	試験開腹 Co ⁶⁰	
36	松岡ら ⁶⁾	1977	58	平滑筋肉腫	頻尿, 残尿感	リネアアクセレーター → 摘出	
37	浜 ら ⁷⁾	1977	1.6	悪性血管内皮腫	排尿障害, 排便障害, 歩行障害	試験切除	5週後死亡
38	森下ら ³⁾	1977	65	異型線維性組織球腫	頻尿, 排尿困難, 左腰痛	Co ⁶⁰ , 抗腫瘍剤 → 摘出	8ヵ月後死亡
39	並木ら ⁸⁾	1978	63	悪性線維性組織球腫	排尿困難, 便秘	試験開腹	100日後死亡
40	柏原ら ⁹⁾	1978	20	横紋筋肉腫	発熱, 下腹部痛, 排尿痛	試験開腹, 抗腫瘍剤	3ヵ月後死亡
41	石川ら ¹⁰⁾	1978	31	紡錘型細胞肉腫	頻尿, 排尿困難	試験開腹 Co ⁶⁰	18ヵ月後死亡
42	萬谷ら ¹¹⁾	1979	2	横紋筋肉腫	排尿困難	摘出 膀胱前立腺全摘 尿管皮膚瘻, リネアック, 抗腫瘍剤	
43	郡 ら ¹²⁾	1979	49	軟骨肉腫	排尿困難	骨盤内臓全摘, 回腸導管 人工肛門 摘出	
44	郡 ら ¹²⁾	1979	49	横紋筋肉腫	排尿困難, 下肢痛	同 上	
*	森下ら ³⁾	1977	59	悪性中皮腫	頻尿, 下腹部腫瘤	リネアック, 抗腫瘍剤 → 人工肛門, 尿管皮膚瘻	3年2ヵ月後死亡
*	自 験 例	1980	29	未分化移行上皮癌	排尿痛, 排便障害, 下腹部腫瘤	摘出 膀胱部分切除 尿管膀胱新吻合, 直腸再建 抗腫瘍剤	1年10ヵ月後死亡

* 肉腫外悪性腫瘍

考 察

膀胱後部腫瘍の定義は未だ明らかではないが、Young¹⁾ は、1926年、膀胱後部に発生した肉腫例を retrovesical sarcoma と命名して報告しており、このなかで転移性腫瘍以外の膀胱後部腫瘍のうち、膀胱、前立腺、精囊腺および直腸などの特定の臓器に関係なく発生し、その発育とともに隣接臓器、特に膀胱に関連した症状を呈するものと定義している。

さらに、Young²⁾ は、1936年、22例の肉腫を第1群、原発性前立腺肉腫、第2群、前立腺および膀胱後部を占拠する肉腫、第3群、前立腺は侵されず両側精囊腺部に浸潤する肉腫、第4群、前立腺、精囊腺と無関係に、膀胱後部で骨盤壁に密接する肉腫の4群に分け第2～4群を膀胱後部肉腫とした。また発育形成の点から、膀胱後部で前立腺の上、精囊腺の間から発生し、膀胱を前方に、直腸を後方に、前立腺を下方に圧迫しながら発育すると報告している。しかし、ここに発生する腫瘍は、臨床症状が発現した時、すでに腫瘍が相当増大しており、原発部位の確認がむづかしい場合が多い。

本症例は、上皮性悪性腫瘍（未分化移行上皮癌）であるが、上皮性組織を有する膀胱および直腸には病理組織学的に異常はなく、さらに前立腺および精囊腺とも無関係であることが手術所見によって確かめられたことから膀胱後部に原発した腫瘍であるということが出来る。本症例の腫瘍の発生母地は、発生過程に遺残した multipotential な細胞が腫瘍増殖をおこしたも

のと推察される。

本邦における膀胱後部腫瘍は諸家により集計されているが、今回われわれは、報告例の記載の明らかな森下ら³⁾ (1977) の肉腫34例に新たに10例を加えた44例、三好ら⁴⁾ (1974) の肉腫外悪性腫瘍（転移性腫瘍3例を除外）の9例に森下ら³⁾ (1977) および自験例を加えた11例 (Table 1)^{3,5~12)} および川村ら¹³⁾ (1979) の良性腫瘍32例に大原ら⁵⁾ (1976)、辻村ら¹⁴⁾ (1979)、森川ら¹⁵⁾ (1980) の3例を加えた35例の合計90例について考察を試みた。なお、女子例については、その骨盤内臓器の特異性から諸家の報告に従い除外した。

1) 発生年齢

悪性腫瘍は4カ月から74歳までの全年齢層に分布して一定の傾向はみられなかったが、良性腫瘍は40～50

Table 2. Age distribution of the patients with the retrovesical tumor.

Age	Sarcoma	Other malignant tumor	Benign tumor
0～9	9	2	0
10～19	3	0	2
20～29	5	4	2
30～39	9	0	4
40～49	6	2	8
50～59	5	2	10
60～69	7	0	5
70～	0	1	1
Unknown	0	0	3
Total	44	11	35

Table 3. Histology of the retrovesical tumors.

Sarcoma	Other malignant tumor	Benign tumor
Rhabdomyosarcoma	10 Adenocarcinoma	3 Neurilemmoma
Reticulosarcoma	7 Malignant mesothelioma	3 Cyst
Leiomyosarcoma	7 Neuroblastoma	2 Fibroma
Small cell sarcoma	4 Simple cell carcinoma	1 Leiomyoma
Fibrosarcoma	3 Malignant teratoma	1 Angiomyoma
Lymphosarcoma	3 Undifferentiated	1 Others
Spindle cell sarcoma	3 transitional cell carcinoma	
Atypical fibrous histiocytoma	2	
Myxosarcoma	1	
Undifferentiated cell sarcoma	1	
Leiomyoblastoma	1	
Malignant angioendothelioma	1	
Chondrosarcoma	1	
Total	44	35

歳代に好発していた (Table 2).

2) 組織像

肉腫は、横紋筋肉腫10例、細網肉腫7例および平滑筋肉腫が7例と頻度が高いが、他は比較的低頻度で多岐にわたっていた。肉腫外悪性腫瘍のうち、上皮性悪性腫瘍は腺癌3例、単純癌1例および自験例の未分化移行上皮癌1例の計5例とその報告は少なく、移行上皮癌の報告は本邦第1例目であった。良性腫瘍は神経鞘腫が8例と最も多く、以下嚢腫7例、線維腫6例、平滑筋腫5例であった (Table 3).

3) 症状

発生部位の性質上、腫瘍がかなり増大し、隣接臓器を圧迫してはじめて症状が出現してくるのが特徴で、膀胱および直腸の圧迫、通過障害に関連した症状が最も多くみられた。また、悪性腫瘍では下肢の疼痛、麻痺、腫脹など、腫瘍の骨盤壁への浸潤を思わせる症状もみられ重要と思われた (Table 4).

4) 治療

良性腫瘍の約80%が摘出可能であるのに対し、悪性腫瘍では、発生部位の性質上来院時にはすでに隣接臓器に浸潤しているものが多く、摘出したものは約20

%にすぎなかった。また摘出しえても尿路変更、人工肛門を必要とする例が多くみられた。

5) 予後

良性腫瘍の摘出可能例の予後は良好であったが、悪性腫瘍では、記載の明らかなものについてみると35例中31例 (89%) が1年以内に死亡しており、摘出可能であった症例でも放射線療法、化学療法にもかかわらず早晩再発により死亡する症例が大半であった。

以上の文献的考察をもとにして膀胱後部腫瘍の特徴をまとめてみると、まず症状は、発生部位の性質上膀胱を主とする下部尿路および直腸の圧迫、通過障害に関連したものが圧倒的に多い。しかし、腫瘍の発育形式により膀胱症状は必発するものではなく、また腫瘍が相当増大しないと症状が出現しないため、下腹部腫瘍が主訴であることも多い。したがって、中野ら¹⁶⁾ (1978)、川村ら¹³⁾ (1979) の指摘するように、本症の定義に膀胱症状は必須のものではないと考えられる。また、組織学的には悪性腫瘍が61%を占めるため、本症例のように症状が発現したときはすでに隣接臓器へ浸潤している場合が多く、隣接臓器を含めて摘出し、人工肛門、尿路変更などの再建術を必要とし、予後の

Table 4. Symptoms of the retrovesical tumors.

Malignant tumor		Benign tumor	
Dysuria	38	Dysuria	20
Lower abdominal mass	19	Pollakisuria	6
Pollakisuria	14	Disturbance of bowel movement	6
Constipation	8	Lower abdominal mass	5
Disturbance of bowel movement	6	Urinary retention	5
Miction pain	6	Constipation	2
Lumbago	6	Others	10
Urinary retention	5		
Pain on lower extremity	5		
Lower abdominal pain	5		
Hematuria	3		
Anuria	3		
Sence of urinary retention	3		
Abdominal distention	3		
Pelvic mass	2		
Swelling of inguinal lymphnode	2		
Paralysis of lower extremity	2		
Edema of lower extremity	2		
General edema	2		
Fever	2		
Others	8		

不良のことが多い。

一般的には、膀胱後部腫瘍は、膀胱後腔という概念がはっきりしないため、腹膜後腔の概念を小骨盤腔をも含めるという考えに広げると、腹膜後腔腫瘍の範疇に入るべきものである。しかし、他の一般の腹膜後腔腫瘍では、症状として腹部腫瘍および腹部膨満感、腹痛などの消化器症状が圧倒的に多く、泌尿器科的症状を呈するものはきわめて少なく、したがって泌尿器科以外の診療科で取扱われることが多い。さらに膀胱後部腫瘍が腹膜後腔腫瘍と著しい違いを示すこととして、腹膜後腔腫瘍は悪性腫瘍が33.6%を占めるにすぎず⁷⁾、全体として治療および予後の面では良好なものが多いという点である。したがって、膀胱後部腫瘍は、その臨床的特徴の相違から腹膜後腔腫瘍とは独立して扱うべきものと考えられる。

結 語

1) 29歳、男性の膀胱後部未分化移行上皮癌の1例を報告し、併せて若干の文献的考察を加えた。本症例は本邦文献上、癌腫としては第5例目、移行上皮癌としては最初の報告である。

2) 膀胱後部腫瘍は、特定の骨盤内臓器と無関係に原発し、主として膀胱症状を呈する。悪性腫瘍であることが多く、症状発現時にはすでに隣接臓器に浸潤しているため、隣接臓器を含めた摘出と、人工肛門、尿路変更などの再建術を必要とすることが多く、予後は

一般に不良である。

稿を終るに臨み、ご校閲を賜った恩師西浦常雄教授に深謝いたします。なお、本論文の要旨は第117回日本泌尿器科学会東海地方会にて発表した。

文 献

- 1) Young, H. H. and Davis, D. M.: Young's Practice of Urology. W. B. Saunders, Philadelphia, Vol. 1, p.558, 1926.
- 2) Young, H. H.: Young's Practice of Urology. W. B. Saunders, Philadelphia, 1936.
- 3) 森下直由・ほか：西日泌尿, **39**: 687, 1977.
- 4) 三好信行・ほか：西日泌尿, **36**: 590, 1974.
- 5) 大原 孝・ほか：日泌尿会誌, **67**: 484, 1976.
- 6) 松岡 啓・ほか：西日泌尿, **39**: 89, 1977.
- 7) 浜 年樹・ほか：日泌尿会誌, **68**: 91, 1977.
- 8) 並木幹夫・ほか：日泌尿会誌, **69**: 1526, 1978.
- 9) 柏原 昇・ほか：泌尿紀要, **24**: 71, 1978.
- 10) 石川英二・ほか：泌尿紀要, **24**: 77, 1978.
- 11) 萬谷嘉明・ほか：日泌尿会誌, **70**: 261, 1979.
- 12) 郡健二郎・ほか：日泌尿会誌, **70**: 605, 1979.
- 13) 川村健二・ほか：臨泌, **33**: 811, 1979.
- 14) 辻村俊策・ほか：日泌尿会誌, **70**: 245, 1979.
- 15) 森川洋二・ほか：日泌尿会誌, **L1**: 412, 1980.
- 16) 天野正道・ほか：西日泌尿, **37**: 734, 1975.

(1980年9月10日受付)