

先天性単腎における腎動脈瘤の1手術例

秋田大学医学部泌尿器科教室（主任：土田正義教授）

高田 齊・原田 忠
石塚 源造・能登 宏光
松尾 重樹・三浦 邦夫
土田 正義OPERATIVE EXPERIENCE OF RENAL ARTERY
ANEURYSM IN A CONGENITAL SOLITARY KIDNEYHitoshi TAKADA, Tadashi HARATA,
Genzo ISHIZUKA, Hiromitsu NOTO,
Shigeki MATSUO, Kunio MIURA and
Seigi TSUCHIDA*From the Department of Urology, Akita University School of Medicine
(Director: Prof. S. Tsuchida)*

Renal artery aneurysms in solitary kidney are rare. We experienced a case of congenital solitary kidney with non-calcified renal artery aneurysm. We treated the case by surgical method. The operation procedures were ligatures of the influx and exflux vessels of the aneurysm by trans-aneurysmal approach.

Postoperative course was almost uneventful without transient increase of serum creatinine and blood urea nitrogen.

Review of the literatures was made including consideration of the surgical methods for solitary kidney.

I 緒 言

腎動脈瘤は従来比較的稀な疾患と考えられていたが、最近では血管造影法の進歩により報告例は増加しつつある。しかし先天性および後天性単腎に生じた腎動脈瘤の報告例はきわめて少なく、手術例においては著者の調べた範囲で、本邦では4例を数えるのみである¹⁻³⁾。

私たちは、以前に報告した「腎動脈瘤の4例」⁴⁾のうち、先天性単腎に生じた24歳の女性の腎動脈瘤に対して外科的に治療し、破裂の危険性が回避できたと思われる症例を経験したので、若干の文献的考察を加えて報告する。

II 症 例

患者：24歳の女性。主婦。子供はなし。

主訴：特になし。

家族歴：特記すべきことはない。

既往歴：14歳の時、急性虫垂炎にて虫垂切除術を施行されている。

現病歴：1976年9月に頻尿、排尿痛などの膀胱炎症状により県内某病院を受診し、その際施行されたIVPにより左腎が造影されなかったため、精査を目的として同年10月当科を紹介された。同時期に行なわれた血管造影で左側腎動脈が認められず、先天性単腎と診断されるとともに、右側腎動脈に動脈瘤が認められた。しかし単腎であるため特に治療をせず退院し、しばらく外来で経過観察していたが、昭和1979年11月に妊娠2か月との診断がなされ、腎動脈瘤破裂は妊娠中に多い⁵⁾ことから、とりあえず人工流産させた後、当科に根治的治療を目的として再入院した。

現症：体格中等度。栄養良好。頭部、胸部および四

肢の理学的所見に異常を認めないが、右上腹部に血管雑音を聴取する。初診時の血圧は 130/60 mmHg 脈拍は70分、整であった。

入院時諸検査成績

尿：黄褐色，澄明，蛋白（-），糖（-），ウロビリノーゲン（±），沈渣：赤血球 1~2/毎視野，白血球 0~1/毎視野，上皮細胞（-）。

末梢血所見：赤血球 $427 \times 10^4/\text{mm}^3$ ，白血球 $4600/\text{mm}^3$ ，Hb 12.7 g/dl，Ht 35.9%，血小板 $192600/\text{mm}^3$ 。

血液生化学的検査成績：Na 142 mEq/l，K 4.6 mEq/l，Ca 4.5 mEq/l，Cl 109 mEq/l，尿酸，4.9 mg/dl，BUN 10.0 mg/dl，クレアチニン 0.9 mg/dl，GOT 21u，GPT 13u，LDH 147u，総ビリルビン 0.7 mg/dl，ASLO（-），RA（-），CRP（-）。

内分泌科学的検査成績：血漿レニン活性，血中アルドステロンはいずれも正常範囲。

腎機能検査：PSP 15分値 44%，total 79%，Ccr 101.7 ml/min。

X線学的検査成績：胸部 X-P に異常陰影は認めなかった。腹部単純撮影ではガス像は正常で，右腎陰影は大きく，左腎に相当する陰影は認められず，腎動脈瘤に特有な環状石灰化陰影も認めなかった。IVP (Fig. 1) では右腎に代償性肥大をみるほかは腎盂の形態，尿管走行などに異常はなかった。腹部大動脈造影 (Fig. 2) では，左腎動脈は認めず，右腎内下部の長径 3.0 cm の動脈瘤陰影と，腎上部に数個の小動脈瘤陰影を認めた。なお，小動脈瘤陰影に近接して静脈相が早期に描出されている部分があり，これは動静脈瘻と思われた (Fig. 2 矢印)。CT でも右腎は正常陰影であったが，左腎に相当するもの，もしくは ectopia のような像は認めなかった。

膀胱鏡所見：左側尿管口は欠如しているが，右側尿管口，膀胱粘膜，膀胱容量などに異常はなかった。

以上の諸検査から，先天性単腎に発生した多発性腎動脈瘤および動静脈瘻と診断し，石灰化のないこと，大きいものは直径 3.0 cm であること，そして患者が将来妊娠出産を希望していることなどから，外科的に動脈瘤を切除することを決定した。

手術所見：傍腹直筋切開で経腹膜的に後腹膜腔にはいり右腎に達した。右腎は代償性肥大を示し，これを用手的に腎門部までいねいに剝離した。腎をよく観察すると動脈瘤を思わせる搏動を示す部位が認められ，完全に腎を脱転し露出したところで超音波断層法により動脈瘤の位置を確認した (Fig. 3 矢印)。動脈瘤の位置関係より，動脈瘤のみを切除するのは困難と判断し，腎茎部に鉗子をかけ血流を遮断し，直接 transan-

eurysmal approach を行なうこととした。血流遮断後に動脈瘤壁に切開を加え動脈瘤壁内を観察すると (Fig. 4)，径 2 mm の動脈流入口と流出口を認めたので，これらを 6-0 nylon 糸にて連続縫合で結紮閉鎖した。ここで腎茎部での血流遮断を解除し動脈瘤への血液流入のないことを確認後，動脈瘤壁の一部を生検しさらに動脈瘤壁の縫縮を行ない手術を終了した。腎の阻血時間は約20分であった。

術後は一過性に尿量の減少，尿素窒素，クレアチニンの上昇を認めたが，第19病日にはほぼ正常化した (Fig. 5)。術後第4週の腎動脈造影では術前に認められた数個の小動脈瘤と動静脈瘻をみるのみであり (Fig. 6)，患者は術後第5週に退院した。なお動脈瘤壁の組織学的検査では動脈壁の肥厚を認めるのみであった。

III 考 察

腎動脈瘤は欧米において Rouppe が1770年に報告した第1例⁶⁾以来，すでに多数の報告例がある。本邦においても勝目ら⁷⁾の報告をはじめとして，1979年の中田らの詳細な統計¹⁾によればすでに110例を超えている。しかし先天性単腎における腎動脈瘤の報告例にきわめて少なく，日台ら²⁾によれば欧米ではわずかに9例であり，対側腎が何らかの原因で腎摘除されてい

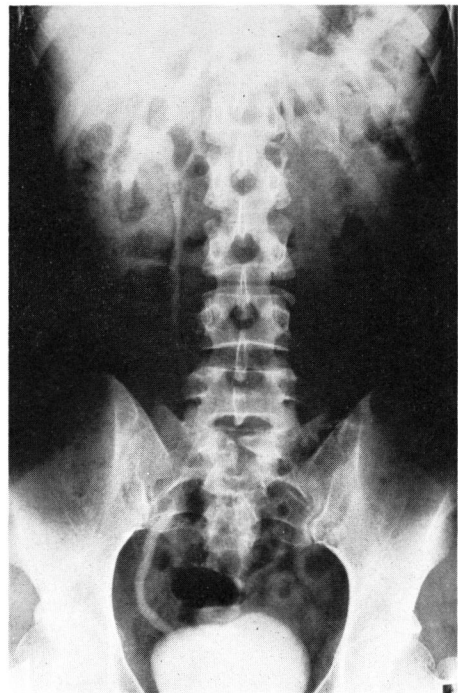


Fig. 1. IVP. Left kidney is not recognized.

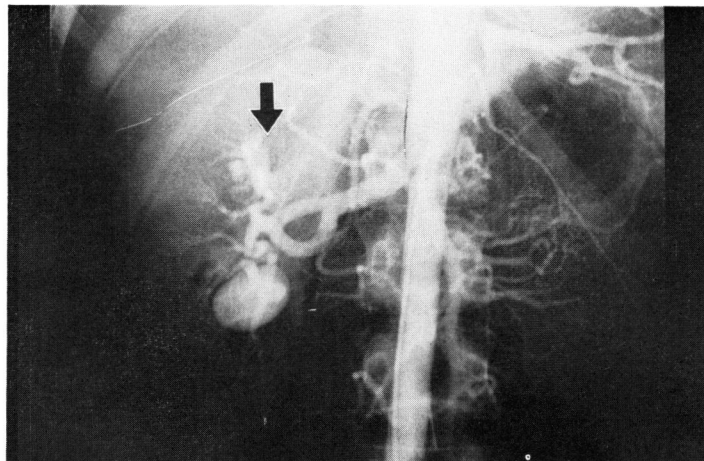


Fig. 2. Abdominal aortogram shows large right renal arterial aneurysm with several small aneurysms and A-V fistula (arrow).

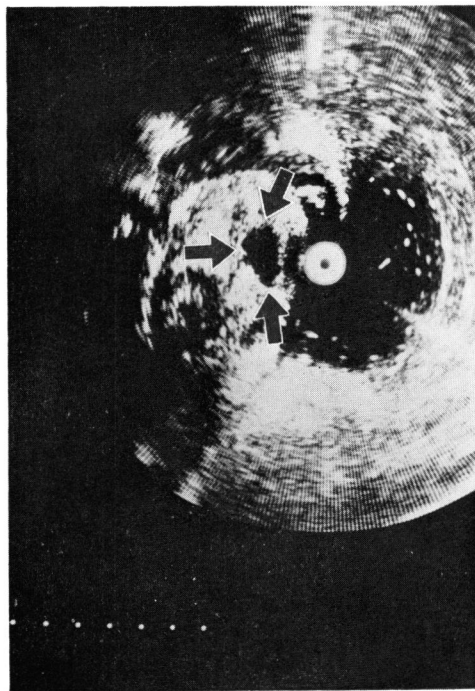


Fig. 3. Ultrasonic tomogram reveals renal arterial aneurysm (arrow).

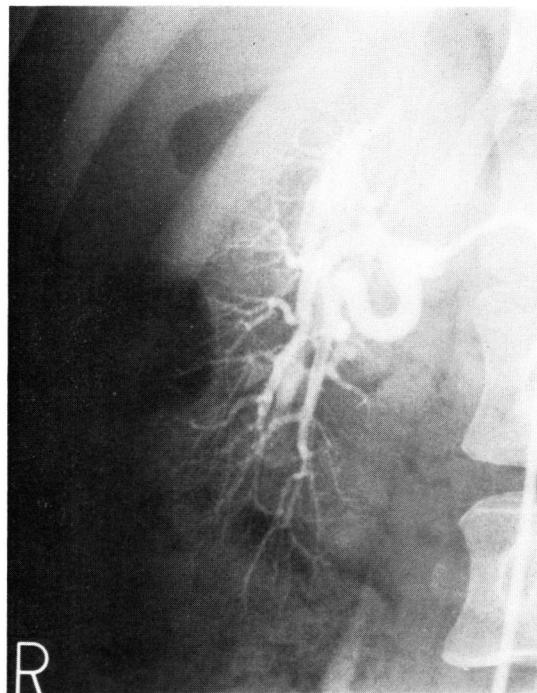


Fig. 6. Postoperative renal arteriogram reveals only several small aneurysms and A-V fistula.

るもしくは低形成腎であった例を加えても15例であったとしている。また、本邦において先天性もしくは後天性の単腎における腎動脈瘤に対して、外科的な治療がなされたのは辻田ら²⁾、日台ら²⁾の4例のみであり本症例は5例目であった。

単腎者において腎動脈瘤を認め、しかも破裂の可能

性が明らかに存在する場合の治療の困難さについては、すでに数多く述べられている^{2, 8~11)}。腎動脈瘤の治療は、以前においては腎摘除術が大部分を占めていたが、対側腎が何らかの原因のためその機能が低下している場合や、本症例のように先天性単腎の場合は腎機能保持に重点をおいた治療が望ましいことは言及するまで

もない。しかし最近では血管外科の進歩による血行再建や、ex situ および in situ に腎に灌流するなどのさまざまな工夫がなされている。

単腎における腎動脈瘤の手術適応は一般の対側腎機能が良好である場合と大きな違いはないが、単腎であるために、きわめて慎重に手術適応を選ばなければならない。腎動脈瘤の手術適応について Poutasse¹²⁾は、動脈瘤の大きさが直径 1.5 cm 以上であることと特に石灰化のないことを挙げている。McCarron ら¹³⁾はそれに加えて、1) 破裂もしくは切迫破裂、2) 妊娠もしくはその可能性、3) 高血圧、4) 動脈瘤による症状、を挙げており、Popowniak ら¹⁴⁾は動脈瘤破裂の前兆として痛みを訴える場合が多く、それが動脈瘤に起因すると判断されれば緊急手術の適応であるとしている。また、X線学的に動脈瘤の急激な増大が認められればそれも手術の適応であろうと述べている。腎動脈瘤破裂の発生率が特に妊婦において多い事実は広く知られている。Cohen ら⁵⁾によれば24例の腎動脈瘤破

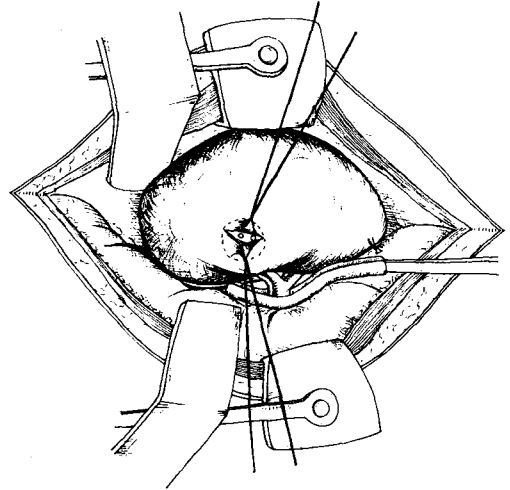


Fig. 4. Schema reveals the influx and exflow vessels of the aneurysm. Operation was performed by trans-aneurysmal approach.

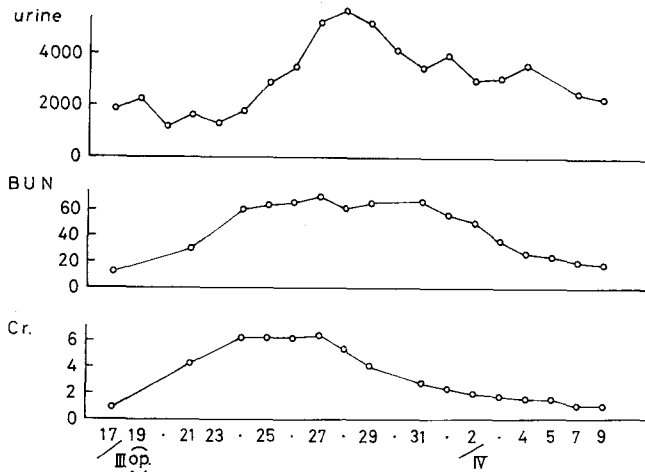


Fig. 5. Post operative course: Transient increase of serum creatinine and blood urea nitrogen was recognized.

裂のうち10例が妊婦に発生したとしており、本邦でも鈴木ら¹⁵⁾の剖検例が報告されている。

さて本症例について検討を加えると、

1) IVP, 大動脈造影, 膀胱鏡などより先天性単腎である, 2) 腎動脈瘤の直径が 3.0 cm である, 3) 石灰化を認めない, 4) 今後妊娠する可能性があり, 本人もそれを希望している, などのことより手術の適応であるのに異論はないと思われる。そこで手術法の選択であるが、現在まで報告された腎保存的腎動脈瘤手術としては、動脈瘤のみの切除¹⁶⁾、動脈瘤頸部結紮⁸⁾、

自家腎移植^{2,17)}、by pass による血管形成^{18,19)}、日台ら²⁾の Sacks 液を灌流して行なった in situ での動脈瘤切除などが報告されている。また、結果的には血栓形成のため腎摘除術となってしまったが、大腿動脈より Seldinger 法にて腎動脈に、卵巣静脈より腎静脈にそれぞれカテーテルを入れ in situ に腎灌流を行ない手術を施行するという試みが石塚ら²⁰⁾により報告されている。その他にも、腎動脈瘤の位置によっては腎動脈に超選択的にカテーテルを入れ、自己筋肉片などによる embolic occlusion を行ない良好な結果であ

ったとする報告もみられる²¹⁾。

本症例においては腎内に存在する動脈瘤であるため、超音波断層法にて位置を確認後、直接動脈瘤壁を切開し流入および流出血管を結紮するという手段をとったが、術後一過性ではあったが、BUN、クレアチニンがかなり上昇したことから、たとえ血行遮断時間が20分程度でも、かなりの腎への damage があつたものと考えられる。今後同様な症例がある場合にはさらに検討を要するものと思われる。

なお、本症例は腎動脈瘤と併存して、血管造影上、動静脈瘻の所見を呈している部分が認められている。腎における動静脈瘻は先天性のものと後天性のものがあり、本症例がいずれの原因によって生じたかは不明であるが動脈瘤の静脈系への腎内破裂によって、動静脈瘻が形成されることも稀にあるといわれており²²⁾、本症例も同様の機序が関与したとも考えられる。

IV 結 語

24歳の女性で先天性単腎に腎動脈瘤を伴った症例に外科的治療を施行した。術後の血管造影の所見より動脈瘤破裂の危険性は回避することができたと考えられたので、若干の文献的考察を加えて報告した。

文 献

- 1) 中田瑛浩・ほか：腎動脈瘤と高血圧。日腎誌, **21** : 545~565, 1979.
- 2) 日台英雄・ほか：先天性単腎に生じた腎動脈瘤。日腎誌, **22** : 137~151, 1980.
- 3) 船井勝七・ほか：腎動脈瘤の8例、とくにレ線診断と血漿レニン活性測定の意義について。泌尿紀要, **23** : 745~751, 1977.
- 4) 石塚源造・ほか：腎動脈瘤の4例。秋田県医師会雑誌, **29** : 164~168, 1977.
- 5) Cohen, S. G. et al.: Spontaneous rupture of a renal artery aneurysm during pregnancy. *Obstet. Gynec.*, **39** : 897~902, 1972.
- 6) Roupe : Cited by von Ronnen, J. R., *Acta Radiol.*, **39** : 385~400, 1953.
- 7) 勝目三千人・ほか：高血圧を伴える小児腎動脈

- 瘤。日泌尿会誌, **52** : 341~346, 1961.
- 8) 辻田正昭・ほか：単腎者に認めた腎動脈瘤の2例。臨泌, **23** : 557~562, 1969.
- 9) 秋元英良・ほか：腎動脈瘤を認めた単腎の一例。診断と治療, **58** : 1706~1709, 1970.
- 10) Mathe, C. P.: Aneurysm of renal artery causing hypertension: report of three cases. *J. Urol.*, **82** : 412~416, 1959.
- 11) Hall, J. W. et al.: Traumatic renal artery aneurysm in a solitary kidney. *J. Urol.*, **107** : 17~20, 1972.
- 12) Poutasse, E. F.: Renal artery aneurysm. *J. Urol.*, **113** : 443~449, 1975.
- 13) McCarron, Jr, J. P. et al.: Indication for surgery on renal artery aneurysms. *J. Urol.*, **114** : 177~180, 1975.
- 14) Popowniak, K. L. et al.: Aneurysm of the renal artery. An analysis of 51 cases. *Postgrad. Med.*, **40** : 255~262, 1966.
- 15) 鈴木雅洲・ほか：妊婦の腎動脈瘤破裂と瀰漫性下垂体壊死。最新医学, **18** : 2160~2168, 1963.
- 16) 百瀬剛一・遠藤博志：手術的に確認した腎動脈瘤2例。日泌尿会誌, **58** : 122~130, 1967.
- 17) 新井元凱・ほか：腎動脈瘤8例の検討。日泌尿会誌, **64** : 295~306, 1973.
- 18) 川村寿一・ほか：高血圧を主訴とした14歳男子の腎動脈瘤。日腎誌, **17** : 789, 1975.
- 19) 田辺達三・ほか：腹部内臓血管動脈瘤の治療。外科, **39** : 1028~1034, 1977.
- 20) 石塚源造・ほか：腎動脈瘤の1例。臨泌, **32** : 61~64, 1978.
- 21) Almgård, L. E. & Fernström, I.: Embolic occlusion of an intrarenal aneurysm. A case report. *Brit. J. Urol.*, **45** : 485~486, 1973.
- 22) Yazaki, T. et al.: Congenital renal arteriovenous fistula: Case report, Review of Japanese literature and description of non-radical treatment. *J. Urol.*, **116** : 415~418, 1976.

(1980年9月1日受付)