泌尿紀要27巻2号
1981年2月

巨大副腎嚢腫の1例

東京慈恵会医科大学泌尿器科学教室（主任：町田豊平教授）
仲田浄治郎・町田　豊平・増田富士男
三木　　誠・大石　幸彦・赤阪雄一郎
小寺　重行・近藤　直弥・高橋　知宏

東京慈恵会医科大学第二病理学教室（主任：藍沢茂雄教授）
城　　謙輔・藍沢茂雄

A CASE OF BENIGN GIANT ADRENAL CYST

Jojiro NAKADA, Toyohei MACHIDA, Fumio MASUDA,
Makoto MIKI, Yukihiko OHISHI, Yuuichiro AKASAKA,
Shigeyuki KOTERA, Naoya KONDOH and Tomohiro TAKAHASHI
From the Department of Urology, The Jikei University School of Medicine
(Director: Prof. Toyohei Machida)

Kensuke JOH and Shigeo AIZAWA
From the Department of Pathology II, The Jikei University School of Medicine
(Director: Prof. Shigeo Aizawa)

A 58-year-old man was admitted because of a large abdominal mass in the left upper quadrant. There were no remarkable findings on laboratory examinations. The impression was that it was either a renal cyst or an adrenal cyst by various X-ray examinations. On Nov. 21, 1979, a cystic suprarenal mass was removed through the 11th intercostal space incision. Grossly, the surgical specimen measured 27×20×15 cm and contained 3920 ml of yellowish fluid. Histological examination showed the cyst wall to consist of fibrous tissue with an endotherial lining and few dilated lymphatic spaces were seen in the adjoining adrenal tissue. So its histological diagnosis was made as a lymphangiomatous adrenal cyst. It would appear that the present case is now the largest on record in Japan.

緒　　言

副腎嚢腫は比較的稀な疾患である．欧米では1670年Greiseliusが嚢腫の破裂により死亡した症例を報告して以来，Mnaymneh[1]（1979）は256例を集計しているが，本邦においては富澤[2]（1933）が剖検例の1例目を発表して以来，今日まで43例が報告されているにすぎない．

今回われわれは，嚢腫内容液が3920 mlにおよぶ本邦最大と思われる巨大副腎嚢腫を経験したので，若干の考察を加えて報告する．

I．症　　例

患者：M. H.（40–1266）58歳　男

主訴：左側腹部腫瘤

初診：1979年10月25日

現病歴：1970年5月頃より左側腹部の膨隆に気付いていたが放置していた．同年10月頃より，嘔気，左側腹部の疼痛が生じたため近医を受診し，当科に紹介された．

既往歴：肺結核治療（20歳）．胃潰瘍で保存的治療（57歳）

家族歴：特記すべきことなし．

現症：身長170 cm，体重70 kg，顔貌正常，眼球結

膜に黄染なく，眼瞼結膜に貧血なし．表在リンパ節は触知せず，胸部打聴診で異常所見は認められなかった．腹部は左上腹部に成人頭大の腫瘤が触知された．腫瘤の表面は平滑で波動性を有し，軽度の可動性も認められたが，圧痛はなかった．下肢に浮腫は認められなかった．

入院時検査成績：血圧；116/70 mmHg 血沈1時間値 9 mm，2時間値 17 mm．尿検査；pH 6．蛋白(－)．糖(－)．尿沈渣に異常なし．血液一般検査；赤血球 $432\times10^4/mm^3$，白血球 $6700/mm^3$，血小板 $26.6\times10^4/mm^3$．出血時間 4′00″ で正常．血清生化学検査；GOT 16 Ku/ml, GPT 23 Ku/ml, LDH 193 Wu/ml, Al-P 1.1 BLu/l, BUN 18.5 mg/dl, Cr 1.0 mg/dl, Amylase 79u，総蛋白 7.0 g/dl (Alb 67%，α_1-gl 2.8%，$\alpha_2$gl 8.6%，β-gl 8.1%，γ-gl 13.2%)，Na 142.5 mEq/l, K 4.6 mEq/l, Cl 106.4 mEq/l, Ca 4.3 mEq/l とすべて正常．腎機能検査；PSP 試験15分値35%，120分値80%，Fischberg 濃縮試験最高比重1031と正常であった．内分泌学的検査；尿中 estrogen 40.7 μg/day，尿中 VMA 4.6 MG/day であったが，尿中 17-OHCS および尿中 17-KS は測定しえなかった．

X線検査：腹部単純撮影では，左上腹部に淡い均等な陰影が認められ，IVP では右腎は正常であるが左

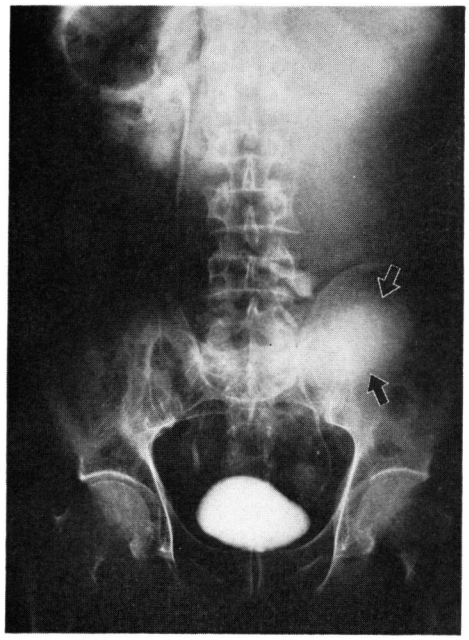

Fig. 1.　点滴静注腎盂造影20分像：左腎は著明に下方に圧迫され（↓），腎盂尿管は屈曲している．

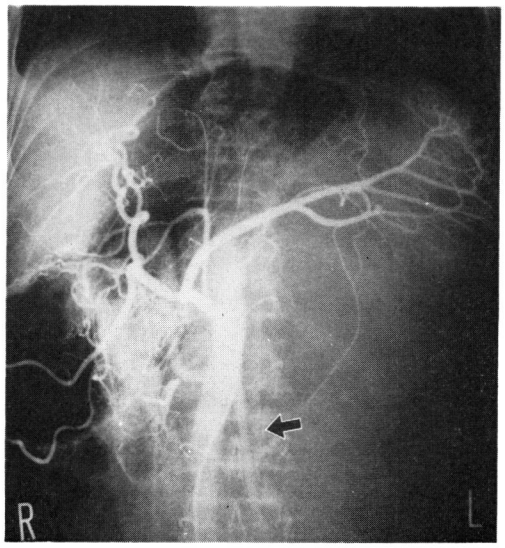

Fig. 2.　腹部大動脈造影：左上腹部に無血管野がみられ，左腎動脈は下方に垂直変位している（↓）．

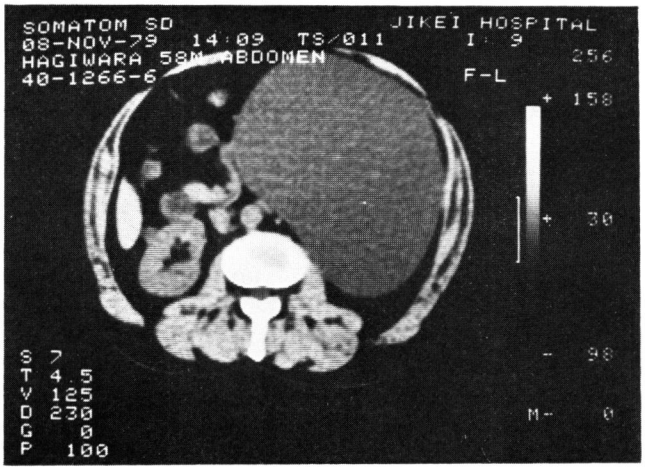

Fig. 3.　CT scan：均等な water density の腫瘤が左側腹内に認められ，その壁の肥厚や不整はない．

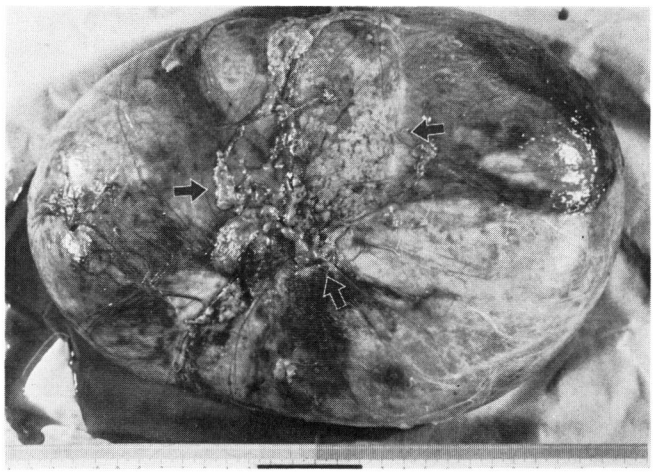

Fig. 4.　摘出した嚢腫：壁は紙様に薄く灰黄色の副腎に移行している（↓）.

腎は著明に下方に圧迫され扁平となっている (Fig. 1). 腹部大動脈造影では単純撮影における左上腹部の均等な陰影に一致して無血管野がみられ左腎動脈は下方に脾動脈は上方に変位している (Fig. 2). さらに消化管造影で胃は正中より右へ圧迫され，下部消化管には異常所見なく腫瘤は後腹膜腔にあるものと考えられた. CT scan では左腎上部にほぼ均等な water density の腫瘤が認められ，その壁の肥厚や不整は認められなかった. なお左副腎像は明らかでなかった (Fig. 3). 以上より腎あるいは副腎より発生した嚢腫を疑い，1979年11月21日手術を施行した.

手術所見：左腰部斜切開にて後腹膜腔に入った. 嚢腫は横隔膜下より総腸骨動脈の高さまで占め，左副腎は嚢腫の内側下方にあり，これと密に癒着していたので一塊に摘出した. なお左腎は嚢腫により下方に変位していたが，嚢腫とは容易に剝離できた.

摘出標本：嚢腫の大きさ 27×20×15 cm. 表面は線維性粗で，壁は紙様に薄く単胞性嚢胞で灰黄色の副腎に移行していた (Fig. 4). 内容液は 3920 ml で黄色に混濁した漿液であり，比重 1020，総蛋白 5.2 g/dl，内分泌学的検査では 17-OHCS 0.76 mg/dl，17-KS 1.7 mg/dl, estrcgen 1.1 μg/dl であった.

組織学的検査：嚢腫壁は大半の領域で結合織線維よりなり，部分的に副腎皮質に移行している. 嚢腫の内壁には被細胞は認められないが，その周囲の結合織内には内皮細胞に被覆されたリンパ管と思われる小管腔が散見された (Fig. 5). 以上の病理組織学的所見より副腎から発生した嚢腫 (Foster の分類によるリンパ管腫性嚢腫) と診断した.

なお患者は，経過良好で術後 7 カ月の現在，健康な日常生活をおくっている.

Fig. 5.　嚢腫壁の組織像：嚢腫壁には副腎組織ならびに拡張したリンパ管がみられる. (↓は嚢腫内壁)

Ⅱ. 考　　察

1)　副腎嚢腫の頻度，分類および原因：Wahl[4] は 13996例の剖検例中，副腎嚢腫を 9 例発見し，副腎嚢腫の報告例が少ないのは臨床的に無症状のことが多いためと結論し，また Hodges & Ellis[5] は 11000 例の剖検例中 2 例の副腎嚢腫を見出している. 1906年 Terrier & Lecéne[6] らが副腎嚢腫の分類をはじめておこない，さらに Foster (1966) は，220例を集計し

分類を修飾した.

本邦において文献上集計できる限りでは，自験例を含め44例報告されているが (Table 1)，不明例8例を除き Foster の分類により検討すると偽嚢腫が25例 (69%)，内皮性嚢腫が7例 (20%) とこの両者が大多数を占めている (Table 2). 自験例にみられたリンパ管腫性嚢腫は内皮性嚢腫に属しており，その特長は通常，内皮性細胞を有し嚢腫壁中にリンパ管の拡張が認められ，透明かまたはミルク様の液体を有し多房性のものが多いとされている.

病因については，Abeshouse[7]，Foster が詳細に述べているが，自験例のごとくリンパ管腫性嚢腫では明らかな原因はない.

2) 年齢，性，患側：発生年齢は本邦報告例では22歳から73歳まで平均年齢は46歳であり，Abeshouse らによると新生児から76歳まで各年齢層にみられるが40から60歳代に最も多い. 性別では男性17例，女性27例 2：3 とで女性に多く，Abeshouse の統計でも 1：3 と女性に多い. 嚢腫の発生側については不明例3例を除き，全例片側性で右側13例 (31%)，左側28例 (69%) と左側に多い. 一方 Abeshouse は右側が53例，左側が45例，両側に発生したものが8例であると報告している.

3) 嚢腫の大きさ：種々であり，富澤は 1.8×1.3 cm の小リンパ管腫性嚢腫を報告し，Foster らは 12 L，直径 33 cm の巨大なリンパ管腫性嚢腫を，また Schifrin[8] は 11 L 以上の内容を有し，直径 45 cm，17 kg の偽嚢腫を報告している. 本邦報告例では本症例が本邦最大と思われる. なお鈴木ら[9]は，6140 g におよぶ副腎髄質原発の皮様嚢腫を報告しているが，諸家の分類には該当せず，われわれの集計から除外した.

4) 嚢腫内容液の内分泌学的検査：Ballance[10] (1923) は，嚢腫内容液にアドレナリンホルモンの存在を報告し，Foroughi[11] (1965) は parenchymal cyst の内容液に 17 ketogenic steroid 2.9 mg/dl，17 keto

Table 1. 本邦副腎嚢腫症例

No	報告者	発表年度	年齢	性	患側	主訴	嚢腫の種類	大きさ
1	富沢	1933	48	♀	左	全身浮腫	リンパ嚢腫	1.8×1.3 cm
2	中村	1962	40	♀	左	高血圧	停滞性嚢腫	9.5×9.5×4.5 cm
3	石井	1965	62	♂	左	血尿，高血圧	停滞性嚢腫	2500 mℓ
4	藤村	1965	28	♀	左	左側腹部痛	偽嚢腫	1650 mℓ
5	室久	1966	68	♂	右	高血圧	偽嚢腫	110 g 8.0×6.5×3.5 cm
6	古本	1966	51	♂	右	全身倦怠	偽嚢腫	780 g 12.5×11.8×11.5 cm
7	金子	1966	45	♀	左	左季肋部痛	停滞性嚢腫	73 g 6×4.5×5 cm
8	有地	1967	34	♀	左	高血圧		
9	斯波	1968	30	♂	左	高血圧	漿液性嚢腫	230 mℓ 11×11×10.3 cm
10	土屋	1968	31	♀	左	左側腹部痛	リンパ管腫性嚢腫	300 mℓ
11	土屋	1968	43	♂	右	右腎部鈍痛		79 g
12	南	1968	54	♂	左	左側腹部痛 高血圧	偽嚢腫	900 mℓ
13	金子	1968	38	♀	左	胃部不快感		30 g
14	宮本	1968	68	♂		高血圧	偽嚢腫	
15	公平	1969	22	♀	左	発熱，血尿		1000 mℓ 10×11×12 cm
16	岩動	1970	62	♀	左	高血圧		23 g
17	横山	1970	32	♀	左	左側腹部膨隆	漿液性あるいは リンパ管腫性嚢腫	900 mℓ 20×16×10 cm
18	佐々木	1971	45	♀	右	腹部膨隆	偽嚢腫	1000 mℓ
19	上田	1971	57	♀	左	高血圧	出血性嚢腫	9.2 g 6×3×3 cm
20	碓井	1973	58	♀	右	血尿，高血圧	偽嚢腫	90 g 7×5.5×5 cm
21	小林	1973	42	♀	左	頭痛，めまい	偽嚢腫	1050 g 14.2×11.2×6 cm
22	柴田	1974	29	♀	右	右上腹部腫瘤	出血性嚢腫	966 g 12×12×17 cm

No	報告者	発表年度	年齢	性	患側	主訴	嚢腫の種類	大きさ
23	東原	1974	42	♂	右	高血圧 下肢の運動障害	偽嚢腫	51 mℓ 6×6×6 cm
24	工藤	1974	29	♂	左	心悸亢進，喘気	偽嚢腫	3×2×1 cm
25	藤岡	1976	50	♀	左	腹部単純 x-p 石灰化像	偽嚢腫	185 g
26	笹尾	1976	45	♀	左	心窩部痛 左季肋部痛	リンパ管腫性嚢腫	
27	数野	1976	36	♀	右	左上腹部不快感	偽嚢腫	82 g 6.1×6.0×3.3 cm
28	崔	1976	72	♀	右	右季肋部鈍痛	偽嚢腫	1760 g 16×15×13.5 cm
29	沈	1976	29	♀	左	左上腹部腫瘤	偽嚢腫	800 mℓ
30	藤井	1976	31	♂	左	左側腹部疼痛		15×14×13 cm
31	井伴	1977	45	♀	右	腹部単純 x-p 石灰化像	偽嚢腫	x-p 上 12×10.5 cm
32	朝長	1977	44	♂	左	悪心	偽嚢腫	
33	鳥居	1977	47	♂		腹部単純 x-p 石灰化像	出血壊死後嚢腫	25 g 5×3×3 cm
34	井上	1977	27	♀	右	血尿，腰痛	偽嚢腫	500 mℓ
35	姉崎	1977	49	♂	左	高血圧	偽嚢腫	28 g
36	田村	1977	49	♀	右	右側腹部膨隆 高血圧	停滞性嚢腫	1800 mℓ 18×16×12 cm
37	金井	1977	51	♀	左	左背部痛		6×4×4 cm
38	内藤	1978	66	♂	左	左上腹部腫瘤 高血圧	リンパ管腫性嚢腫	1500 mℓ 17×14×13 cm
39	星野	1978	43	♂	左	左腰部痛		800 g
40	仲松	1978	73	♀	右	右側腹部痛	偽嚢腫	980 g
41	中村	1978	68	♀	左	上腹部圧迫感 高血圧	偽嚢腫	2500 g 26×18×11 cm
42	神谷	1979	27	♀		上腹部腫瘤	偽嚢腫	2000 mℓ
43	秦野	1980	69	♂	左	IVP で嚢腫の疑い	偽嚢腫	570 mℓ
44	自験例	1980	58	♂	左	左上腹部腫瘤	リンパ管腫性嚢腫	3920 mℓ 30×20×15 cm

Table 2. 副腎嚢腫の病理学的分類
(Foster の分類 1966)

分類型	本邦 % (1980)	Foster % (1966)
Parasitic cysts (寄生虫性嚢腫)	0	7
Epithelial cysts (上皮性嚢腫)	11	9
True glandular (retention) cysts		(0)
Embronal cysts		(2)
Cystic adenoma		(7)
Endothelial cysts (内皮性嚢腫)	20	45
Lymphangiomatous cysts	(20)	(42)
Angiomatous cysts		(3)
Pseudocysts (偽嚢腫)	69	39
Hemorrhage within normal adrenal tissue	(69)	(32)
Hemorrhage within adrenal tumors		(7)

steroid 0.5 mg/dl が含まれていたことを報告している．また Mnaymneh[1] は，epithelial cyst ではホルモン活性はなかったと報告している．自験例では，17-OHCS 0.76 mg/dl，17-KS 1.7 mg/dl estrogen 1.1 μg/dl が含まれていた．本邦では嚢腫内容液の内分泌学的検査を施行した報告はみあたらないが，病理組織的分類との比較，および診断基準として将来考慮していくべきだと思われる．

5) 症状および診断：症状に特有なものはなく，嚢腫の増大により始めて臨床症状が発現する場合が多く，Abeshouse らは副腎部の鈍痛，胃腸症状，腫瘤の触知をおもな症状としてあげている．また高血圧を主訴とする場合も多く，本邦でも44例中15例にみられている．Raphavaiah[12] らは高血圧の要因として副腎嚢腫による腎組織への圧迫や腎茎部の変位をあげているが，多くの症例では嚢腫摘出後も血圧は改善されておらず，因果関係はなお明らかでない．

また副腎機能不全を呈した症例[13]やクッシング症候

様症状を伴った報告[14]も散見されるが，本症は一般的には内分泌学的検査で正常範囲であり，診断にはX線検査が有用である．したがって腹部単純撮影，IVP，後腹膜気腹造影，腹部大動脈造影，消化管造影，副腎シンチグラフィー，超音波診断法，CT scan などを併用して総合的に診断する必要があろう．

腹部単純X線撮影で石灰化の証明は約6分の1に認められ[15]，淡い均等な陰影の周囲に石灰化像があればまず副腎嚢腫を考えるべきである[3]．IVP では腎上極が扁平化し，嚢腫が巨大になると腎の下方への変位や腎盂腎杯の変形も軽度に認められる．また選択的副腎動脈造影では嚢腫の周縁に沿って伸展した血管像がみられる．副腎静脈造影は，ほぼ 1 cm の腫瘤も診断可能で副腎疾患の鑑別には有効な検査方法であるが[16]，その合併症として約5％の頻度で副腎静脈の梗塞や副腎周囲組織に血腫をおこす[17]ことも考慮する必要がある．

自験例では副腎動静脈造影は施行できなかったが，諸検査成績から腎嚢腫との鑑別ができず，術前の確定診断をなしえなかった．

鑑別すべき疾患としては，①腎嚢腫をはじめとする肝，膵，脾臓，後腹膜，腸管膜の嚢腫　②石灰沈着を伴った腎腫瘍，神経芽細胞腫　③胆嚢の empyema　④腎，脾動脈の動脈瘤などがあげられる．

6）治療：副腎嚢腫は一般に良性であり周囲臓器への圧迫症状，すなわち側腹部痛，季助部痛，嘔気，嘔吐，便泌などを呈さないかぎり治療の適応ではないが，自験例のように巨大化し圧迫症状を呈する場合には手術が必要である．また悪性疾患と鑑別できない場合も当然適応となるであろう．

Ⅲ．結　　語

左側腹部の腫瘤を主訴とした58歳，男性で，嚢腫内容液が 3920 ml に及ぶ本邦最大の巨大副腎嚢腫を報告した．組織学的にはリンパ管腫性嚢腫と診断された．なお本邦報告例44例を集計し若干の文献的および統計的考察をおこなった．

本論文の要旨は，第393回東京地方会で発表した．

文　　献

1) Mnaymneh, L. G., Slim, M. and Muakassa, K.: Adrenal cysts: Pathogenesis and histological identification with a report of 6 cases. J. Urol., **122**: 87～91, 1979.

2) 富澤英一：副腎淋巴嚢腫の一例．慶応医学，**13**: 1151～1166, 1933.

3) Foster, D. G., Calif, Anaheim.: Adrenal cysts: Review of literature and report of case. Arch. Surg., **92**: 131～143, 1966.

4) Wall, H. R.: Adrenal cysts. Amer. J. Path., **27**: 758, 1951.

5) Hodges, F. V. and Ellis, F. R.: Eloise Cystic lesions of the Adrenal Grands. Arch. Path., **66**: 53～58, 1958.

6) Terrier and Lecéne: Cited by J. Zuchner. Arch. Path., **50**: 468～474, 1950.

7) Abeshouse, G.A., Goldstein, R.B. and Abeshouse B. S.: Adrenal cyst: Review of the literature and report of three cases. J. Urol., **81**: 711～719, 1959.

8) Schifrin, B. S.: Massive Psendocyst of the adrenal as a case of kidney displacement across the midline. Obstet & Gynecol., **30**: 731～735, 1967.

9) 鈴木竹一・高野　男・徳岡潤三：末端肥大症に合併した副腎髄質原発の巨大皮様嚢腫の一剖検例．弘前医学，**15**: 264, 1963.

10) Ballance, H. A.: Cyst of the right suprarenal capsule removed by operation. Brit. Med. J., **1**: 926～928, 1923.

11) Foroughi, E.: Calcified simple parenchymal cyst of the adrenal gland. J. Urol., **94**: 504～510, 1965.

12) Raphavaiah, N. V. and Singh, S. M.: Adrenal cyst associated with hypertension. Brit. J. Urol., **47**: 136, 1975.

13) Moore, F. P., Richmond, V. A. and Cermak, E. G.: Adrenal cyst and adrenal insufficiency in an infant with fatal termination. J. Pediat., **36**: 91～95, 1950.

14) Vrindley, G. V. and Chisolm, J. T.: Cystic tumors of the adrenal gland associated with Cushing's Syndrome. Texas, J. Med., **47**: 234～237, 1951.

15) Palubinskas, A. J., Christensen, W. R. and Harrison, J. H.: Calcified adrenal cysts. Am. J. Roentgenol. Radium Ther. Nucl. Med., **82**: 853～861, 1959.

16) Wilson, J. M., Woodhead, D. M. and Smith, R. B.: Adrenal cysts: Diagnosis and Management. Urol., **4**: 248～253, 1974.

17) Bayliss, R. I. S., Edwards, O. M. and Starer, F.: Complications of adrenal venography. Br. J. Radiol., **43**: 531～533, 1970.

（1980年8月18日受付）