〔泌尿紀要27巻4号
1981年4月〕

原発性副睾丸平滑筋腫の1例

大阪鉄道病院泌尿器科（主任：早原信行博士）
杉本俊門
早原信行
大阪市立大学医学部泌尿器科学教室（主任：前川正信教授）
森川洋二
前川正信

SINGLE CASE REPORT OF PRIMARY EPIDIDYMAL LEIOMYOMA

Toshikado SUGIMOTO and Nobuyuki HAYAHARA
From the Department of Urology, Osaka Hospital of Japanese National Railways
(Chief: Dr. N. Hayahara)
Yōji MORIKAWA and Masanobu MAEKAWA
From the Department of Urology, Osaka City University Medical School
(Director: Prof. M. Maekawa, M. D.)

Single case of primary epididymal leiomyoma is presented. The patient was a 53-year-old man whose chief complaint was pollakisuria and terminal miction pain. A painless mass of the thumb tip size was accidentally palpated at the tail of the left epididymis. Left epididymectomy including the mass was performed. The mass was solid, 22×15×13 mm in size, 7.2g in weight and thin red in color. The excised section was grey-yellow. The mass was covered with white capsule. Histologically, the diagnosis was primary epididymal leiomyoma. Postoperative course was uneventful and the patient is doing well now without recurrence.

The case was the 38th report of primary epididymal leiomyoma in Japan. A discussion was made on primary epididymal tumor and primary epididymal leiomyoma.

I 緒言

原発性副睾丸腫瘍は，比較的まれな疾患である．最近，われわれは，原発性副睾丸平滑筋腫の1例を経験したので，若干の文献的考察を加えて報告する．

II 症例

患者：53歳，男子．

初診：1979年2月1日．

主訴：頻尿および排尿終末時痛．

家族歴：特記すべきことなし．

既往歴：4歳時ジフテリア，43歳時より高血圧症．

現病歴：6年前，頻尿および排尿終末時痛出現し，近医を受診したところ尿道炎と診断された．以後，投薬にて症状改善したが，1979年1月，ふたたび同症状出現し，当科受診．触診にて左陰嚢内容の腫瘤を指摘され，精査および手術目的で同年2月19日入院した．

現症：体格栄養中等度．胸腹部理学的所見に異常を認めず，陰嚢内容触診にて，睾丸は左右とも正常大で圧痛なく，右副睾丸も異常所見を認めなかった．左副睾丸は，頭部および体部は異常を認めなかったが，尾部に一致して，弾性硬，拇指頭大の無痛性腫瘤を触知した．腫瘤表面は平滑で，陰嚢皮膚との癒着は認めなかった．前立腺は正常大であった．

入院時諸検査成績：血圧；145/88 mmHg．赤沈；1時間値 2 mm，2時間値 5 mm．血液検査；赤血球数 $508\times10^4/mm^3$，血色素量 16.3 g/dl，ヘマトクリット値 46.5%，白血球数 $8750/mm^3$，血小板数 27×

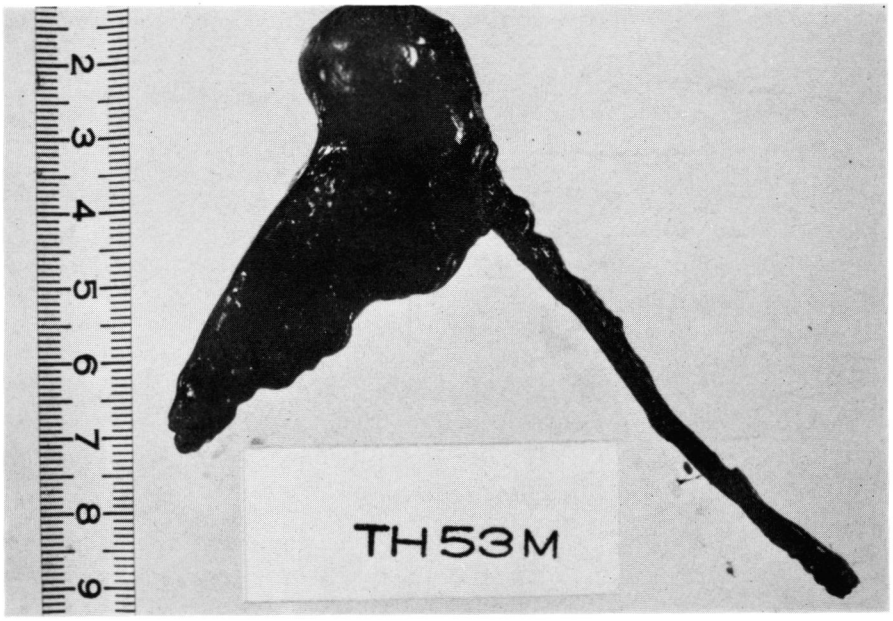

Fig. 1

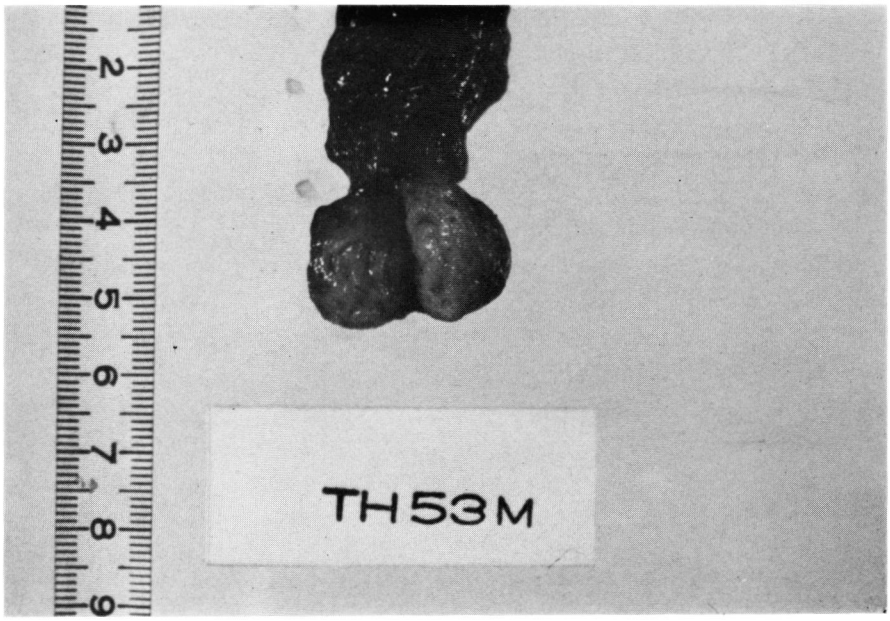

Fig. 2

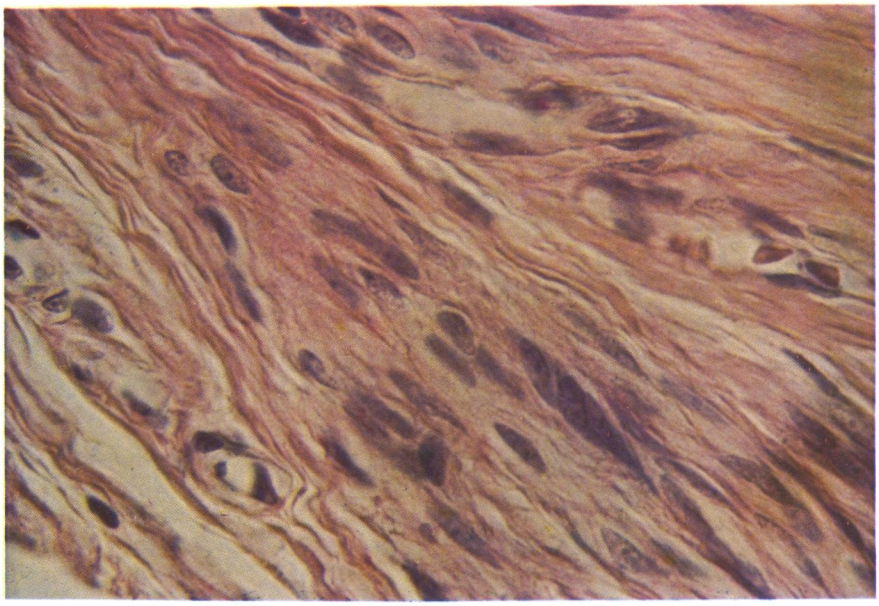

Fig. 3.
HE 染色，強拡大

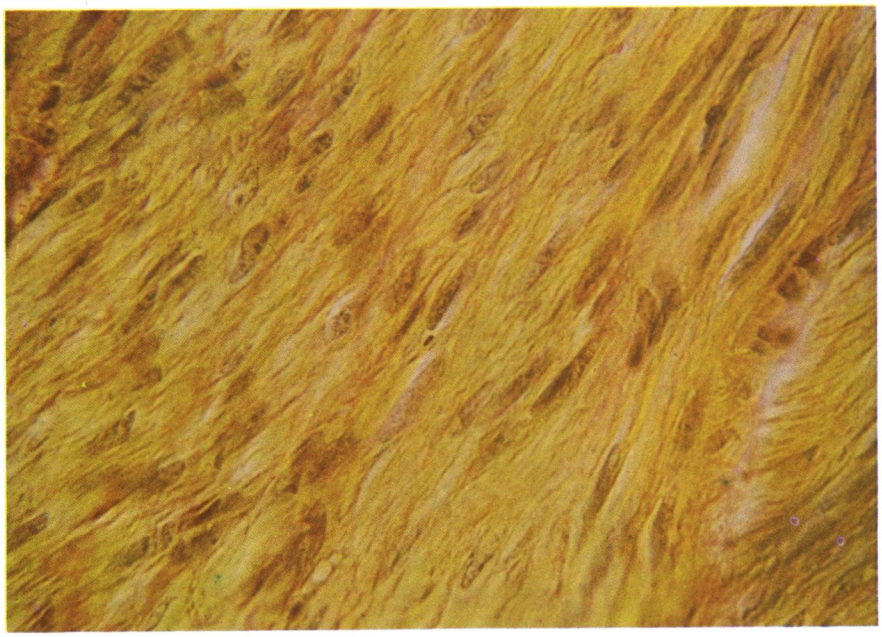

Fig. 4.
Van Gieson 染色，強拡大

$10^4/mm^3$, 出血時間 4分, 凝固時間 9分30秒. 臨床化学検査; 血清総蛋白 7.5 g/dl, GOT 17 U, GPT 24 U, BUN 18 mg/dl, 血清クレアチニン 0.9 mg/dl, Na 142 mEq/L, K 4.7 mEq/L, Cl 103 mEq/L. 血清学的検査; CRP (−), ASLO 160 Todd U 以下. 尿検査; 黄色, 軽度混濁, 酸性, 蛋白 (−), 糖 (−), 潜血 (−), 尿沈査では赤血球 (−), 白血球 (−), 上皮 (±), 細菌 (−). 尿一般細菌および結核菌培養; 陰性. 尿細胞診; 異常所見を認めず.

尿路 X 線検査: KUB, DIP, UCG, には異常所見を認めず.

診断: 以上の所見により, 一応原発性副睾丸腫瘍と診断し, 同年 2 月26日, 腰麻下に手術を施行した.

手術所見: 左鼠径部に精索に沿って約 5 cm の斜切開をおき, 陰嚢内容を創外へ脱転させた. 鞘膜腔に漿液の貯留はなく, 左睾丸および副睾丸頭部体部には異常を認めなかった. しかし, 尾部に一致して, 拇指頭大, 球形, 弾性硬で表面平滑な腫瘤を認めた. 腫瘤は, 睾丸および鞘膜との間に癒着はなく, 良性腫瘍と考えられたので, 腫瘤を含めて左副睾丸摘除術を施行した.

摘出標本: 摘出腫瘤の大きさは, 22×15×13 mm で, 重量 7.2 g, 淡赤色で表面は平滑であった (Fig. 1). 割面は, 灰白黄色を呈し, 白色の被膜で覆われ, 副睾丸正常組織との境界は明瞭であった (Fig. 2).

組織所見: 紡錘形細胞が縦横に束状をなして増生し, 細胞核はいわゆる blunt ended で, 線維細胞のように spindle ではなく, 平滑筋細胞の増殖と考えられた. 平滑筋線維間にわずかにみられる間質には, 炎症性細胞の浸潤はなく, 細胞の異型性や多形性, 核分裂など悪性所見は認められなかった (Fig. 3). また, Van Gieson 染色 (Fig. 4) では, 明らかな横紋構造はなく, 原発性副睾丸平滑筋腫と診断された.

術後経過: 良好で術後 8 日目に退院した.

Ⅲ 考　　察

1. 本邦原発性副睾丸腫瘍の頻度と分類

原発性副睾丸腫瘍の本邦集計報告は, 今村ら[1] (1965) の55例, 寺田ら[2] (1973) の96例, 薬師寺ら[3] (1973) の 95 例, 山本[4] (1975) の 106 例, 鍬塚ら[5] (1975) の 107例, 廣野ら[6] (1976) の 128例などをあげることができる. 著者は, 廣野らの集計した 128 例以降の自験例を含む 17例, 合計 145例を本邦集計として一括し, 組織型により, Table 1 のごとく分類した. 本邦 145 例のうち, lymphoma, mesothelioma, 奇形腫を含めた悪性腫瘍は 37 例 (25.5%), 良性腫瘍は 108 例 (74.5%) と良性腫瘍が多い. 良性腫瘍の中では, adenomatoid tumor が55例 (50.9%) と最も頻度が高く, つぎに平滑筋腫で, 自験例を含め 38 例 (35.2%) である.

Table 1. 145 cases of primary epididymal tumor in Japan
Histological classification

Benign 108 cases		
Adenomatoid tumor	55	cases
Leiomyoma	38	
Rhabdomyoma	3	
Papillary cystoademoma	3	
Hemangioma	3	
Fibroma	1	
Fibromyxoma	1	
Angioleioma	1	
Mixed tumor	1	
Papilloma	1	
Granular cell schwannoma	1	

Malignant 37 cases			
Sarcoma		17	cases
Rhabdomyosarcoma	7		
Reticulum cell sarcoma	4		
Leiomyosarcoma	2		
Spindle cell sarcoma	1		
Round cell sarcoma	1		
Unclear	2		
Adenocartinoma		11	
Seminoma		3	
Lymphoma		2	
Mesothelioma		2	
Teratoma		1	
Papillary cystoadenocartinoma		1	

Broth ら[7] (1972) によると, 原発性副睾丸腫瘍265例のうち良性腫瘍は209例 (78.9%), 悪性腫瘍は56例 (21.1%) であり, 良性腫瘍の中では, adenomatoid tumor が162例 (77.5%) と最も頻度が高く, 続いて平滑筋腫で17例 (8.1%) である.

これら内外の報告例を比較検討すると, いずれも良性腫瘍は悪性腫瘍の約 3 倍多く, また良性腫瘍の中では, adenomatoid tumor と平滑筋腫の頻度が高い. しかし, adenomatoid tumor と平滑筋腫の発生頻度の比をとると, 欧米では9.53 : 1で, 本邦では1.45 : 1であり, 本邦での平滑筋腫の発生頻度は高い傾向を認める.

2. 本邦原発性副睾丸平滑筋腫38例の臨床的検討

原発性副睾丸平滑筋腫の本邦集計報告は, 薬師寺ら[3] (1976) の 31例, 山本ら[4] (1975) の 25例, 廣野ら[6] (1976) の31例の文献集採がある. 廣野以降の自

Table 2.　原発性副睾丸平滑筋腫：本邦報告例（廣野の集計以降）

No.	報告年度	報告者	年齢	患側	部位	主　訴	受診までの期間	術前診断	術　式	大きさ (mm)
30	1976	廣野	48	左	尾部	陰嚢内腫瘤	7年	腫　瘍	腫瘤摘出	10×9×9
31	1976	廣野	38	左	尾部	陰嚢内腫瘤	2ケ月	腫　瘍	腫瘤摘出および副睾丸切除術	10×8×7
32	1979	石井[8]	50	左	尾部	無痛性硬結	3　年	結　核	左副睾丸摘除	直径　9mm
33	1979	石井	39	左	尾部	陰嚢内腫瘤	10ケ月	副睾丸炎	左副睾丸摘除	小 豆 大
34	1979	石井	64	左	尾部	陰嚢内腫瘤	5　年	腫　瘍	左副睾丸摘除	直径　55mm
35	1979	皆川[9]	64	右	尾部	左陰嚢内容腫大（右に関しては訴えなし）	2年8ケ月	左陰嚢水腫 右副睾丸腫瘍	右副睾丸摘除	小 豆 大
36	1979	小原[10]	39	左	全体	陰嚢内腫瘤	不　明	睾丸腫瘍	左高位除睾術	手 挙 大
37	1979	柿木[11]	46	両	尾部両側	両側陰嚢内腫瘤	2ケ月	腫瘍または結　核	両側腫瘍摘出	右：20×15×10 右：8×5×4
38	1980	自験例	53	左	尾部	頻尿および終末時排尿痛	不　明	左副睾丸腫瘍	左副睾丸摘除術	22×15×13

験例1例を含む計9例を一括すると Table 2 のごとくとなり，これらについて若干の臨床的検討を加えた．

1）年齢分布

本邦における原発性副睾丸平滑筋腫38例の年齢分布は，14～80歳とかなり広く，しかも特に好発年齢層は認められない (Table 3)．平均年齢は50.3歳で，原発性副睾丸腫瘍の中で最も頻度の高い adenomatoid tumor の好発年齢層が30歳台であるのに比べると，本症がやや高年齢層に発生する傾向がある．

Table 3.

Age distribution

age range	number of cases	frequency (%)
0—10	0	0
11—20	1	3
21—30	4	10
31—40	6	16
41—50	9	25
51—60	6	16
61—70	8	20
71—80	4	10
80—	0	0

2）患側，発生部位

本邦38例中，左側発生は17例（45%），右側発生は11例（29%）で，やや左側に多い．しかし，両側発生の報告例が10例（26%）もあることが注目される (Table 4)．欧米でも，Henderson ら[12]が，両側発生例を報告しているが，本邦ほど高頻度ではない．

本症の発生部位は，延例数48例中，尾部が36例（75%）と圧倒的に多く，頭部が6例（13%）と少ないが，これは，他の副睾丸腫瘍の発生部位と同様の傾向を示す (Table 5)．

Table 4.

Affected side

affected side	number of cases	frequency (%)
left	17	46
right	11	29
bilateral	10	25

Table 5.

Location of tumor

location	number of total cases	frequency (%)
tail	36	75
head	6	13
total	4	8
unclear	2	4

3）主訴，症状，合併症

主訴の多くは，陰嚢内腫瘤および睾丸部腫瘤であり，両者をあわせると38例中27例（72%）である (Table 6)．しかも，その多くは無痛性で，自発痛を伴ったものは2例にすぎない．しかし，自験例を含め，主訴とは別に偶然に陰嚢内容触診にて発見された症例が9例（23%）もある．腫瘤に気づいてから来院までの期間は，38例中21例に記載があるが，最短1週間，最長35年で，平均約4年である．このように，偶然に陰嚢内容触診として発見されることが多く，しか

Table 6.

Chief complaint

chief complaint	number of cases	frequency (%)
intrascrotal mass	21	56
testicular mass	6	16
dysuria	2	5
male sterility	2	5
others	5	13
unclear	2	5

も，たとえ腫瘤に気づいたとしても，陰嚢内の無痛性腫瘤以外の症状を呈さないため，初発より受診までの期間が長い傾向にある．

合併症として，Spark[13] (1972) は，本症の50%に陰嚢水腫の合併がみられると報告しているが，本邦では7例（18%）にしかみられない．さらに，Spark によれば，副睾丸悪性腫瘍の方が陰嚢水腫の合併率が高いと報告している．

4）術前診断

本邦38例は，副睾丸腫瘍，副睾丸結核，副睾丸炎のいずれかに診断されている場合が大部分であるが (Table 7)，本症に特有な臨床症状ならびに所見はなく，術前の確定診断はきわめて困難と考えられる．廣野は，外傷の既往を有する症例が高頻度に認められ，また，既述したように，陰嚢水腫合併例も認められることから，診断上これらの既往歴を慎重に聴取すべきであると述べている．しかし，このことも，術前の確定診断の根拠とはなりえず，また，かえって診断をより困難にすることもあると考えられる．

Table 7.

Pre-operative diagnosis

pre-operative diagnosis	number of cases	frequency (%)
epididymal tumor	12	31
epididymal tuberculosis	11	29
non-specific epididymitis	4	10
tuberculosis or epididymitis	2	5
testicular tumor	2	5
unclear	8	20

5）手術術式，予後

手術術式は，副睾丸摘除術，腫瘍摘出術，除睾術のいずれかが施行されている (Table 8)．1974年以前の報告では，全例において副睾丸摘除術または除睾術が施行されているが，最近の報告では，腫瘍のみの摘出術が多くなっている (Table 2)．自験例では，現病歴，触診所見，入院時諸検査成績，手術所見より，良性腫瘍と判断できたが，念のため腫瘍を含めた副睾丸摘除術を施行した．

Table 8.

Operation

operation	number of cases	frequency (%)
epididymectomy	22	58
removal of tumor	7	18
castration	6	16
unclear	3	8

原発性副睾丸平滑筋腫の悪性化や再発などの報告例は皆無で，予後は良好と考えられる．しかし，一般的に良性腫瘍においては，多発，再発，悪性化傾向を考慮すべきであり，本症においても，腫瘍を含めた副睾丸摘除術が望ましいのではないかと考える．

3. 原発性副睾丸平滑筋腫の発生病理

本症発生病理に関して，Rubaschow[14] (1926) は，Wolff 管迷入より発生するという胎生性真性腫瘍を唱えている．これに対し，Oberndorfer[15] (1931) は，胎生性のものもあるが，炎症にひきつづいて二次的に発生する場合もあるという偽腫瘍説を唱えている．本邦では，坂口[16] (1917) は，Rubaschow と同様の見解をとり，また松山[17] (1951) は，本症の発生病理を真性腫瘍と偽腫瘍の二元的に理解すべきであるとし，両者の鑑別点について，副睾丸炎の既往の有無と，病理学的に，結合組織の増殖と炎症性細胞の浸潤，および平滑筋線維の配列などについての検討が必要であると述べている．

また，副睾丸平滑筋腫は，adenomatoid tumor の1つの要素である平滑筋組織が優位を占めたものであるという推測もなされている．しかし，Henderson ら[12]は，副睾丸平滑筋腫症例の病理組織を詳細に検討したが，他の adenomatoid tumor の要素は発見できなかったと報告している．

いずれにせよ，本症の発生病理は，いまだ定説をみない．

Ⅳ 結　　語

53歳男子にみられた原発性副睾丸平滑筋腫の1例を報告した．本邦における原発性副睾丸腫瘍145例，および原発性副睾丸平滑筋腫38例を文献的に集計し，これらについて若干の文献的考察を行なった．

（なお，本論文の要旨は，第92回日本泌尿器科学会関西地方会において発表した．）

文　　献

1) 今村一男・中西欽也・丸山行孝・末地孝幸・近藤常郎・甲斐祥生：日泌尿会誌，**56**：223, 1965.
2) 寺田洋子・西村洋司・細井康男：臨泌，**27**：321, 1973.
3) 薬師寺道則・境　優一・野田進士・山口和彦：泌尿紀要，**19**：881, 1973.
4) 山本尊彦：臨泌，**29**：683, 1975.
5) 鍬塚　寿・金武　洋・高原　耕・田口　貢・菅典里義・松尾喜文：日泌尿会誌，**66**：200, 1975.
6) 廣野晴彦・岡藤良彰・石井洋二・川井　博：臨泌，**30**：711, 1976.
7) Broth, G., Bullock, W. K. and Morrow, J.: J. Urol., **100**：530, 1968.
8) 石井泰憲・上野　精・小磯謙吉・小川秋実・新島端夫：日泌尿会誌，**70**：430, 1979.
9) 皆川秀夫・脇坂正義・北村　温：日泌尿会誌，**70**：444, 1979.
10) 小原信夫・大井鉄太郎・外野正己・大井綱郎：日泌尿会誌，**70**：449, 1979.
11) 柿木敏明・長沼弘三郎：西日泌尿，**41**：711, 1979.
12) Henderson, I. D.: Brit. J. Surg., **44**：22～23, 1956.
13) Spark, R. P.: Arch. Path., **93**：18, 1972.
14) Rubaschow, S.: Zschr. Urol., **20**：290, 1926.
15) Oberndorfer, S.: Handbuch der Speziellen Pathologischen Anatomie und Histologie. V.1-3: p.705, Julius Springer, Berlin, 1931.
16) 坂口　勇：日泌尿会誌，**6**：47, 1917.
17) 松山雅彦：日泌尿会誌，**42**：253, 1951.

（1980年10月31日受付）