泌尿紀要27巻4号
1981年4月

# 尿道下裂を合併したTreacher Collins症候群の1例

京都大学医学部泌尿器科学教室（主任：吉田　修教授）

岩　崎　卓　夫
岡　田　謙一郎
小　松　洋　輔*
吉　田　　修

京都大学医学部口腔外科学教室（主任：小野尊睦教授）

杼　村　恭　秀
西　村　真　治

# TREACHER COLLINS SYNDROME WITH ASSOCIATION OF HYPOSPADIA: REPORT OF A CASE

Takuo IWASAKI, Ken'ichiro OKADA, Yosuke KOMATZ* and Osamu YOSHIDA

*From the Department of Urology, Faculty of Medicine, Kyoto University*
*(Chairman: Prof. O. Yoshida)*

Yasuhide TOCHIMURA and Shinji NISHIMURA

*From the Department of Stomatology, Faculty of Medicine, Kyoto University*
*(Chairman: Prof. T. Ono)*

We report a 6-year-old boy of Treacher Collins syndrome associated with penoscrotal hypospadias. The patient shows following features that is typical of Treacher Collins syndrome:

1) Hypoplasia of the left malar bone.
2) Atypical tongue-shaped processes of the hairline toward the cheeks.
3) Malformation of external auricle.
4) Deficient eyelids in the medial third of the lower eyelids.
5) High arched palate.

According to classification of Treacher Collins syndrome by Franceschetti and Klein, our case belongs to the incomplete form with association of penoscrotal hypospadias.

As for the association of genitourinary anomaly with Treacher Collins syndrome, Stovin et al reports five cases of this syndrome with association of cryptorchidism, but we cannot find out theTreacher Collins syndrome with association of hypospadias among the English literatures including the excellent review by Rogers.

On the other hand, Sakaguchi et al reports a case with association of hypospadias in 1978.

Our patient is the second reported case of Treacher Collins syndrome with association of hypospadias in Japan, and may be in the English speaking world.

*現　静岡市立静岡病院泌尿器科

## はじめに

Treacher Collins 症候群は dysostosis mandibulo-facialis, Franceschetti 症候群, Franceschetti-Zwahlen-Klein 症候群, Berry 症候群などとも呼ばれ，頬骨の形成不会，逆蒙古症眼裂，下睫毛の部分的または全欠損，眼瞼の部分的欠損などの多くの所見を有する先天性異常である．欧米では Berry[1], Collins[2] の報告以来，すでに250例以上の報告があるとされているが，本邦では未だ70例に満たない．

最近著者は外性器の異常を主訴として来院した6歳の男児を精査したところ，本症候群と診断しえたので，症例報告を行なうとともに，若干の文献的考察を加えた．

## 症　　例

患　者：T. F. 6歳男児

主　訴：外性器の異常

既往歴：特記すべきものなし．

家族歴：両親，同胞に本症候群を思わせる所見を認めない．

現病歴：満期安産，生下時体重 3050 g. 患者の母親は患者妊娠中，特に薬物の服用はしていない．生下時より家人に外性器の異常に気付かれていたが，精神・身体の発育はほぼ順調であったので近医にて経過観察を受けていた．1977年8月，外性器異常を主訴として当科外来を受診，陰茎陰のう部尿道下裂との診断を受け，同時に顔貌の異常を指摘された．1977年9月12日，陰茎形成術および精査の目的で当科入院．同月20日陰茎形成術を受け，同時に当院口腔外科にて Treacher Collins 症候群と診断された．1978年9月28日，尿道形成術の目的で当科へ再入院した．

現症：体格やや小（身長 116.8 cm，体重 17.0 kg），栄養状態良好，顔貌の異常のほか，四肢，胸部，腹部に異常所見は認められない．外性器は陰茎形成術術後状態であるほか，陰のう，陰のう内容に異常を認めない．

顔面所見：患者の正面像では左側頬部に明瞭な陥凹があり (Fig. 1)，骨X線にて左頬骨の形成不全が認められた (Fig. 2)．頭髪の頬部側方部発現は左右ともに認められ，耳介形成異常も伴っていた (Fig. 3)．眼症状については，逆蒙古症眼裂，下眼瞼欠損は両側ともに認められないが，眼裂の外下方への傾斜，両側下眼瞼の内側約1/3に睫毛の欠損が認められた (Fig. 4)．口腔内では歯列不全，咬合不全は認められないが (Fig. 5)，永久歯のうちの左側下顎第1，第2小臼歯の欠損を認め，軽度の高口蓋も認めた (Fig. 6)．

入院時一般検査所見：

検尿：尿蛋白(−)，尿糖(−)，尿沈査に特記所見なし．

血液学的検査：

赤血球数 $513\times10^4/mm^3$，白血球数 $6700/mm^3$，ヘモグロビン 13.7 g/dl，ヘマトクリット 39.1 %，血小板数 $33.9\times10^4/mm^3$．

生化学的検査：

GOT 60 mU/mL，LDH 243 mU/mL，ALP 179 mU/mL，総ビリルビン 0.2 mg %，血清総蛋白 6.9 g %，血清アルブミン 4.3 g %，血清コレステロール 139 mg %，血清尿酸 4.3 mg %，尿素窒素 9 mg %，血糖 94 mg %，血清無機リン 4.0 mg %，血清カルシウム 9.6 mg %．

その他：

心電図，胸部X線，IVP に異常所見認めず．

染色体検査 46 XY

軽度の難聴が疑われるが聴力検査は未施行．

入院経過：1978年10月2日尿道形成術施行し，術後経過良好で同月15日退院．退院後現在まで特に著変を認めていない．

## 考　　察

Treacher Collins 症候群，dysostosis mandibulo-facialis, Franceschetti-Zwahlen-Klein 症候群，Berry 症候群などと呼ばれる本症候群は，1847年，Thompson[3] の報告が最初のものと考えられている．その後，1889年に Berry[1] が母親とその娘の2世代に

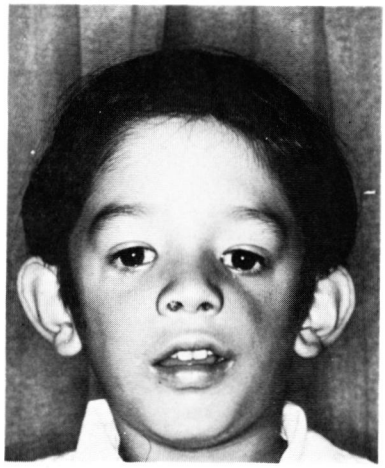

Fig. 1. Frontal view of the patient. Hypoplasia or undervelopment of the left facial bones is apparent.

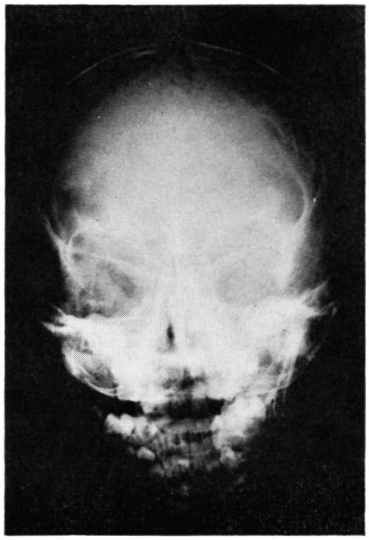

Fig. 2. Skull roentgenogram of the patient shows asymmetry of malar bone.

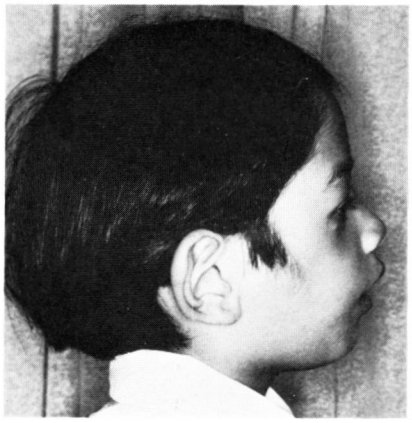

Fig. 3. Right profile of the patient.
Atypical tongue-shaped processus or projection of the hairline toward or onto the cheek.

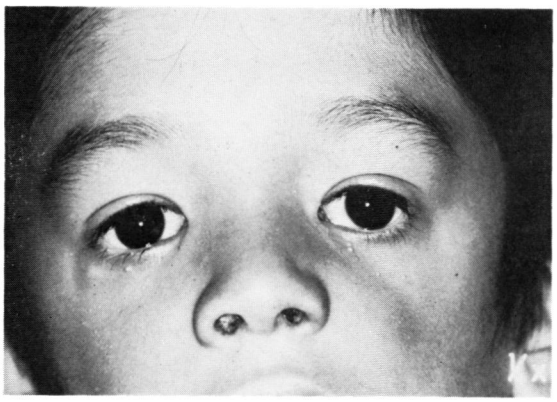

Fig. 4. Close-up frontal view of the patient.
Left malar hypoplasia and deficient eyelashes in the medial third of the lower eyelids are apparent.

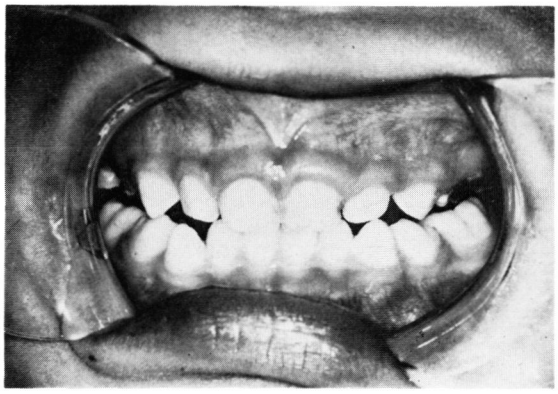

Fig. 5. This photograph shows no abnormal dentition or malocclusion.

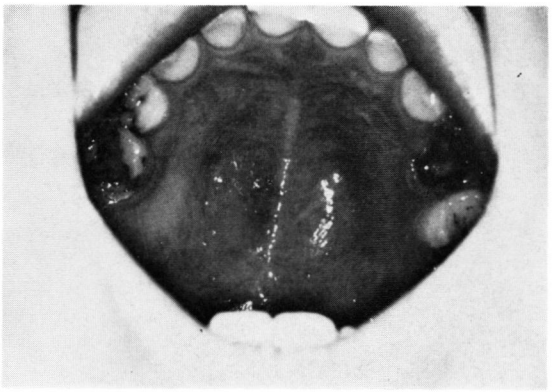

Fig. 6. Oral cavity of the patient shows slight high arched palate.

わたる本症例を報告し，その病因論について重要な考察を行なったが，1900年に Collins が2例の症例報告を行なって以来，Treacher Collins 症候群，または dysostosis mandibulofacialis と呼ばれる頻度が最も高いようである．

Collins の報告以来，現在まで数多くの症例が報告され，欧米ではすでに250例以上になるといわれているが，Franceschetti ら[4]は1949年にそれまでの報告例を集計し，本症候群の特徴的所見をつぎのように整理した．

1) 眼裂の外下方への傾斜，逆蒙古症眼裂
2) 下眼瞼外側部の欠損（時に上眼瞼の欠損もある）．しばしば下眼瞼の睫毛欠損を併う．
3) 顔面骨，特に頬骨および下顎骨の形成不全．
4) 外耳（しばしば中耳，時に内耳をも含む）の奇形．
5) 巨大口，高口蓋および歯列不全，咬合不全．
6) 口角と外耳孔間の盲端瘻孔．
7) 頬部にまでおよぶ毛髪の発生異常即ち頭髪の頬部側方部出現（舌状突起）．
8) その他の合併奇形．

そして，上記所見のうち，ほぼすべてをそなえるものを完全型，ほぼすべてをそなえるが，その程度が軽く，外耳が正常かあるいは低耳介位の場合を不完全型，眼裂の異常のみの場合を頓坐型，片側のみに上記の所見のみられるものを片側型，主要所見の1つ以上を欠くものを非定型と分類した．

守屋ら[5]の本邦報告例の集計によれば，本邦での報告例中，完全型であるとする報告は1例のみであるが，著者の症例も Franceschetti らの分類のうちの不完全型に相当すると考えられる．

本邦における本症候群の報告は，黒住ら[6]を最初として，守屋ら[5]の集計では66例を数え，その後著者の調べえた範囲では阪口ら[7]の報告があり，本症例は本邦で68例目にあたると思われる．この68例のうち，泌尿器科的合併症の記載のあるものは阪口ら[7]の1例のみで，尿道下裂の合併例を報告している．

欧米の報告では，Stovin ら[8]は63例の集計例のうちに5例の停留睾丸合併例を報告しているが，尿道下裂の合併例の報告はほかには見当らない．ちなみに内外の文献から本症候群のおもな所見の発生頻度を本症例と対比させてみると Table のようになる．

つぎに本症候群の病因論および遺伝性について述べてみる．Rogers[9] は Berry[1] の報告以後の欧米報告例について18人の報告者に家族性の本症候群の出現を認めていることから（4世代に及ぶ本症候群の家族性出現の報告をも含む），強い優生遺伝の働くことが明らかであるとしている．また，Rovin ら[10]は本症候群の患者とその子孫125人について調査した結果，本症候群は常染色体優性遺伝であると述べており，本症候群の原因として遺伝性要因を重視する説が主流を占めているようである．

本症候群の発生病理については現在のところ，Mckenzie[11] の説が諸家の同意を得るところとなっていると考えられる．この Mckenzie の説によると，頬骨，上顎骨，下顎骨，耳小骨3つのうちの槌骨，砧骨は第1鰓弓から発生し，耳小骨3つのうち残りの鐙骨は第2鰓弓から発生し，また，耳介，外耳道などは第1鰓溝から発生するが，この第1，第2鰓弓の骨化が始まる胎生7週頃に第1，第2鰓弓を栄養する鐙骨動脈に血行障害が起こるために本症候群が発生するという．この鐙骨動脈の血行障害をきたす因子として，Mckenzie は遺伝子の動きに注目しているが，その作用機序などについては不明なところも多く，今後の研究の成果が待たれるところである．

本症候群は先に述べたように，眼瞼，顔面骨を中心とする多くの先天性奇形より成るほかに，多くの奇形を合併する．

本症候群と尿路性器系の異常との合併について諸家の報告を検討してみると，Stovin ら[8]は男子例35例のうち5例（14.2％）に停留睾丸を認めているが，停留睾丸以外の尿路性器系の異常の合併は認めていない．一方本邦においては守屋ら[5]がまとめた66例中，臨床症状の記載の詳細な例については，尿路性器系の異常を認めたものは1例もない．守屋らの報告以後，阪口ら[7]は本症候群に尿道下裂の合併した症例の報告を行なっているが，自験例は第2例目の報告と考えられる．

本症候群と尿道下裂の合併症がたまたまみられたものか，あるいは尿道下裂が本症候群の随伴症状と考えられるのかという点については定かではない．本症候群は先に述べたように，胎生7週頃に中胚葉性の第1，第2鰓弓を栄養する鐙骨動脈に血行障害がおこり，その支配領域の発育異常によって起こるとされ，遺伝的要因が重視されている．一方尿道下裂は，遺伝的要因のほかに，男子外性器完成の臨界期である妊娠3～4カ月に母体に投与されたプロゲステロンが要因であるとの報告もある[12]．

前述の如く本症候群と尿道下裂との遺伝的因果関係は未だ不明であるが，本邦における尿道下裂の発生頻度は0.01％以下ときわめて低いこと[13]，しかし多奇形合併児における発生頻度は5.5％と一躍高率にな

Table 1

| | | Stovinら(1966)（外国63例） | 守屋ら(1977)（本邦34例） | 本症例 |
|---|---|---|---|---|
| 性別 | 男 | 35 (59%) | 14 (41%) | |
| | 女 | 24 (41%) | 20 (59%) | |
| 家族歴 | | 27 (43%) | 16 (47%) | − |
| おもな所見 | 逆蒙古症眼裂 | 63(100%) | 28 (82%) | − |
| | 下眼瞼欠損 | 48 (76%) | 12 (35%) | − |
| | 睫毛奇形 | 31 (49%) | 17 (50%) | + |
| | 頬骨形成不全 | 55 (87%) | 23 (68%) | + |
| | 耳介形成異常 | 51 (80%) | 19 (56%) | + |
| | 難聴 | 25 (40%) | 22 (64%) | ± |
| | 頭髪発生異常 | 15 (23%) | 2 (5%) | + |
| | 高口蓋 | 19 (30%) | 10 (29%) | ± |
| | 下顎骨形成不全 | 59 (94%) | 28 (82%) | + |
| | 知能障害 | 4 (6%) | 4 (11%) | ± |
| 随伴所見 | 大口症 | 0 (0%) | 13 (38%) | − |
| | 口蓋披裂 | 9 (14%) | 10 (29%) | − |
| | 潜伏睾丸 | 5 (8%) | 0 (0%) | − |
| | 四肢奇形 | 4 (6%) | 5 (15%) | − |
| | 脊椎奇形 | 4 (6%) | 0 (0%) | − |
| | 鼻奇形 | 3 (5%) | 3 (9%) | − |
| | 口唇裂 | 1 (2%) | 2 (6%) | − |
| | 尿道下裂 | | | + |

る[13]ことを考えると，両者の相関を全く否定することはできない．いずれにせよ，今後本症候群患者および尿道下裂患者の両面から，遺伝的背景，身体全般についての系統的な検索が必要であると考えられる．

## まとめ

いわゆる Treacher Collins 症候群に尿道下裂を合併した，きわめてまれな6歳男児の症例報告を行なうとともに，Treacher Collins 症候群および尿道下裂についての遺伝的，発生学的な若干の文献的考察を行なった．Treacher Collins 症候群に尿道下裂を合併した症例は，本邦では自験例が第2例目に当ると思われる．

## 文献


1) Berry, G. A.: Note on a congenital defect (? coloboma) of the lower lid. Roy. Lond. Ophthalmol. Hosp. Rep., **12**: 255, 1889.

2) Collins, E. T.: Case with symmetrical congenital notches in the outer part of each lower lid and defective development of the malar bones. Trans. Ophthalmol. Soc. U. K., **20**: 190, 1900.

3) Thompson, A.: 近藤　勉・国司昌熙・高木幹男・平田あつ子：2，3の先天異常に伴う眼症状．日本眼科紀要，**21**：146, 1970.

4) Franceschetti, A. and Klein, D.: Mandibulofacial dysostosis; New hereditary syndrome. Acta Ophth. **27**: 143, 1949.

5) 守屋敬純・後木建一・藤居良子：Treacher Collins 症候群 (Mandibulofacial dysostosis) の母子例—本邦報告例のまとめ—．小児科臨床，**30**：1217, 1977.

6) 黒住静之・伊藤好雄：特異な口蓋裂，顔面横裂，兎唇を伴う Treacher Collins 氏症候群の1例．

耳鼻咽喉科, **28**：193, 1956.

7) 阪口維石・松尾幸子・高祖博雄：Treacher Collins syndrome と尿道下裂を合併した1例, 逓信医学, **30**：355, 1978.

8) Stovin, J. J., Lyon, J. A., Jr. and Clemmens, R. L.: Mandibulofacial dysostosis. Radiology, **74**：225, 1960.

9) Rogers, B. C.: Mandibulofacial dysostosis in Reconstructive plastic surgery edited by Converse, J. M. 2nd Ed. Vol.4 p.2401 W. B. Saunders Co. Philadelphia, 1977.

10) Rovin, S., Dachi, S. F., Borenstein, D. B. and Cotter, W. B.: Mandibulofacial dysostosis, a familial study of five generations. J. Pediat., **65**：215, 1964.

11) McKenzie, J.: The first arch syndrome. Arch. Dis. Childh., **33**：477, 1958.

12) 吉田　修：尿道下裂に関する遺伝疫学的研究. 昭和53年度小児慢性疾患（臓器系）に関する研究報告書, p. 145, 厚生省心身障害研究小児慢性疾患（臓器系）研究斑編

13) 吉田　修・ほか：小児の尿路奇形に関する研究. 昭和53年度小児慢性疾患（臓器系）に関する研究報告書. p. 143, 厚生省心身障害研究小児慢性疾患（臓器系）研究斑編

（1980年11月27日受付）

**腸溶、フトラフールE顆粒新発売。たゆまざる研究の結果、長時間効果持続・長期連続投与可能な腸溶顆粒が、またひとつ加わりました。フトラフールの5剤型が遂に完成しました。**

フトラフールズポ・ズポS
**3つの吸収経路**

完成5剤型 ●注、カプセル、ズポ、細粒、E顆粒（新発売）

抗悪性腫瘍剤　健保適用

**フトラフール®**

*Futraful*　（FT-207）一般名 Tegafur

1. **フトラフール**は主に肝臓で活性化され、活性物質である5-FU、FUR、FUMPの濃度が長時間持続します。この長時間持続性は代謝拮抗剤による癌化学療法において極めて重要なことです。
2. **フトラフール**はmasked compoundのため、副作用が軽微で、長期連続投与が可能です。
3. 初回治療にも非初回治療にも有効であり、癌化学療法における寛解導入のみならず、寛解強化療法、寛解維持療法として使用され特に病理組織学的に腺癌と診断された症例に有効です。

TAIHO　大鵬薬品工業株式會社
〒101　東京都千代田区神田司町2－9