泌尿紀要27巻4号
1981年4月

キルシュナー鋼線による膀胱異物の2例

三重大学医学部泌尿器科学教室（主任：多田　茂教授）
杉村芳樹・栃木宏水
堀内英輔・西井正治
堀　夏樹・柳川　真
保科　彰・加藤広海
山崎義久・多田　茂

TWO CASES OF UNUSUAL FOREIGN BODY (KIRSCHNER WIRE) IN THE BLADDER

Yoshiki SUGIMURA, Hiromi TOCHIGI, Eiho HORIUCHI, Masaharu NISHII, Makoto YANAGAWA, Natsuki HORI, Akira HOSHINA, Hiromi KATO, Yoshihisa YAMASAKI and Shigeru TADA
Department of Urology, Mie University School of Medicine, Mie, Japan
(Director: Prof. S. Tada)

We reported two cases of unusual foreign body (Kirschner wire) in the bladder. The wire migrated into the bladder and completely penetrated the bladder wall, which was used to multiple pinning for intracapsular fracture of the femur.

The first case was a 78-year-old man treated with two Kirschner wires for the repaire of fracture of the right femur neck in the car accident. One of them migrated and penetrated the bladder three months after the operation. He suffered from intermittent gross hematuria and consulted our clinic. Transvesical removal of the wire and partial cystectomy were performed. The wire was 11.4 cm in length with ammonium magnesium phosphate stone.

The second case was 67-year-old woman who had fracture of the left femur neck when she fell down from the bed. She was treated with two Kirschner wires one month after the episode. But one of them moved into the bladder about two months later. The wire was removed transvesically and 9.8 cm in length with ammonium magnesium phosphate stone.

緒　　言

キルシュナー鋼線は，骨折の観血療法の際に固定の目的で用いられる整形外科的用具である．われわれは，大腿骨頸部骨折の外科的治療に用いられたキルシュナー鋼線が，膀胱内に迷入した2症例を経験したので，若干の文献的考察を加えて報告する．

症　　例

症例　I

患者：I. S. 78歳，男子

初診：1974年9月25日

主訴：排尿終末時痛，肉眼的血尿．

家族歴および既往歴：特記すべきことなし．

現病歴：1973年4月1日，交通事故で受傷し，右大腿骨頸部骨折の診断のもとに4月3日，キルシュナー鋼線2本による固定術およびギブス固定を受けた．約1か月後にギブス固定のままに退院した．7月に入って，ギブス固定は緩み，固定の意味はすでに失われており，ギブス除去と同時に銅線の抜去が行なわれた．しかし，2本のうちの1本は抜去不能であった．この時期と前後して排尿終末時痛，間歇的な肉眼的血尿が

認められていたが，軽度であったために放置されていた．1974年9月25日に膀胱刺激症状の増加を主訴として当科を受診した．

現症：体格，栄養ともに中等度．胸部打聴診で異常を認めず，肝脾腎は触知しない．右下腹部の圧迫により不快感はあるが腫瘤などは触れない．眼瞼結膜に中等度貧血を認めるほか，全身的に著変は認められなかった．

検査成績：胸部X線および ECG に異常を認めない．血液一般および生化学検査では，RBC 317×10⁴/mm³, Hb 11.5 mg/dl, Ht 34.6%, WBC 8700/mm³, T.P. 6.0 g/dl, A/G 比 1.22, GPT 9 u, GOT 15 u, Al-p 1.6 k.u., 総コレステロール 148 mg/dl, BUN 11 mg/dl, クレアチニン 0.8 mg/dl, Na 146 mEq/L, K 3.6 mEq/L, Cl 111 mEq/L, Ca 8.0 mg/dl とやや Na, Cl の高値を認めるほかは，正常値を示した．

PSP は15分値17%, total 50.3% と軽度の腎機能低下が見られた．

検尿一般：黄色軽度混濁，蛋白（±），糖（－），pH6.0
尿沈渣：RBC 3～5/HF, WBC 5～10/HF 上皮（＋）
尿一般細菌培養：陰性

膀胱鏡所見：膀胱粘膜全体に軽度の充血を認め，表面に類塩の付着する異物が膀胱壁を貫通しているのが観察された．貫通部位の膀胱粘膜は発赤腫脹が認められた．

治療：CUG (Fig. 1) により異物が膀胱壁を貫通している状態が明らかとなり，除去不能であったキルシュナー鋼線による膀胱異物と診断し，1974年10月3日，腰麻下に異物摘出術を施行した．鋼線を中央で切断し，摘除した後，貫通部の膀胱壁を部分切除して，手術を終了した．摘出したキルシュナー鋼線は長さ 11.4 cm, 径 1.8 mm で結石の付着を認めた (Fig. 2)．結石の成分は，赤外線分光分析で燐酸アンモニウムマグネシウムであった．

症例　II

患者：H. K. 67歳，女性

初診：1979年9月2日

主訴：排尿時痛，軽度頻尿．

家族歴：特記すべきものなし．

既往歴：10年前より膀胱炎をくり返し罹患．

現病歴：1978年9月初めより全身倦怠感を主訴に某院内科入院中，9月28日ベッドより転落し左大腿部を打撲したが，骨折に気づかれないままに放置されていた．約1か月後の10月17日に左大腿頸部骨折の診断のもとにキルシュナー鋼線を2本用いて固定術が施行された．12月の骨盤部レ線像で鋼線の1本が骨折部から膀胱部に移動していることが判明した．他の1本は抜去されたものの，膀胱部の1本は1979年9月2日当科に紹介されるまで放置されていた．

現症：体格中等度．栄養良好であり，膀胱部に軽度の圧痛を認め，歩行困難である以外に特に異常は認めなかった．

検査成績：血沈1時間値 6 mm，2時間値 15 mm．胸部X線および ECG に異常を認めない．血液一般および生化学検査では，RBC 392×10⁴/mm³, Hb 11.8 mg/dl, Ht 35.3%, WBC 5100/mm³, T. P. 6.3 g/dl, A/G 比 1.42, BUN 18 mg/dl, クレアチニン 0.9 mg/dl, Na 142 mEq/L, K 3.4 mEq/L, Cl 108 mEq/L, Ca 9.2 mg/dl, GOT 22 u, GPT 18 u, Al-p 148 u, 総コレステロール 140 mg/dl と Al-p が高値を示すほか著変は認めない．PSP は15分値21.7%, total 73% で良好である．

検尿一般：混濁著明，蛋白（＋）．

沈渣：WBC（卅），結晶（＋）．

尿細菌培養で *Pseudomonous aeruginosa* および *Proteus mirabilis* が 10^5/ml 以上検出された．

膀胱鏡所見：膀胱粘膜は白色やや浮腫状で類塩の付着を伴う異物が膀胱壁を貫通しているのが認められた．CUG においても同様の所見が認められ (Fig.3)，キルシュナー鋼線による膀胱異物と診断された．

治療：1979年10月9日，硬膜外麻下に膀胱を切開し，異物は容易に摘出された．鋼線の貫通部位の粘膜は浮腫状であったがそのまま放置して手術を終了した．

摘出した鋼線は長さ 9.8 cm, 径 2.5 mm で黄色の結石の付着がみられた (Fig. 4)．

結石の成分は赤外分光分析で燐酸カルシウムおよび燐酸アンモニウムマグネシウムであった．

考　　察

膀胱異物はその経路から，経尿道的および，経膀胱的に大別される．経尿道的異物は膀胱異物の50～70%を占める[1,2]．経尿道的異物の70%以上は性戯による異物で，自慰を目的とした体温計，ヘアピン，針，鉛筆などによるもので，最近増加の傾向にあるようである[3,4]．一方，経膀胱的異物は既往手術によるものが80%近くを占め，ついで皮様嚢腫，刺抗創によるものが多い[2,5~7]．経膀胱的異物の主原因とされる既往手術はその過半数が婦人科手術で，ついで泌尿器科手術が多く，その主たる異物は結紮に用いられた絹糸であり，臨床上しばしば経験するところである．整形外科的領域における既往手術に起因する膀胱異物は文献上の報告も少なくきわめて稀である．著者は，その稀とされ

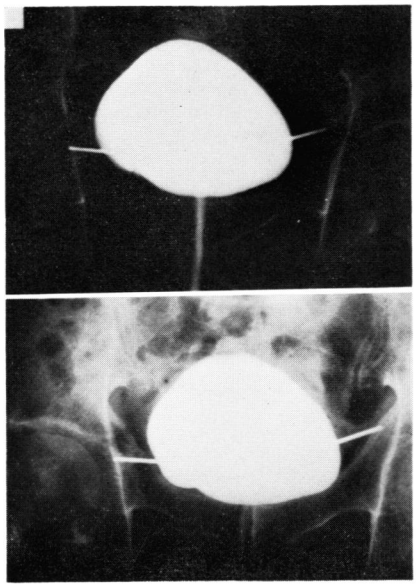

Fig. 1.　症例Ⅰの CUG

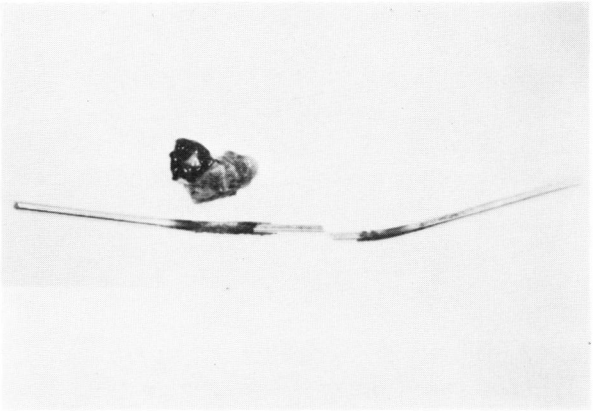

Fig. 2.　症例Ⅰの異物
（鋼線は中央で切断され膀胱壁の一部も切除した．）

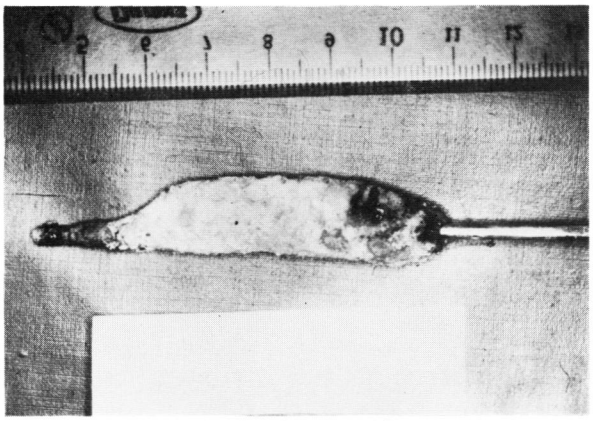

Fig. 4.　症例Ⅱの異物
（鋼線の周囲に結石形成を認める．）

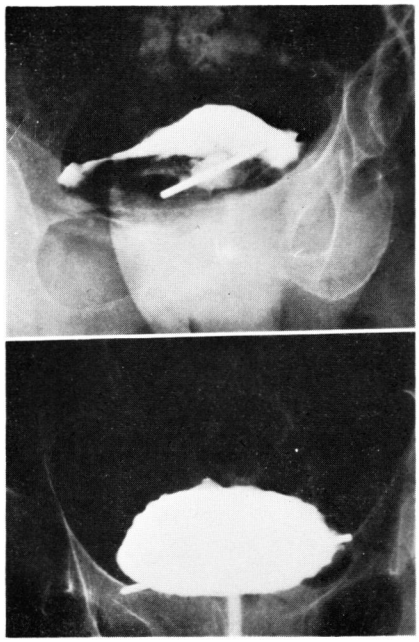

Fig. 3.　症例Ⅱの CUG

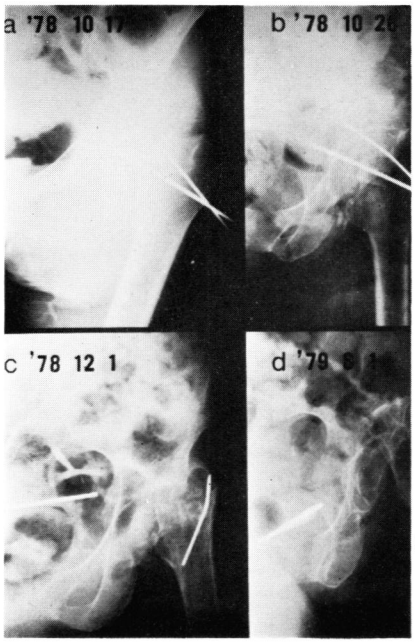

Fig. 5.
症例Ⅱにおける異物の経時的変化

る整形外科手術に起因する膀胱異物を2例経験した．2例とも大腿骨頸部骨折の整復固定の目的に用いられる multiple pinning 法の1つであるキルシュナー鋼線が骨盤腔に迷入して膀胱異物として発見されたものである．multiple pinning 法は，大腿骨頸部骨折の治療法としては人工骨頭置換術とともに重要な位置を占めている．multiple pinning として用いられるキルシュナー鋼線は固定部位より体内侵入を防止する目的で鋼線の体外側の先端を折り曲げるか，鋼線の侵入端を screw にして骨頭に固定するようにおこなわれるのが通常であり，整形外科的には常識とされる[8~10]．本邦ではこのキルシュナー鋼線の膀胱内迷入に関して，われわれの調べえたかぎりでは明らかな膀胱異物としての報告はみられなかった．欧米では，1947年 Branham と Rickey[12] が左大腿骨骨折の治療の目的に用いられたキルシュナー鋼線が膀胱を穿通した症例を報告し，1959年 Fitzpatrick[13] が hip joint 固定の目的で用いられた Steinmann pin による膀胱異物を報告している．また1936年 Osley[15] らは bone peg 膀胱内異物を，1962年 Jalundhwala[14] らは guide wire の膀胱異物の症例を報告している．

1971年，西田[16]らは恥骨を固定した鋼線が癒着牽引された膀胱右側壁から一部膀胱内に露出し，肉芽様腫瘤の形成とともに結石の付着した例を報告しているが，自験例は，膀胱より遠隔の部位における，既往手術で用いられたキルシュナー鋼線の迷入による膀胱異物であり，多少おもむきが異なる．

症例 II における鋼線の経時的移動は固定直後 (Fig. 5-a) の2本の鋼線のうち1本が9日目にやや内側に向きを変え (Fig. 5-b)，約1か月半後には完全に骨盤腔内に入り，他の1本もすでに固定の意味をなしていない (Fig. 5-c)．約10カ月後，骨盤腔内に移動している鋼線に結石形成が認められる (Fig. 5-d)．

患者の協力が得られず，ギブス固定の管理が不十分であったり，鋼線の位置が不適当である場合も考えられるが，鋼線の体内移動を防止する操作を怠らなければ防ぎうる合併症であると思われる．

結　　語

1) 78歳，男子，67歳女子の大腿骨頸部骨折において用いられたキルシュナー鋼線が膀胱内に迷入した2例を報告した．

2) 血尿，膀胱炎症状が主症状であり，異物は，2例とも膀胱を貫通していた．

3) 膀胱高位切開により異物摘出をおこなった．症例 I では，貫通部位の膀胱壁の一部も切除した．

4) 医原性膀胱異物として，整形外科的なものは非常に稀であり，自験例の場合，十分防ぎうる合併症であると考えられる．

なお，症例 I は第106回東海地方会で栃木が，症例 II は第126回東海地方会で杉村が報告した．

稿を終るにあたり，終始御指導，御鞭撻をいただいた恩師多田教授に深甚の謝意を表するとともに，本大学整形外科学教室の藤沢，塩川両講師の御助言に対し感謝する．

参　考　文　献

1) 北山太一・ほか：膀胱および尿道異物症例．泌尿紀要，**8**：663, 1962.
2) 済　昭道・ほか：膀胱内異物の7例．臨泌，**31**：545, 1977.
3) 近藤和秀・ほか：膀胱尿道異物の8例．西日泌尿，**41**：141, 1979.
4) 済　昭道・ほか：膀胱内異物（体温計）が，腹腔内に穿通した1例．西日泌尿，**39**：520, 1977.
5) 姉崎　衛：刺抗傷による膀胱異物の1例．臨床皮泌，**18**：29, 1964.
6) 津川竜三・古戸節郎：刺抗傷による膀胱異物（急性腹膜炎併発）の1例．臨床皮泌，**19**：887, 1965.
7) 平野昭彦・ほか：ガラス戸のレールによる膀胱回腸刺抗創の1例．臨泌，**30**：621, 1976.
8) Watson-Jones, R.: Fractures of the neck of the femur. Brit. J. Surg., **23**: 787, 1936.
9) Hauschild, W.: Fehler und Gefahren der Schenkelhalsverschraubung nach Pohl. Zentralblatt für Chirurgie, **26**: 1006, 1959.
10) 猪狩　忠・星　秀逸：大腿骨頸部内側骨折の治療の変遷．災害医学，**XVII**：167, 1975.
11) Spencer, M.: Abdominal Komplicationen nach Hüftgelenksarthrodesen und Schenkelhalsnagelungen, Arch. orthop. Unfall-Chir, **69**: 351, 1971.
12) Branham, D. W. and Rickey H. M,: Foreign body (Kirschner Wire) removed from bladder. J. Urol., **57**: 869, 1947.
13) J. Fitzpatrick, R. et al.: Unusual foreign body (Steinmann Pin) in Bladder. JAMA, **170**: 671, 1959.
14) M. Jalunahwala, J. et al.: An unusual foreign body (Guide Wire) in bladder. Brit. J. Urol., **34**: 335, 1962.
15) Grant, O.: An unusual foreign body (bone peg) in the bladder. JAMA, **107**: 1632, 1936.
16) 西田　享・草階佑幸：膀胱壁固着性異物（鋼線）結石．臨泌，**25**：342, 1971.

(1980年11月27日受付)