泌尿紀要27巻4号
1981年4月

尿膜管腫瘍性病変の4例

大阪市立大学医学部泌尿器科学教室（主任：前川正信教授）
岩井省三・井関達男
成山陸洋・安本亮二
西島高明・西尾正一
岸本武利・前川正信

CASE REPORT OF 4 URACHAL ORIGIN DISEASES (ONE CYST AND THREE ADENOCARCINOMAS)

Shozou IWAI, Tasuo ISEKI, Mutsuhiro NARIYAMA, Ryoji YASUMOTO, Takaaki NISHIJIMA, Shoichi NISHIO, Taketoshi KISHIMOTO and Masanobu MAEKAWA
From the Department of Urology, Osaka City University Medical School
(Director: Prof. M. Maekawa, M. D.)

We reported one case of urachal cystoma and three cases of urachal carcinoma treated in our clinic during the 3 years from 1977 to 1979. In all cases, cystoscopic findings revealed isolated tumor on the dome of the bladder. Histological findings showed mucinous adenocarcinomas in 3 cases (case 1, 2, 4). En bloc segmental resections of tumor were performed in 3 cases (case 2, 3, 4). After surgery, immuno-chemotherapy and irradiation therapy on the pelvic cavity and para-aortic lymphnodes were given in two cases (case 1, 2). The features of urachal carcinoma were discussed and the literature was briefly reviewed. Two patients of four are still alive now, one has cystoma and the other adenocarcinoma.

I はじめに

尿膜管腫瘍は比較的早期に膀胱壁を貫通浸潤し，頂部付近の膀胱腔内に突出増殖してくるため原発性膀胱腫瘍とは診断治療の上で区別されるべきものである．

1977年から1979年までの3年間に4例の尿膜管腫瘍(Table 1) を経験したので報告するとともに若干の文献的考察を試みた．

Table 1. Four cases of urachal tumor

Cases	Age & sex	Chief Complaint	Cystoscopic Finding	Therapy	Diagnosis
1	44 ♂	Jelly like urethral discharge	Large tumor with irregular and edematous surface in the dome	Irradiation Immuno-chemotherapy	Mucinous adenocarcinoma
2	51 ♂	Hematuria	Broad based papillary tumor with white coat in the dome	en bloc segmental resection Immuno-chemotherapy	Mucinous adenocarinoma
3	49 ♂	Cloudiness of urine Pollakisuria	Isolated tumor with granular surface in the dome	en bloc segmental resection	Urachal cystoma
4	69 ♂	Hematuria	Papillary tumor in the dome	en bloc segmental resection chmotherapy	Mucinous adenocarinoma

II 症　　例

症例1：木○良○，44歳，男子

主訴：外尿道口よりの粘液排泄

既往歴：特記すべきものなし

現病歴：1976年1月6日，右側腹部痛が出現，同年2月頃から排尿後ゼリー状のものが尿道より排泄されたので近医を受診．IP，UCG，膀胱鏡検査の結果，前立腺炎の診断のもとに通院，加療するも軽快せず．1977年3月18日，下腹部から左側腹部にかけて疼痛が出現したため3月25日当科受診し，膀胱鏡検査にて尿膜管腫瘍と診断され4月4日入院した．

現症：体格栄養とも中等度で，眼瞼結膜，咽喉頭粘膜は正常．胸部は打聴診上異常はない．肝，脾，左右腎ともに触れず，下腹部やや右よりに表面平滑で境界明確，弾性硬，小児頭大の可動性のある腫瘤を触知した．

入院時検査所見：RBC $380\times10^4/mm^3$，Hb 10.4 g/dl，Ht 31.8％，WBC $10900/mm^3$，BUN 8 mg/dl，Na 138 mEq/L，K 4.1 mEq/L，Cl 100 mEq/L，Ca 4.3 mEq/L，

尿所見：褐色やや混濁，酸性，蛋白(±)，沈渣ではRBC（＋），WBC（卅），cocci（＋）．

膀胱鏡検査では頂部より右側壁にかけて白苔におおわれた表面粗，発赤浮腫状の腫瘍を認めた．排泄性腎盂造影の膀胱像にて腫瘍による充満欠損像がみられ(Fig. 1)，さらに超音波エコー像にて膀胱頂部より上方に至る充実性腫瘤像およびその上方から臍部にかけて嚢胞状変化を認めた．骨盤動脈造影で膀胱上半分から下腹部に至る腫瘍血管像を認め，これが両側の内腸骨動脈の分枝，特に左側より栄養されている所見が得られた(Fig. 2)．

以上の所見より尿膜管腫瘍を疑い，1977年4月18日に手術を施行した．

手術：全麻下に右下腹部傍正中切開にて後腹膜腔に到達．腫瘍は平滑，弾性硬で小児頭大に発育し被膜でおおわれていた．しかし，腸管，腹膜に浸潤していたため，組織学的検索の目的で腫瘍の生検のみを施行した．

組織所見：典型的な *mucinous adenocarcinoma* を示す(Fig. 3)．

治療：術後，下腹部ならびに骨盤腔に対し放射線療法を施行．合計6000 rads の照射を行ない，その後PSK 3 g/日の内服にて経過観察していた．この間，症状の増悪ならびに腫瘍の増大を認めなかった．術後約150日頃より腫瘍が腹壁に浸潤増大してきたため，腫瘍縮小の目的で腫瘍凍結術を行ない一時，腫瘍の縮小をみたが，その後，癌性悪液質に陥いり術後8カ月目に死亡した(Fig.4)．

症例2：家○典，51歳，男子

主訴：肉眼的血尿

家族歴：特記すべきものなし

既往歴：特記すべきものなし

現病歴：1976年7月頃より血尿，排尿痛が約6カ月間続いたので近医を受診し，諸検査の結果，尿膜管腫瘍と診断され薬物治療により軽快していたが，その後，精査目的にて当科を受診した．

現症：体格栄養ともに中等度．顔面，胸部，四肢，外陰部に異常なし．腹部は平担軟であるが下腹部に軽度圧痛あり，肝，脾，腎は触知せず．

入院時検査所見：RBC $326\times10^4/mm^3$，Hb 10.0 g/dl，Ht 28.9％と軽度の貧血を認めたが，BUN 10 mg/dl，creatinine 0.7 mg/dl，Na 135 mEq/L，K 3.9 mEq/L，Cl 97 mEq/L，Ca 4.1 mEq/L と異常なく，総蛋白量は 6.6 g/dl であった．

尿所見：褐色やや混濁，酸性，蛋白（±），糖（－），尿沈渣では RBC（－），WBC（卅），糸状菌（＋），球菌（卅）．

膀胱鏡所見では頂部に広基性で白苔におおわれた表面顆粒状の腫瘍がみられ，生検にて mucinous adenocarcinoma と判明した．膀胱多重造影法にて頂部に不整な充満欠損像と膀胱壁の不整と硬さが見られ(Fig. 5)，骨盤動脈造影像では膀胱造影の充満欠損部に一致して腫瘍血管がみられた．

以上尿膜管腫瘍と診断し1977年5月30日に手術を施行した．

手術：全麻下にて下腹部正中切開をおき後腹膜腔に達したところ鶏卵大，可動性の腫瘤を認め，腫瘤の下端は一部膀胱頂部に突出しており，上部には腫瘤と連絡のある索状物を確認できなかった．腫瘤は cystic で内に粘液状のものを入れていた(Fig. 6)．組織は生検にて得たものと同じであった．

術後経過：Fig. 7 に示すように術後，5-FU と PSK 内服にて経過を観察していたが，1978年3月に下腹部正中部に手拳大で弾性硬な腫瘤を触れるようになった．しかし膀胱鏡所見ではこの間，膀胱腔内への再発は認められなかった．同年4月18日より再入院し放射線照射を行なった．しかしその後，腹部全体が膨隆し腹水を認めたため腹腔穿刺を数回行なったところ計22 l の血性腹水を得た．しかし，細胞診は陰性であった．Ara-C，MMC の静注ならびに OK-432 の静注を行なったが，腹部腫瘤および腹水の軽減は見られ

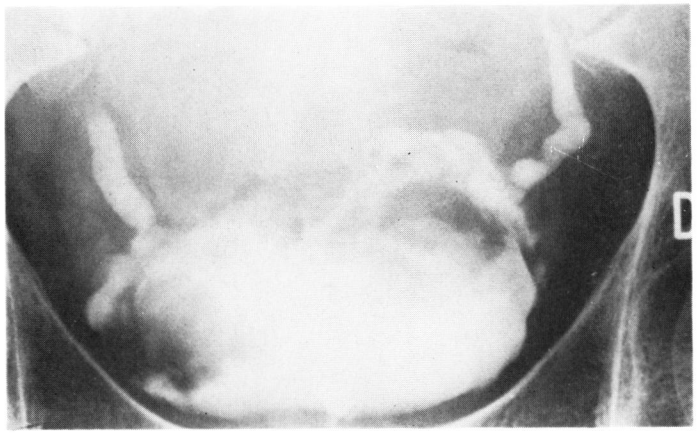

Fig. 1. DIP showing filling defect on the dome and the right wall of the bladder.

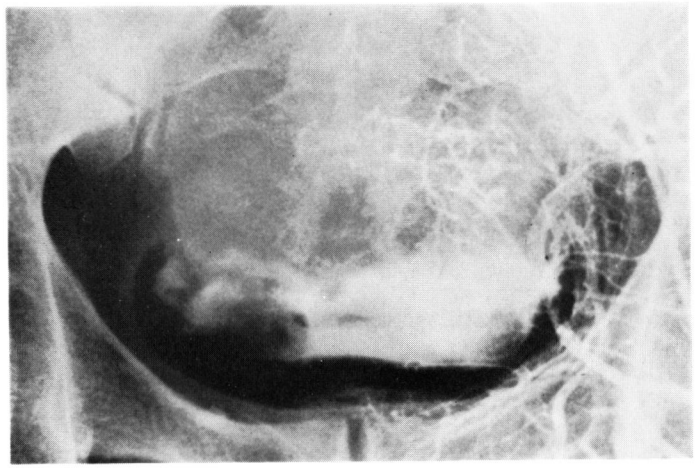

Fig. 2-b. Hypervascular tumor stain was observed in the upper left of the bladder in this selective left iliac arteriogram.

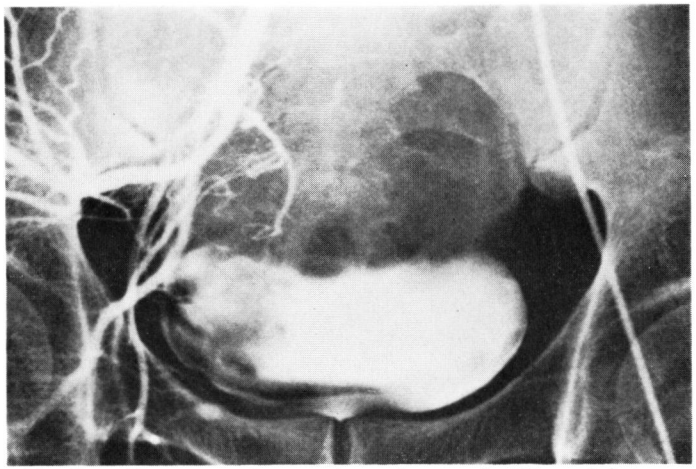

Fig. 2-a. Tumor vessel was observed toward filling defect on the rigt side of the bladder in this selective right iliac arteriogram.

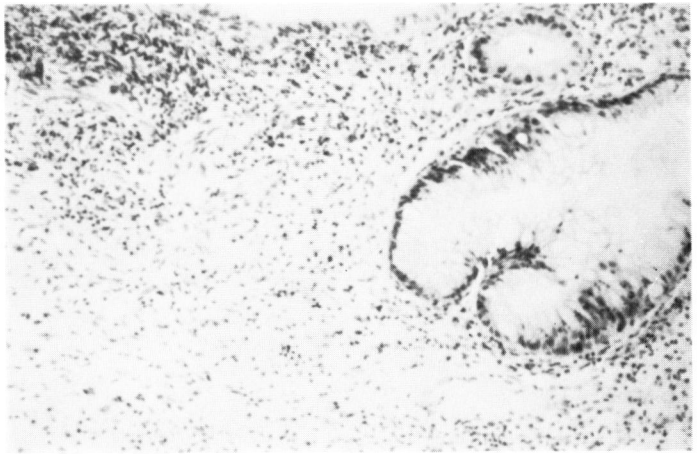

Fig. 3. Photomicrogram of biopsy specimen (×100)

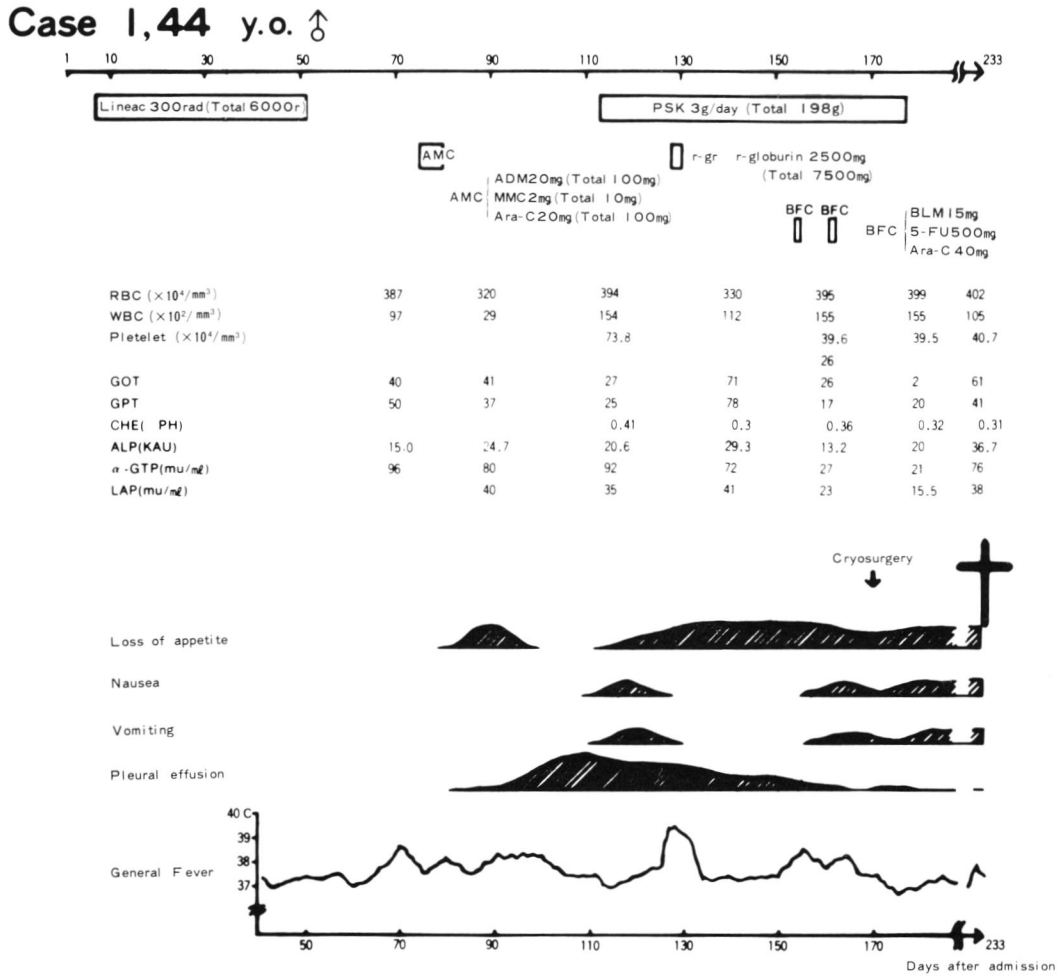

Fig. 4. Clinical course.

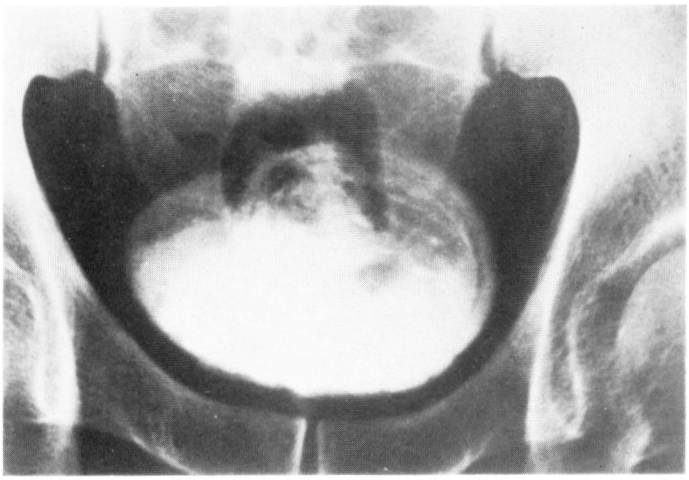

Fig. 5. Polycystogram of Case 2 shows filling defect on the dome and irregular bladder wall

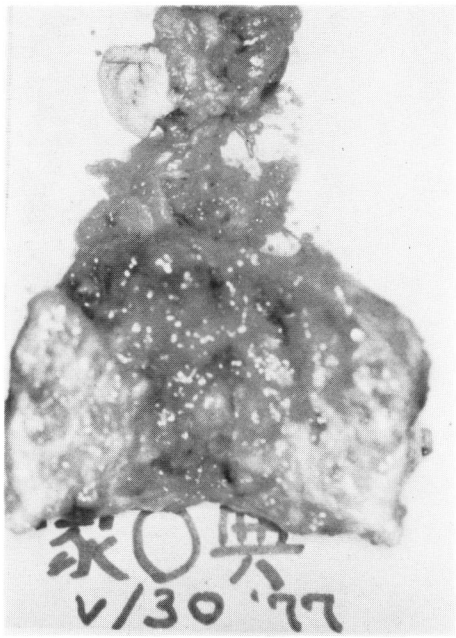

Fig. 6. Operative specimen shows cystic tumor containing mucinous fluid

ず，7月21日に左外側大腿廻旋動脈より PE チューブを総腸骨動脈分枝部上部まで挿入し，ADM の亜選択的動注療法を行なった．その後一時，腹水貯留は軽減したが，腫瘤の縮小は認められなかった．なお 5-FU，300～750 mg の内服を続けていたが10月10日より意識障害が出現し，10月24日全身状態悪化にて死亡した．

症例3：鈴○祥○，49歳，男子

主訴：混濁尿，頻尿

既往歴：1977年8月初旬に混濁尿，頻尿，残尿感，微熱を訴え近医にて治療を受けるも軽快せず，さらに排尿痛も出現してきたので当科を受診．膀胱鏡検査にて膀胱頂部に腫瘍を認めた．

現症：体格中等度，栄養良好．顔面，胸部，四肢，外陰部には特に異常を認めず．腹部は平担軟であるが下腹部に軽度の圧痛を認める．肝，脾，腎は触れず．

入院時検査所見：RBC $435\times10^4/mm^3$，Hb 13.2 g/dl，Ht 38 %，WBC 5700 mm^3，その分画は正常．血液化学所見に異常を認めず．

尿所見：黄色で粘液状のものを混ずる．酸性，蛋白（−），糖（−）．尿沈渣では RBC（−），WBC（+），bacilli（+）．

膀胱鏡所見：表面粗大顆粒状の腫瘍が頂部より突出しており，腫瘍の左上方に尿管口様の孔が開口しており，この孔より混濁した粘液の排泄が認められた．腎盂造影の膀胱像で膀胱中央部と頂部に辺縁不整な充満欠損像を認めた（Fig. 8）．これは粘液を貯留した腫瘍が頂部から釣鐘状に下垂しているためと思われる．骨盤動脈造影像では末梢部動脈走行は正常であり，内腸骨動脈の分枝に増生を認めたが悪性所見は認めなかった．生検により増殖した多層の円柱上皮を認めたが悪性所見は認めなかった．

以上の所見より尿膜管嚢腫を疑い，partial cystectomy を行なった．

手術所見：下腹部正中切開により骨盤腔に入ったところ，膀胱外に腫瘍を認めず，さらに腹膜を開いたが，腹腔内には何らの異常所見を認めなかった．ついで膀胱を開くと頂部から内腔に突出する表面平滑，多房性構造の胡桃大（30×35×25 mm）の腫瘍があり，腫瘍の左上部に孔が開口しており，内腔には粘液を容れていた．腫瘍周囲少なくとも 1 cm の正常膀胱壁を付けて partial cystectomy を行なった．Fig. 9 は摘除標本であり，左の写真は粘液排泄をみた部位にゾンデが挿入してあり，右は嚢腫を切開し内腔をみたところである．組織学的には増殖した多層の円柱上皮でおおわれ，炎症性細胞浸潤著明で，その内腔にエンジン好性物質が認められた．術後経過良好で1カ月目に退院した．現在すでに3年を経過しているが，元気に仕事に従事している．

症例4：片○武○，69歳，男子

主訴：肉眼的血尿

現病歴：1979年4月初旬頃より無症候性血尿を訴え，某医で加療を受けるも軽快しないため，某病院を受診し，膀胱鏡検査の結果，尿膜管腫瘍を指摘された．同年6月2日当科を紹介され，6月14日入院した．

現症：体格栄養とも中等度，顔貌正常．胸部理学的所見で特に異常なし．腹部触診にて肝，脾，腎は触知せず，下腹部にも腫瘤は触れなかった．前立腺および外性器にも異常はなかった．

入院時検査所見：WBC $6600/mm^3$，RBC $519\times10^4/mm^3$，Ht 38.8 %，Hb 13.2 g/dl，Platelet $14.9\times10^4/mm^3$，出血時間2分30秒と正常で，GOT 26 IU，GPT 24 IU，LDH 325 W.U，ALP 2.3 KAU，LAP 13 IU，BUN 22 mg，creatinine 1.0 mg/dl，尿酸 5.9 mg/dl．血液電解質は Na 145 mEq/L，K 4.3 mEq/L，Cl 103 mEq/L と異常なかった．PSP 試験：15分値 20%，120分69%．

検尿所見は黄色清澄，酸性，蛋白（±），糖（−），沈渣で赤血球，白血球はともに多数認めた．

膀胱鏡所見：頂部に母指頭大の villous type tumor

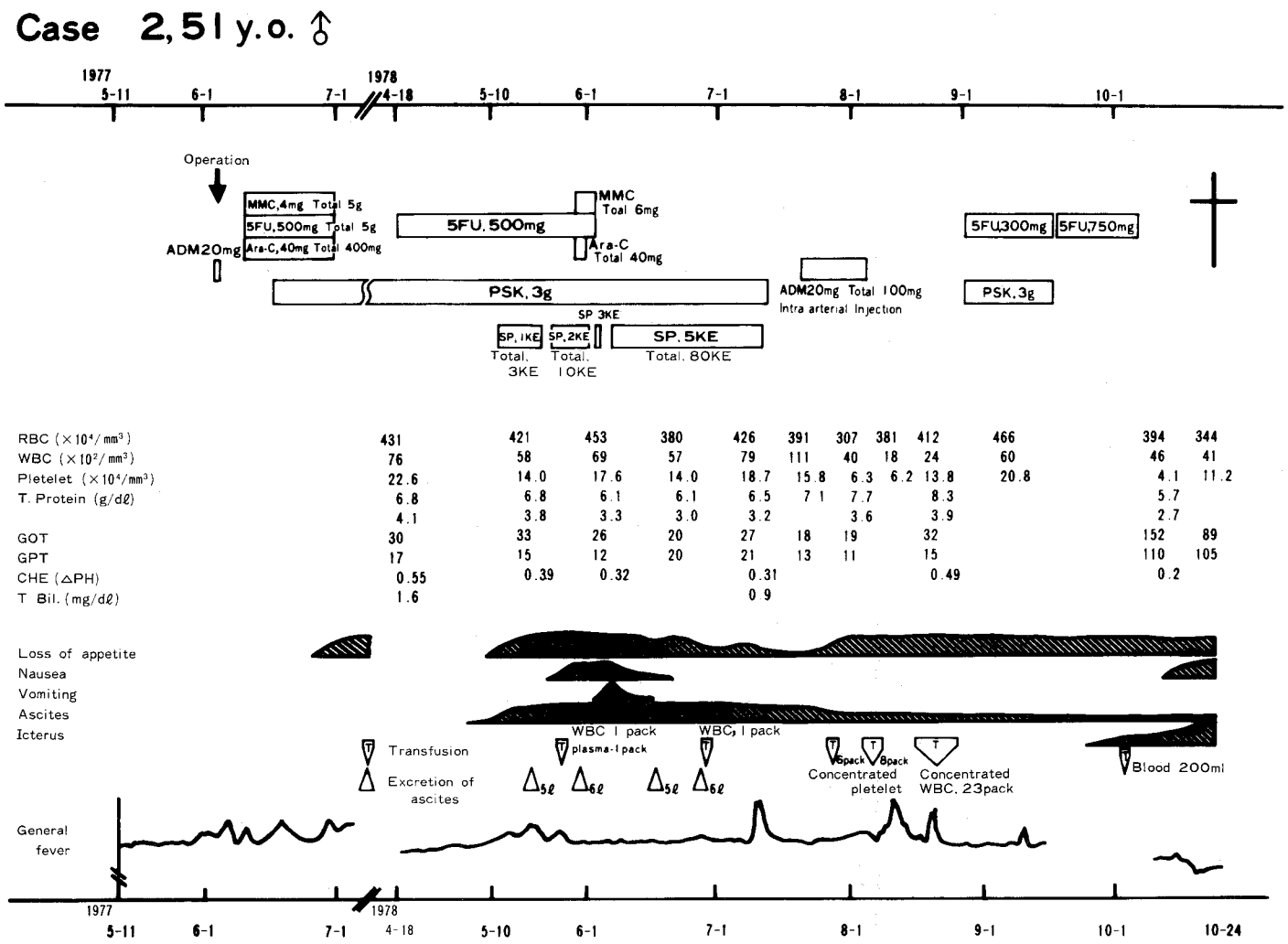

Fig. 7. Clinical course of Case 2.

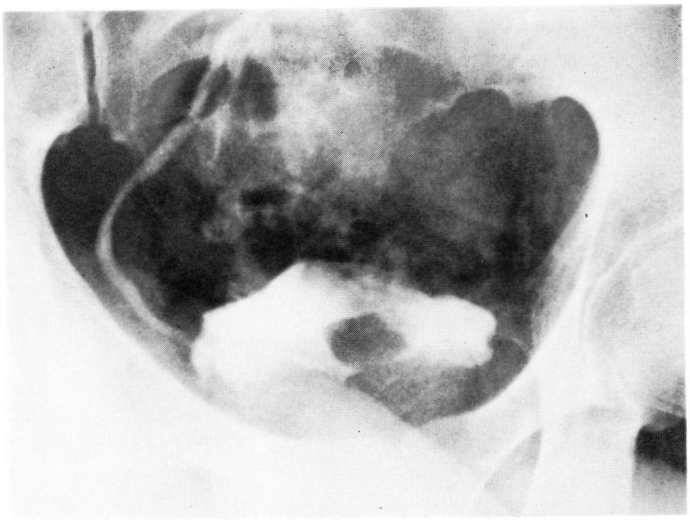

Fig. 8. DIP of case 3, shows filling defect on the dome and the center of the bladder

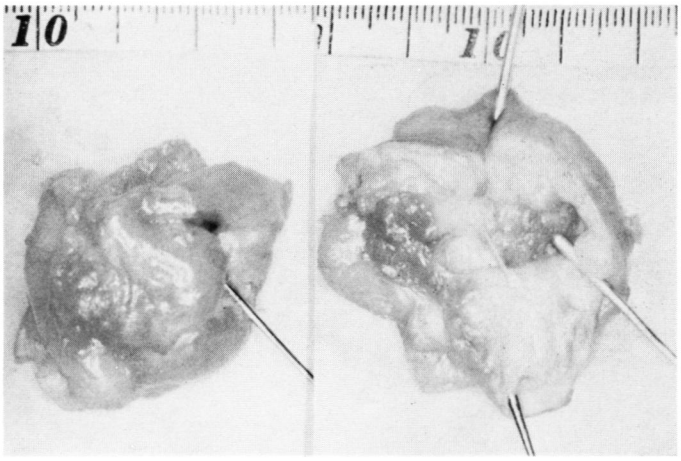

Fig. 9. Operative specimen

を認め，その周囲は発赤し，著明な肉柱形成がみられた．膀胱部 CT scan 像では膀胱前腔に充実性腫瘤像をみた(Fig. 10)．一方，腫瘍部の生検組織所見は炎症像が認められるのみで悪性所見は認められなかった．

以上の所見より尿腹管腫瘍の疑いで手術を行なった．

手術所見：1979年7月5日下腹部正中切開により骨盤腔に到達，膀胱頂部を周囲組織より剝離していくと，膀胱頂部に母指頭大の腫瘤を触知し，その上方は腹直筋下の鶏卵大の腫瘤に連続していた．鶏卵大の腫瘤は腹膜と癒着していたが，腹腔内には何ら異常はなかった． Fig. 11 は膀胱外の鶏卵大の cystic な腫瘍であり，Fig. 12 は膀胱頂部で内腔に突出した腫瘍の手術所見である．摘除標本は卵形，表面やや不整，弾性硬であった．組織は典型的な mucinous adenocarcinoma であった (Fig. 13)．

術後経過は良好で術後3週間で退院した．退院時より FT-207，600 mg/日 を投与し，現在術後1年6カ月になるが，腫瘍の再発を認めていない．

Ⅲ 考　　察

尿膜管は胎児期には cloaca と交通し膀胱頂部より臍に伸びるが，成人では索状物となり，その上部は強固に腹膜および腹筋に密着している．しかし部分的に上皮細胞が残存していることがあり，これらの残存した尿膜管上皮細胞巣は基本的には移行上皮であるが分

Fig. 10. CT scan of Case 4 shows a solid mass located at anterior wall of the bldder

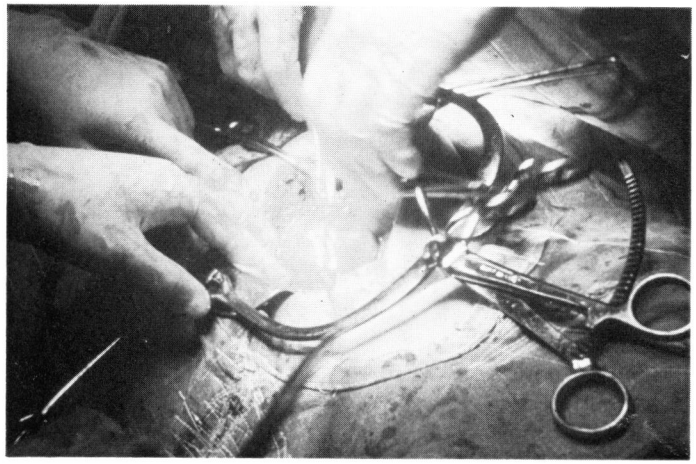

Fig. 11. Exposing cystic tumor of case 4

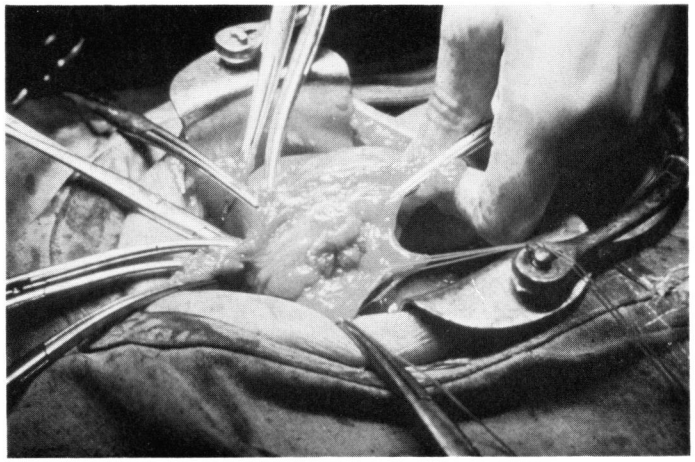

Fig. 12. Case 4, bladder opened, showing tumor in the dome

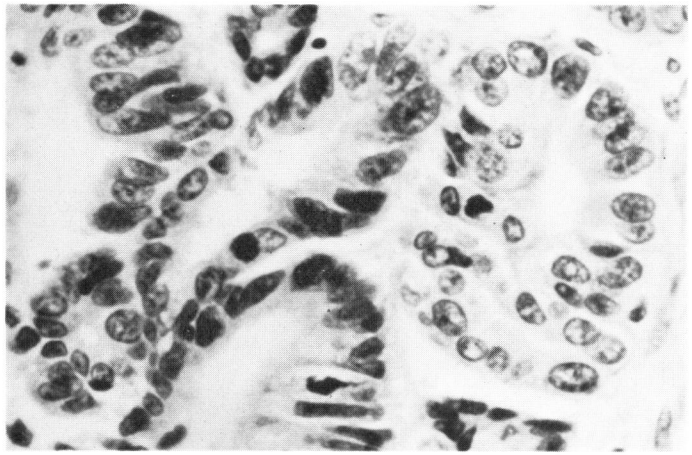

Fig. 13. Photomicrogram of case 4 (×400)

化，化生傾向が強く，これらを発生母地として腫瘍が発生する場合がある[1]．以下尿膜管腫瘍に関して文献的考察を加えた．

1．発生頻度と性・年齢分布：尿膜管腫瘍はまれな疾患で1863年に初めて報告されている．Rubell[2]は1972年に142例の報告をしているが，厳密な組織的診断基準が用いられていなかった．Beckら[3]の78例の集計によれば発生頻度は50歳代から70歳代が47.4％と多く，その平均年齢は50.7歳であると述べており，さらに30歳代11例，40歳代19例とこの年代に30例を認めており比較的若年者からも発生するようである．Table 2のごとくわれわれの集計でも30歳代から60歳代にかけて多く，男女比は5：2である．他臓器癌に対する発生頻度は全悪性腫瘍の0.01％[4]，膀胱腫瘍の0.34％[5]を占めると報告されている．当科での発生頻度をみると外来総患者数の0.03％，入院膀胱癌患

Table 2. Sex and age distribution of urachal tumors collected series of 175 cases

Age	Cases	%
0～10	0	0
11～20	4	2.3
21～30	8	4.6
31～40	36	20.6
41～50	35	20.0
51～60	40	22.9
61～70	30	17.1
71～80	15	8.6
81～	2	1.1
Unknown	5	2.8

Sex	Cases	%
Male	120	68.6
Female	48	27.4
Unknown	7	4.0

Table 3. Histopathology collected series of 175 cases

Histopathology	cases	%	
Mucinous adenocarcinoma	88	50.3	81.2
Adenocarcinoma	54	30.9	
Transitional cell carcinoma	11	6.3	
Squamous cell carcinoma	6	3.4	
Undifferentiated cell carcinoma	3	1.7	
Others	13	7.4	

者の2.7％を占めている．

2. 病理組織像：文献的に集計した175症例を分類し Table 3 にまとめた．腺癌が81.2％を占め，そのうちムチン分泌型は62％を占めた．自験例では3例すべてムチン分泌型腺癌であった．Mostofi[7] によれば尿膜管上皮細胞は発生学的に coelom epithelium に由来し，各種 type の上皮細胞にも分化する潜在的発育性を有し，悪性化した場合にはムチン分泌型腺癌になることが多いが，ときには移行上皮癌，扁平上皮癌あるいは未分化癌などの形態をとることもあると述べている．また組織学的診断基準として Mostofiら[3] は (1) 膀胱頂部あるいは前壁に位置する悪性上皮性腫瘍で，(2) 膀胱壁筋層内にあり，(3) しかも膀胱壁に深く分枝しており，(4) 転移性癌でないことの4つを挙げ，さらに確認的事項として (5) 腫瘍は無傷の膀胱粘膜とよく境され，またこの粘膜に腺様またはポリープ状増殖がなく，(6) 腫瘍が膀胱壁に分枝し Retzius 腔，腹壁あるいは臍に広がっていることを挙げている．

3. 症状：Beck ら[3] によれば血尿，疼痛がほとんど症例にみられ，頻尿，恥骨上部腫瘤，外尿道口よりの粘液排泄などは通常少ないと述べているが，Nadjmi ら[8] によれば臍からの膿，血液，粘液の流出が最も診断的価値があると述べている．本邦報告症例 (Table 4) によれば尿膜管癌は通常の膀胱腫瘍と同様，血尿，頻尿や排尿痛などの膀胱刺激症状が多く，本症の特異的症状と言われる下腹部腫瘤，下腹部痛，粘液尿はむしろ少なく，膀胱腫瘍の症状と類似しているのが特徴的である．原発性膀胱腫瘍と異なり，尿膜管腫瘍は最初は膀胱壁内あるいは壁外に発生し，しだいに膀胱粘膜に浸潤してくる．したがって腫瘍が発育していく場合，長い無症状の期間があり，症状出現時はかなり進行していると考えられる．膀胱腔内に突出すれば血尿や膀胱刺激症状を訴えるようになり，一方膀胱壁内，外に発育すれば下腹部腫瘤や疼痛あるいは瘻孔形成を認めるようになる．ムチン分泌型腺癌の場合，膀胱粘膜に浸潤すれば尿中へのムチン排出がみられる．

4. 診断：膀胱鏡検査は診断を下す際に最も重要であるが，細心の注意を要する．すなわち頂部の腫瘍はそれが尿膜管腫瘍でないと判定するまではすべて尿膜管原発と考えた方がよい．なぜなら膀胱鏡検査では頂部に存在し，有茎性腫瘍であることが少なく，ときとして腫瘍が正常粘膜で被覆され，また挿入時に入った気泡により隠されることにより見逃されやすい．また経尿道的生検はかなり深層部をとらないと診断を誤まることになる．一方内視鏡的に早期診断可能な尿膜管癌もあり，本疾患診断上，膀胱鏡検査はきわめて重要と思われる．

尿膜管上皮に起源する移行上皮癌と尿膜管と無関係な膀胱頂部粘膜原発の乳頭状移行上皮癌との鑑別は実際には困難であるが，このような場合，鶴田ら[9] は手術時の摘除標本における腫瘍と尿膜管との解剖的連続関係を詳細に検討し総合的な診断をするのが肝要であることを述べている．排泄性腎盂造影法，膀胱造影法なども原発性膀胱腫瘍との鑑別に有用であるが，尿膜管造影は診断に役立たないことが多い[10]．尿沈渣では白血球，細菌をみることが多く，腫瘍が膀胱粘膜に浸潤し，破った場合には腺癌の上皮細胞が出現すること

Table 4. Chief complaint in collected series of 175 cases

Chief complaint	No. of Cases
Hematuria	91
Pollakisuria	28
Miction pain	27
Suprapubic mass	21
Lower abdominal pain	12
Cloudiness of urine	8
Residual sensation of urine	5
Abdominal fullness	4
Jelly like urethral discharge	2

になり，症例1では印環細胞の出現，また症例2では大型の核をなし粘液を有する腺上皮細胞をみている．尿中にムチンが証明されればムチン分泌性腺癌の可能性が高い．超音波エコー検査法ならびに CT scan は腫瘍が膀胱外に発育している場合，腹壁，腹腔ならびに膀胱との位置関係を現わすのに優れており，骨盤動脈造影法もこれらの検査とともに補助的診断法として有用である．

5. 治療：本腫瘍は遠隔転移が少なく局所の浸潤発育，所属リンパ節転移がおもであるので根治的には膀胱部分切除術および腫瘍を含め，その近くの腹膜，腹壁の一部を臍とともに一塊として摘出する en bloc segmental resection がよい．膀胱への浸潤の程度により膀胱全摘，尿路変更術が行なわれることもある．外科的療法に加え，放射線療法，化学療法が併用されることも多い．われわれは症例1と2に対し immuno-chemotherapy を行ないある期間，腫瘍発育抑制効果を認めた．本邦では Table 5 のごとく大部分が膀胱部分切除術である．Cornil ら[4]は摘除不能な病巣に対し放射線療法を行なうと腫瘍の縮小とともに症状の改善が認められたと述べている．鈴木ら[11]は尿膜管腫瘍が主として局所浸潤で大きくなることを考え，切線方向に照射を試み，これにより従来の放射線照射法に比べ，消化管への影響も少なく，尿膜管周囲に十分な照射ができると述べている．AAG にて栄養血管が比較的明らかな場合は抗癌剤の動注療法も試みるべきである．症例2は ADM の動注にて若干の効果を得ている．さらに適当な人工腎臓を利用し制癌剤の局所灌流を行なえば全身に対する影響が少なく，多量の制癌剤を使用できる可能性も考えられる．

6. 予後：腫瘍が膀胱腔内，腹壁内，腹腔内に進展して始めて症状が出現するものが多いため早期発見，早期手術が難しく予後はきわめて不良である．Whitehead[12] が Mostofi ら[7]の組織学的診断基準に基づき行なった検討では1年生存率59％，2年生存率31％，5年生存率9％で最長11年間生存した症例も報告しているが，一般に原発性膀胱腫瘍に比して不良で，他の報告をみても5年生存率は6～16％で平均生存期間は18～25カ月であった．早期に発見して en-bloc segmental resection を行ない，これに放射線療法，免疫化学療法を加えればさらに予後は良くなると考える．

Ⅳ おわりに

1977年から1979年までに大阪市大病院泌尿器科で経験した尿膜管嚢腫1例を含む尿膜管腫瘍4例について検討を行ない，1979年末までの尿膜管癌本邦報告175例を総括するとともに，尿膜管癌の特徴などについて若干の文献的考察を行なった．

（本論文の要旨は第85回日本泌尿器科学会関西地方会において発表した．）

Table 5. Surgical therapy for carcinoma of the urachus in collected series of 175 cases

Operation	cases	%
Partial cystectomy	119	68.0
Total cystectomy	9	5.1
Extirpation of tumor	6	3.4
Others	41	23.4

文　献

1) Begg, R. C.: The urachus; Anatomy, histology and development. J. Anat., **64**: 170～184, 1930.
2) Rubell, D.: Carcinoma of the urachus; A case report and review. Obstetrics Gynec., **39**: 753～755, 1972.
3) Beck, A. D., Gaudin, H. J. and Bonham, D. G.: Carcinoma of the urachus. Brit. J. Urol., **42**: 555～562, 1970.
4) Cornil, C., Reynolds, C. T. and Kickham, C. J. E.: Carcinoma of the urachus. J. Urol., **98**: 93～95, 1967.
5) Yu, H. H. Y. and Leong, L. H.: Carcinoma of the urachus; Report of one case and a review of the literature. Surgery, **77**: 726～729, 1975.
6) Mostofi, F. K.: Potentialities of bladder epithelium. J. Urol., **71**: 705～714, 1954.
7) Mostofi, F. K. and Thomson, R. V.: Mucinous adenocarcinoma of the urinary bladder. Cancer, **8**: 741～758, 1955.

8) Nadjmi, B. and Whitehead, E. D.: Carcinoma of the urachus; Report of two cases and review of the literature. J. Urol., **100**: 738～743, 1968.
9) 鶴田一真・緒方二郎：腺癌構造を含む移行上皮癌の組織像を呈した尿管癌の1例. 西日泌尿, **37**: 742～745, 1975.
10) Charles, W. B. and James, E. M.: Urachal remnants. J. Urol., **118**: 743～747, 1977.
11) 鈴木博雄・ほか：尿膜管腫瘍の2例. 臨泌, **34**: 73～76, 1980.
12) Whitehead, F. D.: Carcinoma of the urachus. Brit. J. Urol., **43**: 468～476, 1971.

(1980年11月21日受付)

ROBAVERON®



排尿障害の排尿力増強に！

ロバベロン

—排尿障害治療剤—

○本剤は、性ホルモンおよび蛋白質を含まない成熟雄豚前立腺抽出物の水溶性注射剤です。
○本剤は、膀胱利尿筋の筋力増強に寄与し、排尿力を高めます。
○本剤の排尿力増強作用により、自・他覚所見の改善がみられます。

適応症　神経因性膀胱。前立腺肥大症による排尿困難、頻尿、尿線細小、排尿痛、残尿および残尿感。
包装　1㎖×10アンプル
使用上の注意　説明書をご参照下さい。

輸入発売元
日本商事株式会社
大阪市東区石町2丁目30番地
TEL 06—941—0301

製造元
ロバファルム社
(スイス・バーゼル)