〔泌尿紀要27巻4号
1981年4月〕

高 Ca 血症を呈した尿路悪性腫瘍の4例

北里大学医学部泌尿器科学教室（主任：小柴　健教授）
内　田　豊　昭
鮫　島　正　継
石　橋　　晃

FOUR CASES OF MALIGNANT UROLOGICAL TUMORS ASSOCIATED WITH HYPERCALCEMIA

Toyoaki UCHIDA, Masatsugu SAMEJIMA and Akira ISHIBASHI
From the Department of Urology, Kitasato University School of Medicine
(Director: Prof. K. Koshiba, M. D.)

Four cases of malignant urological tumors associated with hypercalcemia were presented.

The first case was a 48-year-old man who was diagnosed as bladder tumor with bilateral lung and right 5th rib metastases. She had been treated with irradiation (Liniac: 6000 rads) and anti-cancer chemotherapy (Neocartinostatin: total 20,000 units). From the 20th hospital day, serum Ca level increased progressively which was treated with pig- and eel-calcitonin and predonine. On the 43th hospital day, serum Ca, ion-Ca, P and alkaline phosphatase were 17.2 mg/dl, 9.7 mg/dl, 4.6 mg/dl and 21 units respectively but parathyroid hormone was 0.13 ng/ml. He died on the 45th hospital day.

The second case was a 62-year-old man who had been diagnosed as penile cancer 2 years ago and had treatment with irradiation (Liniac: 6,000 rads) and anticancer chemotherapy (Bleomycin: total 300 mg) followed by partial amputation with bilateral inguinal and pelvic lymph node dissection. At the time of admission to our clinic, serum Ca level was 13.3 mg/dl and bone scan did not show any hyperaccumulative lesion. Serum PTH and PGE were 0.42 ng/ml and 120 pg/ml. He was treated with eel-calcitonin, predonine and indomethacin but died on the 18th hospital day. In autopsy, metastatic lesion was seen in the left lung but the parathyroid and bone were free of abnormality.

The third case was a 63-year-old woman who was diagnosed as bladder tumor with left supraclavicular lymph node and right femur metastases. She was treated with irradiation (Liniac: 6,000 rads), total cystectomy and bilateral ureterocutaneostomy. From the 14th hospital day, serum Ca level increased progressively. She was treated with eel-calcitonin, predonine and indomethacin and on the 34th hospital day, serum Ca, PTH and PGE were 15.2 mg/dl, 0.10 ng/ml and 20 pg/ml respectively. She died on the 50th hospital day.

The fourth case was a 73-year-old man who had right nephroureterectomy under a diagnosis of right renal pelvic tumor 2 years ago. At the second time of admission to our clinic, multiple liver metastases was shown in liver scan and bone scan revealed hyperaccumulation in the third lumbar vertebra and the right 5,6th ribs. On the second hospital day, serum Ca was 10.7 mg/dl. On the 17th hospital day, serum Ca, PTH, PGE, urine and serum cyclic-AMP were 13.7 mg/dl, 0.10 ng/ml, 274 pg/ml, 3.60 mcm/24h and 56.5 pmol/ml respectively. He was treated with eel-calcitonin and predonine but died on the 25th hospital day.

悪性腫瘍に伴う高 Ca 血症については，現在まで数多くの報告がある．泌尿器科領域においては，腎腫瘍[1,2]に合併した高 Ca 血症は数多く報告されているが，腎盂腫瘍[3~5]，膀胱腫瘍[3]陰茎腫瘍[6]の場合はきわめて稀とされている．今回われわれは，腎盂腫瘍1例，膀胱腫瘍2例，陰茎癌1例の計4例において高 Ca 血症を呈した症例を経験したので，臨床経過を報告するとともに文献的考察を加え報告する．

症　　例

症例1：山○正○，48歳，男子

主訴：歩行障害

現病歴：1978年8月，肉眼的血尿出現したため近医受診，膀胱腫瘍の診断をうけ当科へ紹介さる．当科入院時，肺への遠隔転移が発見されたため相治的病巣摘出術を見合わせ骨盤部へ Liniac 5,000 rads の照射およびネオカルチノスタンテン（以下 NCS と略す）を合計20,000単位を投与し，一時退院となった．

1979年4月頃より歩行障害，下腹部痛などが出現したため再入院となった．

既往歴：家族歴：特記事項なし

現症：体格やや大，栄養不良，眼瞼結膜に貧血なく，眼球結膜に黄疸なし．頸部リンパ節の腫大なく，甲状腺の腫大，硬結なし．

胸部は打聴診上異常なし．肝，脾，腎ともに触知せず．神経学的に異常所見を認めず．

一般検査成績：

尿所見；橙色透明．比重 1.014, pH 8, 蛋白（−），糖（−），赤血球 8～10/H.P.F.，白血球 10～15/H.P.F.，上皮細胞 2～3/L.P.F.，細菌（−）

血液一般；赤血球数 $362\times10^4/mm^3$，白血球数 25400/mm^3, Hb 12.7 g/dl，西小板数 $30\times10^4/mm^3$

赤沈値；1時間 76 mm

血液化学；総蛋白量 6.4 g/dl, BUN 17 mg/dl, Cr 0.9 mg/dl, Na 138 mEq/L, K 3.8 mEq/L, Cl 9.5 mEq/L, 肺機能；正常範囲内，CEA 4.70 mg/ml（N<2.5 mg/ml）

臨床経過：入院後の治療経過および血清 Ca, P の変動を Fig. 1 に示す．入院時すでに両肺に多巣の遠隔転移を有し，また全身骨スキャンでは，右第5助骨に1カ所著明な集積が認められた．

入院時，血清 Ca 8.4 mg/dl, P 2.2 mg/dl と正常範囲内であったが，入院後20日目には血清 Ca は 12.3 mg/dl と上昇したため，ブタおよびサケカルシトニン，さらにプレドニンなどを投与するも効果認められず，血清 Ca 17.2 mg/dl，イオン化 Ca 9.7 mg/dl, P 4.6 mg/dl と上昇した．血中副甲状腺ホルモン（以下 PTH と略す）は，0.13 mg/dl と正常範囲内であった．患者は入院後45日目に全身衰弱のため死亡した．

症例2：山○勇，62歳，男子

主訴：食欲不振

現病歴：生来完全包茎があり，1976年初旬より亀頭部に硬結が出現したが放置していた．

治癒傾向認められないため，1977年2月7日当科受診，翌日に環状切除術および亀頭部腫瘍切除術を施行した．病理組織学的検索の結果は giant condyloma であった．その後亀頭部の手術創が完治しないため，再度1977年10月3日に生検を施行し，扁平上皮癌の病理組織学的診断が得られた．その後ブレオマイシン注を 300 mg 施行，さらに Liniac 6000 rads の照射を行なったが軽快しないため，1979年3月5日，陰茎部分切除術および骨盤内，鼠径部リンパ節廓清術を施行した．1979年6月，胸部 X-P にて左肺への遠隔転移出現したため，NK-631 200 mg を投与し一時退院す．

その後強度の食欲不振出現したため1979年6月4日再入院となった．

現症：体格小，栄養不良．眼瞼結膜は貧血状．甲状腺および頸部リンパ節の腫大なし．

胸部は打聴診上異常なし．肝，脾，腎ともに触知せず．神経学的に異常所見を認めず．

一般検査成績：

尿所見；黄色透明，比重 1.018, pH 6, 蛋白（−），糖（−），赤血球 0～1/H.P.F.，白血球 2～3/H.P.F.，上皮細胞 0～1/L.P.F.，細菌（−）

血液一般；赤血球数 $249\times10^4/mm^3$，白血球数 13700/mm^3 Hb 7.4 g/dl，血小板数 $20.4\times10^4/mm^3$

赤沈値；1時間 118 mm

血液化学；総蛋白量 7.7 g/dl, BUN 97 mg/dl, Cr 3.9 mg/dl, Na13.7 mEq/L, K 4.2 mEq/L, Cl 99 mEq/L 肝機能；正常範囲内 CEA 2.88 mg/ml

臨床経過：入院後の治療経過およびおもな検査結果は Fig. 2 に示す．胸部断層撮影にて左肺に結節性転移巣が認められたが，全身骨 X-P および全身骨スキャンでは明らかな転移巣はなかった．

入院時，血清 Ca は 13.3 mg/dl と高値を示したためウナギカルシトシン，プレドニン，インドメサシンなどを投与し，一時血清 Ca は 10.9 mg/dl と下降するもその後は再び 12～13 mg/dl と高値を示した．なお血中 PTH 0.42 mg/ml, PGE 120 pg/ml と正常範囲内であった．

入院後18病日目，患者は呼吸困難となり死亡した．

剖検では左肺に転移を認めたが，骨および副甲状腺への転移，異常は認められなかった．

症例 3 ：永○淑○，63歳，女子

主訴：腰痛

現病歴：1980年 1 月 4 日，肉眼的血尿および左鎖骨上窩リンパ節腫大を主訴として来院す．精査の結果，左鎖骨上窩リンパ節転移を伴う膀胱腫瘍と診断し，膀胱全摘術，両側尿管皮膚瘻造設術を施行し，ついで骨盤部および鎖骨上窩部へ Liniac を 2000 および 6000 rads 照射し一時退院となった．その後，1980年 4 月より腰痛出現したため 4 月 9 日再入院となった．

現症：体格中，栄養可，眼瞼結膜，眼球結膜に貧血，黄疸なし．頸部リンパ節の腫大なく，甲状腺の腫大，硬結なし．胸部は打聴診上異常なし．肝，脾，腎ともに触知せず．

神経学的に異常所見を認めず．

一般検査成績：

尿所見；橙色混濁，比重 1.016，pH 6，蛋白（卅），糖（－），赤血球 多数/H.P.F.，白血球 25～30/H.P.F. 上皮細胞（－）/L.P.F.，細菌（卅）

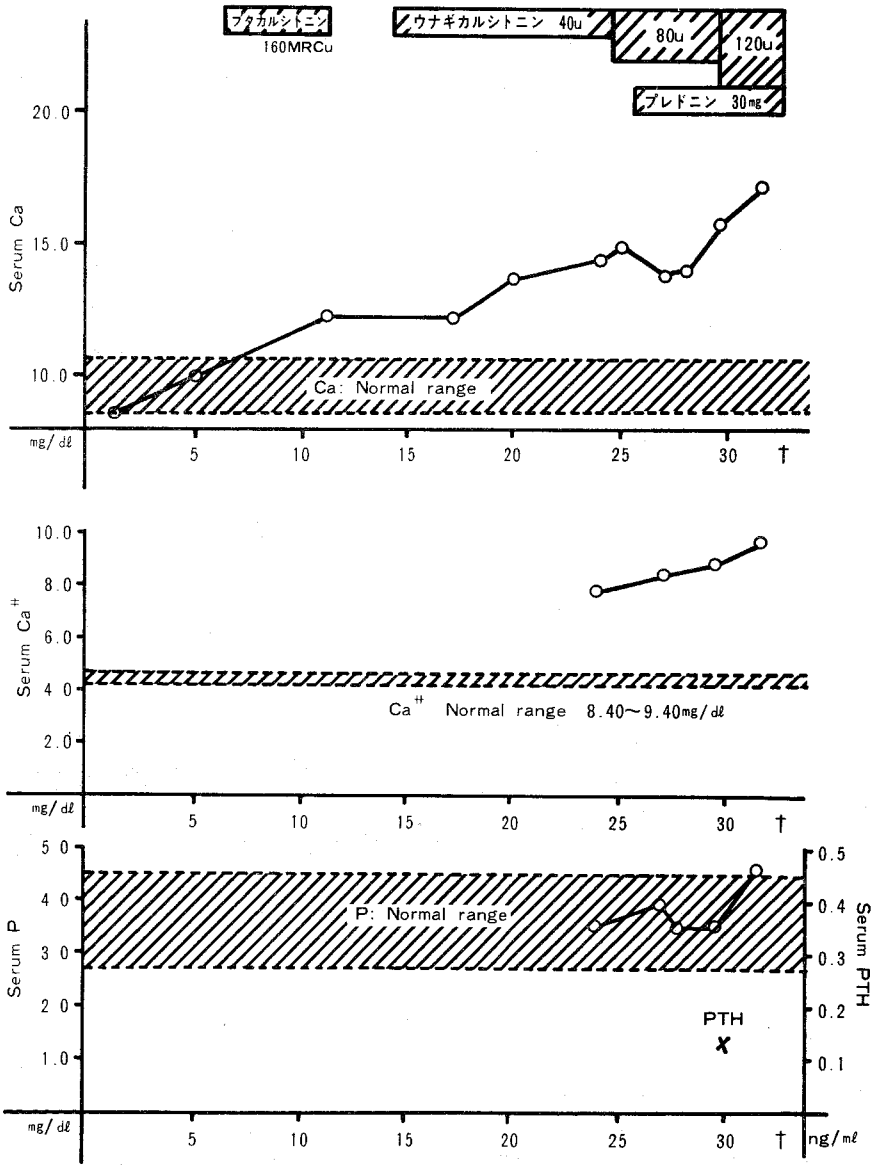

Fig. 1. Case 1, Clinical cours.

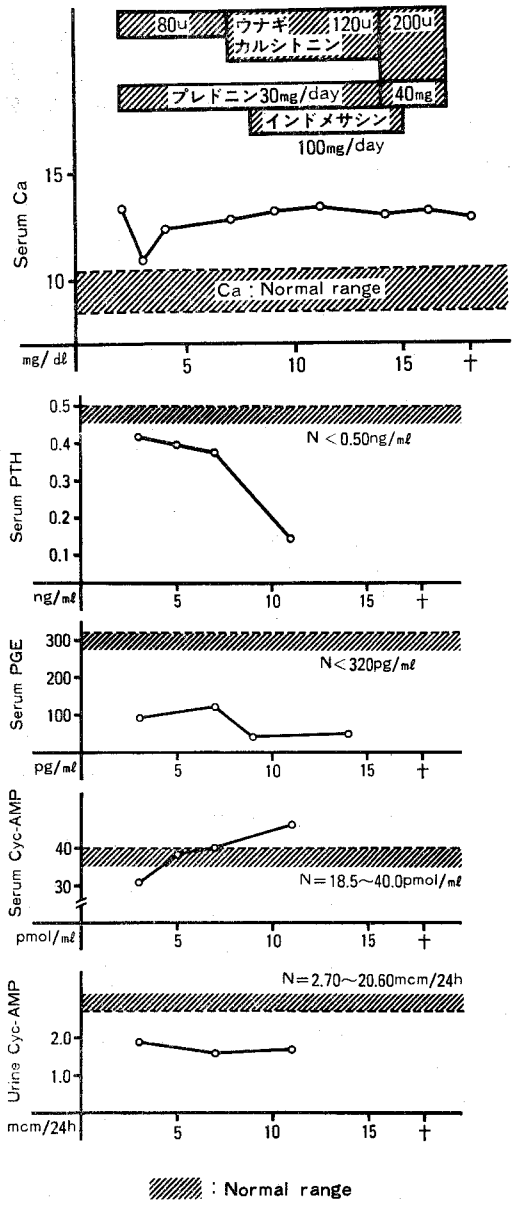

Fig. 2.　Case Clinical course.

血液一般；赤血球数 409×10^4/mm³，白血球数 5000/mm³，Hb 13.8 g/dl，血小板数 17.1×10^4/mm³

赤沈値；1時間 42 mm

血液化学；総蛋白量 6.8 g/dl，BUN 9 mg/dl，Cr 0.5 mg/dl，総ビリルビン 1.5 mg/dl，GOT 145 u，GPT 134 u，Alp 40 u，Na 141 mEq/L，K 3.3 mEq/L，Cl 95 mEq/L，Ca 9.5 mg/dl，P 3.2 mg/dl

全身骨スキャン；右大腿骨骨幹部に1カ所異常集積が認められた．

臨床経過：入院後の治療経過およびおもな検査結果は，Fig. 3 に示す．入院後14日目より血清 Ca は 11.6 mg/dl と上昇，34日目には 15.2 mg/dl とさらに上昇した．しかし PTH は 0.1 mg/ml，prostaglandin-E（以下 PGE と略す）20 pg/ml，血中 cyclic-AMP 19.0 pmol/ml，尿中 cyclic-AMP 2.54 μg/24 h，血中カルシトニン 48 pg/ml と正常範囲内であった．

ウナギカルシトニンおよびプレドニンを投与するも効果認められず4月25日全身衰弱にて死亡す．

症例4：浜○涌，73歳，男子

主訴：右側腹部痛

現病歴：1976年2月9日，右腎盂腫瘍にて右腎尿管全摘出術施行．1979年1月11日，膀胱腫瘍にて経尿道的膀胱腫瘍切除術施行，(grade II, stage A)，その後外来通院していたが1980年5月頃より右側腹部痛出現したため近医受診，肝スキャンにて肝腫大と多発性の転移巣が認められたため当科へ紹介さる．

現症：体格中，栄養可，眼瞼結膜に貧血なし，眼球結膜は黄疸様．頸部リンパ節の腫大なく甲状腺の腫大，硬結なし．胸部は打聴診上異常なし．右季肋部に肝が5横指触知された．表面は平滑で圧痛が認められた．

一般検査成績：

尿所見；褐色透明，比重 1.025，pH 6，蛋白（−），糖（−）．赤血球（−)/H.P.F.，白血球 5～6/H.P.F.，上皮細胞（−)/L.P.F.，細菌（＋）

血液一般；赤血球数 347×10^4/mm³，白血球数 15800/mm³，Hb 11.1 g/dl

赤沈値；1時間 32 mm

血液化学；総蛋白量 6.8 g/dl，BUN 25 mg/dl，Cr 1.1 mg/dl，T. Bil 2.1 mg/dl，GOT 35 u，GPT 1.9 u，LDH 469 u，Na 137 mEq/L，K 3.4 mEq/L，Cl 103 mEq/L，Ca 10.1 mg/dl，P 2.9 mg/dl，HB 抗原（−），α-フェトプロテイン <10 μg/lml，CEA 2.62 ng/ml

全身骨スキャン；第3腰椎および右第5，6肋骨に異常集積が認められた．

臨床経過：入院後の治療経過およびおもな検査結果は，Fig. 4 に示す．入院後2日目より血清 Ca は 10.7 mg/dl と高値を示し，17病日目には 13.7 mg/dl とさらに上昇した．血中 cyclic AMP は 56.5 pmol/ml と高値を示したが血中 PTH は 0.10 ng/ml，PGE 274 pg/ml，尿中 cyclic-AMP 3.60 ug/24 h と正常範囲内であった．ウナギカルシトニン40単位より増量，プレドニン 30 mg/day を投与するも血清 Ca は 16.8 ng/dl と上昇，1980年7月2日，呼吸不全にて死亡した．

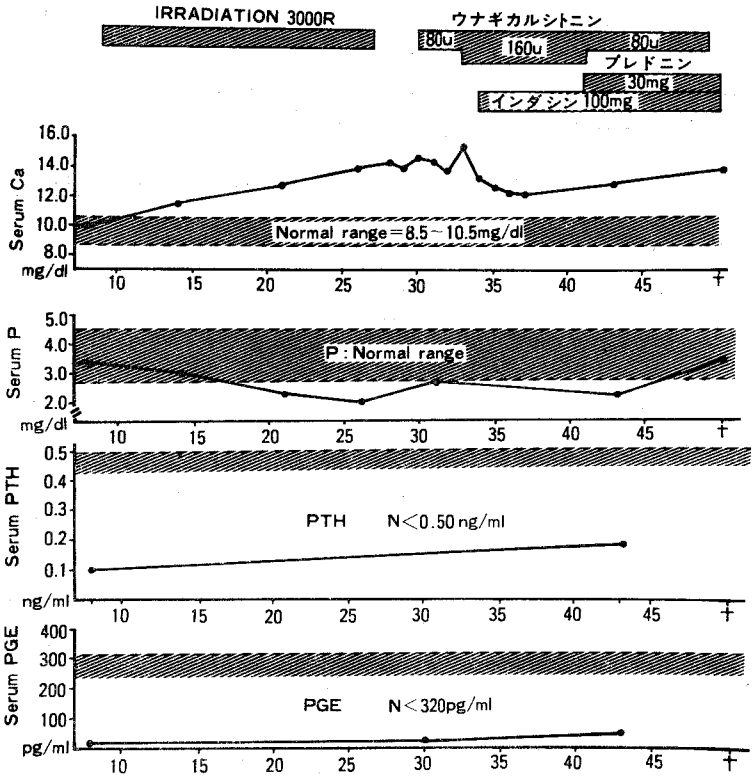

Fig. 3. Case 3, Clinical course.

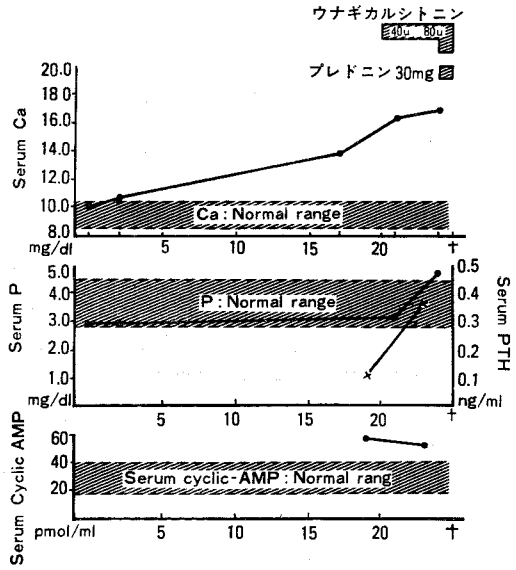

Fig. 4. Case 4, Clinical course.

考　　察

泌尿器科領域では，悪性腫瘍に伴う高 Ca 血症に接することは比較的稀である．本症は直接生命を脅かす原因ともなりうるので，その機序および対策には十分の配慮が必要である．泌尿器科領域では，腎細胞癌[1,2]に伴う高 Ca 血症が報告例の大部分を占めており，腎盂腫瘍[3~5]，膀胱腫瘍[3]，陰茎癌[6]ではきわめて稀のようである．本邦においては，著者が調べ得た限りでは，腎盂腫瘍[3~5] 3 例，膀胱腫瘍[3] 1 例で，陰茎癌についてはいまだに報告は見当らない．一般に，高 Ca 血症を呈する要因として Table 1 に示す項目が考えられている．その大部分は腫瘍が骨に転移し，溶解性骨破壊により高血症をきたす場合である．しかし全身性に骨転移があっても高 Ca 血症をおこさない症例もあり，高 Ca 血症をきたす機序としてはその転移の程

Table 1. Causes of hypercalcemia associated with neoplastic disease.

1) Widespread destruction of bone by metastases
2) Tumor production of substances with hypercalcemia activity
   a) Parathyroid hormone (PTH)
   b) Prostaglandin
   c) Vitamin D like substance
   d) Osteoclast activating factor
3) Sarcoidosis, multiple myeloma, leukemia, pheochromocytoma etc.

Table 2. Max laboratoly level and bone metastases in 4 cases.

Case	Age & sex	Diagnosis	Serum Ca (mg/dl)	Serum P (mg/dl)	PTH (ng/ml)	PGE (pg/ml)	Bone metastases
M.Y.	48,M	Bladder tumor	17.2	4.6	0.13	(−)	(+) Bone scan
I.Y.	62,M	Penis cancer	13.3	3.1	0.42	120	(−) Bone scan & autopsy
Y.N.	63,F	Bladder tumor	15.2	2.7	0.18	44	(+) Bone scan
N.H.	73,M	Renal pelvic tumor	16.8	4.7	0.36	274	(+) Bone scan

Normal range : Serum Ca 8.5~10.5mg/dl, Serum P 2.7~4.5mg/dl, PTH<0.50ng/ml, PGE<320pg/ml.

度よりむしろ腫瘍による骨破壊のスピードが問題で，骨より溶出される Ca が腎からの排泄能力を越えた場合にはじめて高 Ca 血症がおこってくるものと考えられる[7]．さらに腫瘍自体から高 Ca 血症をきたすような物質の放出として① PTH ② PG ③ビタミン D 様物質 ④ osteoclast activating factor などの増加が，その原因として考えられている．Powell ら[8]は，骨転移を伴わない副甲状腺腫以外の腫瘍で高 Ca 血症を呈した11例中 9 例は，腫瘍切除もしくは抗腫瘍療法によって高 Ca 血症は消失し，6 例は再発とともに高 Ca 血症となったと報告し，腫瘍由来の高 Ca 血症を示唆した．PTH については Tashjian ら[9] (1964) が高 PTH 性腎癌について最初に報告している．PTH 産生性の場合の補助的診断法として，Shaw ら[10]は血中 creatinine が 2.0 mg/dl 以下の腎機能を有している場合，PTH が腎において cyclic AMP を産生することから，尿中 cyclic AMP を測定することにより PTH 由来のものか非 PTH 由来の高 Ca 血症かを鑑別できると報告し，さらに Broadus[11]は115例の原発性副甲状腺機能亢進症の 90% 以上に nephrogenous cyclic-AMP 値の上昇が認められたことから副甲状腺機能を判定するうえで nephrogenous cáclic-AMP 値が高い相関を示する報告をしている．今後 PTH 性高 Ca 血症を鑑別するうえで cyclic-AMP 値の検出は有益な補助手段になると思われる．

つぎに PG についてみると，まず高 PG 性腎細胞癌が Brereton ら[12] (1974) によって最初に報告され，ついで Robertson ら[13]が高 PG 性高 Ca 血症を呈した 7 例の癌症例中，6 例は PG 生合成阻害剤であるインドメサシン投与により PG 値の低下が認められ，2 例に血清 Ca 値の低下が認められたと報告している．

つぎに Gordon ら[14]が provitamine D_3 に似た作用を有する osteolytic sterol を原因物質の 1 つとして，また Luben ら[15]，Mundy ら[16]が osteoclast activating factor を原因物質として報告している．現在まで前述のごとく，種々の物質が悪性腫瘍に伴う高 Ca 血症の原因として報告されており，それらの原因物質の検索は治療法を決定する上でも重要である．今回，著者の経験した 4 症例についてみると (Table 2)，3 症例において全身骨スキャンにより 3 カ所に骨転移が認められたが，陰茎癌例においては，全身骨スキャンおよび病理解剖においても骨転移巣は認められなかった．また全例において血中 PTH, PGE および尿中 cyclic AMP は正常範囲内であったが，腎盂腫瘍例において血中 cyclic-AMP の増加が認められた．以上より，われわれが経験した 4 症例のうち 3 症例は，骨転移により高 Ca 血症を呈したと思われるが，陰茎癌例は，PTH および PGE 以外の未知の物質による血清 Ca の上昇が考えられる．

悪性腫瘍に伴う高血症に対する治療法

一般に治療法としては Table 3 のような[17,18]もの

Table 3. Treatment of hypercalcemic malignant tumors.

1) Replace fluids with saline
2) Diuretics (furosemide 40~80mg)
3) Correction of electrolytes
4) Decrease the calcium intake(<400mg/day)
5) Exclude vitamine D from the diet
6) Avoid immobilization
7) Oral phosphate (200mg/day) to decrease the resorption of calcium from the gut
8) Steroids (30~40mg/day) that have an anti-vitamin D effect that may reduce gastrointestinal and bone absorption of calcium
9) Actinomycin D and mithramycin (25μg/kg) for the hypercalcemic effect
10) Indomethacin (100~200mg/day) or aspirin (2.4g/day) for a prostaglandin synthesis inhibitor
11) Calcitonin (salmon, pig, eel)
12) Specific chemotherapy and radiotherapy
13) Dialysis (peritoneal and hemodialysis)

があげられる．悪性腫瘍に伴う高 Ca 血症の場合，腫瘍部切除とともに正常化したとの報告が多く，第1選択としては，根治的腫瘍摘出術であるが，すでに遠隔転移を有して，手術不可能の場合も多く，そのような症例に対しては種々の対症療法が必要となる．カルシトニンは骨吸収抑制剤として使用されているが，その種類もカニ，サケ，豚，ウナギと数多くある．

Clark ら[19]は犬に豚カルシトニンを使用して尿中の Ca, P, Mg, Na の排泄能を検索し，その急な効果は認められなかったと報告しているが，安達ら[20]は21例の悪性腫瘍に伴う高 Ca 血症に投与し，15例に有効であったと報告している．著者の4症例においては明らかな効果は認められなかった．ステロイド剤は悪性腫瘍に伴う高 Ca 血症に有効であるとされているが，本邦の報告例においてもその反応はまちまちであり，一概には言えないと思われるが，ステロイド剤の投与が必要な場合はその副作用に注意して使用することが大切である．

インドメサシン，アスピリンは抗 PG 剤として PGE_2 性の高 PG 血症の治療[21,22]に用いられているが，PG は一般検査施設では測定困難であり，また PGE_2 のような subunit となるとその測定はさらに限られてくることより他の方法で効果の認められない場合には用いてよい方法であろう．

actinomycin-D, mithramycin[23] は，抗腫瘍性抗生物質で泌尿器科ではおもに胎児性睾丸腫瘍に用いられている．mithramycin はその副作用（胃腸系，骨髄系）が強く，他剤で効果の認められない場合に，十分注意して用いられるべき方法と思われる．

また原発巣に対しても，積極的に特異的化学療法，放射線療法を試みるべきものと思われる．

われわれの4症例に対しては，生理食塩水，カルシトニン，プレドニン，インドメサシンらの投与を行なったが，特にその効果は認められなかった．

ま　と　め

1）高 Ca 血症を伴う腎盂腫瘍1例，膀胱腫瘍2例，陰茎癌1例を報告した．

2）腎盂腫瘍例，膀胱腫瘍例では，全身骨スキャンで骨転移巣は認められたが，陰茎癌例では全身骨スキャンおよび病理解剖においても骨転移巣は認められなかった．

3）原因物質として全例に PTH, PGE, 尿中 cyclic AMP の増加は認められなかったが腎盂腫瘍例において血尿 cyclic-AMP の増加が認められた．

4）全例に対しブタ，ウナギカルシトニン，プレドニン，インドメサシンの投与を行なったが明らかな効果は認められなかった．

文　　献

1) 西田　享・石川登喜治・高村孝夫：高 Ca 血症を伴う腎腺癌症例．臨泌，**26**：469～474, 1972.

2) 宇山　健・中村章一郎・番亀　宏：高 Ca 血症を伴った腎細胞癌の一例．西日泌尿，**40**：422～427, 1978.

3) 高橋陽一・宮川美栄子：泌尿器科領域の悪性腫瘍に伴う高 Ca 血症について．泌尿紀要，**13**：290, 1967.

4) 古武敏彦・園田孝夫・竹内正文：高 Ca 血症および腎結石を合併せる腎盂癌の一剖検例．泌尿紀要，**9**：207～214, 1963.

5) 平石政治・山下利幸・海部泰夫・斉藤史郎：高 Ca 血症を起こした腎盂膀胱癌の1例．臨泌，**30**：323～328, 1976.

6) Anderson, E. E. and Glenn, J. F.: Penile malignancy and hypercalcemia. JAMA., **192**: 328, 1965.

7) 阿部　薫：悪性腫瘍と高 Ca 血症．癌の臨床，**20**：835～838, 1974.

8) Powell, D., Singer, F. R., Murray, T. M., Minkin, C. and Potts, J. T. Jr.: Nonparsthyroid Humoral Hypercalcemia in Patients with Neoplastic Diseases. New Eng. J. Med., **289**: 176, 1973.

9) Tashjian, A. H. Jr., Levin, L. and Munson, P. L.: Immunochemical identification of parathyroid hormone in non-parathyroid neoplasms associated with hypercalcemia. J. Exp. Med., **119**: 467, 1964.

10) Shaw, J. W., Oldham, S. B., Rosoff, L., Bethune J. R. and Fechman, M. D.: Urinary cyclic AMP analyzed as a function of the serum calcium and parathyroid hormone in the differential diagnosis of hypercalcemia. J. Clin. Invest., **59**: 14, 1977.

11) Broadus, A. E., Mohaffey, J. E., Bartter, F. C. and Neer, R. M.: Nephrogenous Cyclic Adenosine Monophosphate as a Parathyroid Function Test. J. Clin. Invest., **60**: 771, 1977.

12) Brereton, H. D., Halushka, P. V., Alexander, R. W., Muson, D. M., Keiser, H. R. and Pevita, V. T.: Indomethacin-Responsive Hyper-

calcemia in Patients with Renal-cell Adenocarcinoma. New Eng. J. Med., **291** : 83, 1974.

13) Robertson, R. P., Baylink, D. J., Metz, S. A. and Cummings, K. B.: Plasma prostaglandin E in Patients with Cancer with and without Hypercalcemia. J. Clin. Endocr. Metb., **43** : 1330, 1976.

14) Gordon, G. S., Cantino, T. J., Erhardt, L., Hansen, J. and Lubich, W.: Osteolytic sterol in human breast cancer. Science, **151** : 1226, 1966.

15) Luben, R. A., Mundy, G. R., Trummel, C. L. and Raisz, L. G.: Partial purification of osteoclast-activating factor from phytohemagglutinin-stimulated human leukocytes. J. Clin. Invest., **53** : 1473, 1974.

16) Mundy, G. R., Raisz, L. G., Cooper, R. A., Schecter, G. P. and Salmon, S. E.: Evidence for the secretion of an Osteoclast Stimulating Factor in Myeloma, New. Eng. J. Med., **291** : 1041, 1974.

17) Chopra, D. and Clerkin, E. P.: Hypercalcemia and Malignant Disease. Med. Clin. Nor. Amer., **59** : 441, 1975.

18) Lubensky, J. D. and Gangai, M. P.: The Hypercalcemia of Genitourinary Malignancy. J. Urol., **121** : 259, 1979.

19) Clark, J. D. and Kenny, A. D.: Hog Thyrocalcitonine in the Dog: Urinary Calcium, Phosphorus, Magnesium and Sodium Responses. Endocrinology., **84** : 1199, 1969.

20) 安達 勇・阿部 薫・山口 建・田中雅博・熊岡爽一・石川七郎：悪性腫瘍患者の高血症に対するブタ・カルシトニンの治療効果. 癌の臨床, **22** : 841～847, 1976.

21) Seyberth, H. W., Segre, G. V., Morgan, J. L., Sweetman, B. J., Potts, J. T. and Oates, J. A.: Prostaglandins as mediators of Hypercalcemia associated with certain types of cancer. New. Eng. J. Med., **298** : 1278, 1975.

22) Seyberth, H. W., Segre, G. V., Hamet, P., Sweetman, B. J., Potts, J. T. and Oates, J. A.: Characterization of the Group of Patients with the Hypercalcemia of Cancer who Respond to Treatment with Prostaglandin synthesis inhibitors. Trans. Ass. Amer. Phys., **89** : 92, 1976.

23) Perlia, C. P., Gubisch, N. J., Wolter, J., Edelberg D., Dederick, and Taylor, S. G. III.: Mithramycin Treatment of Hypercalcemia. Cancer, **25** : 389, 1970.

(1980年11月14日受付)