泌尿紀要27巻4号
1981年4月

水腎杯症を合併した多房性腎嚢胞の1例

和歌山県立医科大学泌尿器科学教室（主任：大川順正教授）
安川　修・高松正人
土居　淳・曽根正典
山際健司・大川順正

MULTILOCULAR CYST OF THE KIDNEY WITH A HYDROCALYCOSIS: REPORT OF A CASE

Shu YASUKAWA, Masato TAKAMATSU, Jun DOI, Masanori SONE, Kenji YAMAGIWA and Tadashi OHKAWA
From the Department of Urology, Wakayama Medical College
(Director: Prof. T. Ohkawa, M. D.)

A case of multilocular cyst of the kidney with a large hydrocalycosis was reported herein.

A 9-month-old girl was found to have a large left-sided abdominal mass.

An excretory urogram revealed a left renal mass with elevation of the collecting system. Renal ultrasonography showed the presence of a cystic mass and confirmed many cysts in the solid mass following percutaneous renal puncture. The patient was treated by a transabdominal nephrectomy. Histologic observation was completely compatible with multilocular cyst of the kidney. Literatures were reviewed with reference to possible etiology, preoperative diagnosis and treatment.

緒　言

多房性腎嚢胞は，腎の嚢胞性疾患のなかでも比較的稀な形のもので，腎にみられる他のさまざまな嚢胞性疾患と同様にその発生病理，病因論に定説を見ず，また分類上の位置づけも一定していない．最近，水腎杯症を合併した本症の1小児例を経験したので若干の文献的考察を加えて報告する．

症　例

患　者：9カ月，女児．

主　訴：左腹部腫瘤

出生・既往歴：満期安産，生下時体重 3250 g，その他特記すべきことなし．

家族歴：特記すべきことなし．

現病歴：1980年2月19日，38°C 前後の発熱が出現し，2日間の持続の後，解熱と前後して発疹があらわれた．突発性発疹症の診断のもとに近医にて加療をうけていたが，この時に左上腹部の腫瘤を指摘され，2月25日当院小児科に入院，左腎腫瘍の疑いにて同日当科へ紹介された．

入院時現症：身長 71.4 cm，体重 10.0 kg，体格，栄養中等度．眼瞼結膜貧血なく，眼球結膜黄疸なし．血圧 158/100 mmHg．心肺に異常所見認めず．腹部は膨隆し，左季助部から左上腹部にかけ，右縁は正中を越え，下縁は臍下3～4横指に達する表面平滑，弾性硬，および境界鮮明な呼吸性移動のある小児頭大の腫瘤を触知した．下腹部，膀胱部，外陰部に異常所見なし．

入院時検査所見：WBC 14400/mm^3，RBC 496×10^4/mm^3，Hb 12.8 g/dl，Ht. 41.3%，PBC 21.6×10^4/mm^3，TP 5.9 g/dl，BUN 11 mg/dl，T. Chol. 164 mg/dl，creatinine 0.5 mg/dl，uric acid 4.2 mg/dl，GOT 43 mU，GPT 18 mU，LDH 431 mU，ALP 141 mU，CPK 46 mU，Na 136 mEq/L，K 5.1 mEq/L，Cl 107 mEq/L，Ca 4.8 mEq/L，P 4.6 mg/dl，IgA 40 mg/dl，IgM 81 mg/dl，IgG 410 mg/dl，α-fetoprotein 18.0 ng/ml 血沈 5 mm (1h)，14 mm (2h)，VMA spot

test (−)，血清総蛋白がやや低値を示したほかは著変をみとめなかった．

レ線検査所見：IVP では左腎の著明な上方への変位と腎盂腎杯の圧排変形がみとめられた (Fig. 1)．逆行性腎盂造影を試みると尿管カテーテルは尿管口より挿入しえなかった．

超音波断層撮影では 8×6×6 cm の嚢胞性エコーをとりまいて 12×8×8 cm 以上の充実性エコーがみとめられた (Fig. 2)．

以上の所見より，左腎重複腎盂の下方に属する部分に発生した水腎症との疑いをもち，経皮的腎盂穿刺をおこなったところ約 350 cc の淡黄色透明の液体が吸引された．Fig. 3 は穿刺吸引後造影剤を注入した後のレ線像である．

ところが造影剤を完全にとり去った後も触診上腹部の腫瘤は依然として存在し，そこで再度超音波断層撮影を施行したところ，小嚢胞エコーを多数含有する充実性エコーがみとめられた (Fig. 4)．この時点において，腎嚢胞性疾患が強く疑われたが腎悪性腫瘍も完全には否定しえなかったので緊急手術にふみきった．手術は上腹部傍正中切開にて腹腔内に達し，後腹膜を下行結腸外側で切開，後腹膜腔に入り左腎摘除術を施行した．左腎は嚢胞状で著明に腫大していたが周囲との癒着はみとめられず，剝離は比較的容易であった．リンパ節腫大など悪性腫瘍を思わせる所見はなかった．摘出標本は 970g, 15×13×8.5 cm であり，割面は暗赤色で上極に正常と思われる外観を呈する腎組織がわずかにみとめられるほかはほとんどが大小多数の嚢胞で占められ，これら嚢胞は相互間および腎盂との間に交通はみとめられなかった．また術前大きな嚢胞エコーを呈した部位は著明に拡張した下腎杯であることが確認され，穿刺針はこの部位に刺入されていた (Fig. 5, 6)．

嚢胞の内容液の性状は，蛋白 534 mg/dl，糖 56 mg/dl，尿素窒素 11.7 mg/dl，creatinine 0.1 mg/dl, Na 145 mEq/L，K 3.0 mEq/L，Cl 130 mEq/L，Ca 3.1 mEq/L，P 0.5 mg/dl と比較的血清成分と類似していた．

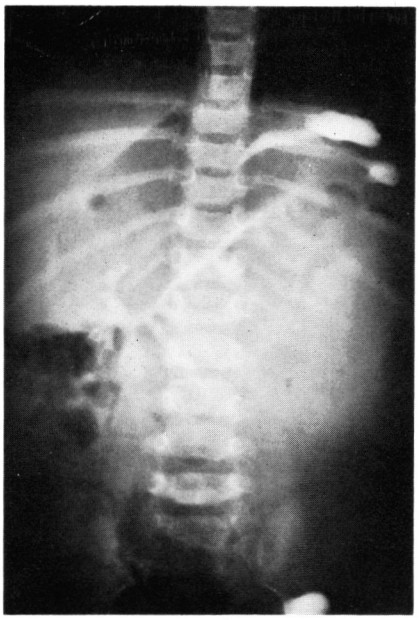

Fig. 1.　IVP 15分像．左腎の著明な上方への変位と腎盂腎杯の圧排変形がみとめられる．

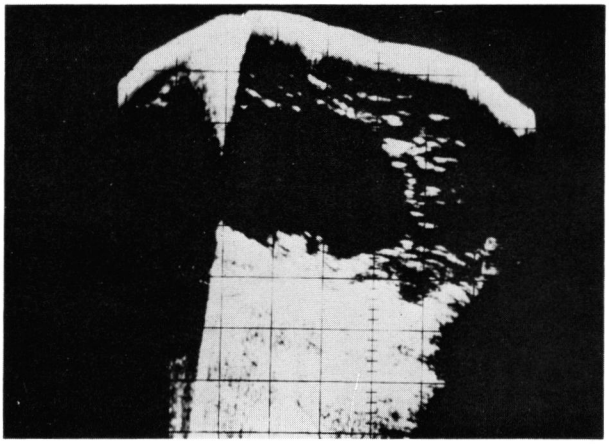

Fig. 2.　超音波断層像．大きな嚢胞性エコーをとりまいて，充実性エコーがみとめられる．

病理組織所見では，外観上残存腎組織を思わせた上極は組織学的にみてもほぼ正常の腎組織であった (Fig. 7)．大部分を占めた嚢胞部分では大小多数の嚢胞をみとめ，嚢胞は一層の扁平ないしは立方上皮で覆われ，周囲の間質は大部分が結合織からなり，比較的細胞成分に乏しく，ところどころにリンパ球の浸潤がみとめられた (Fig. 8)．また隔壁の結合組織中に毛細血管とともに尿細管様の管腔構造が散見され，この管腔構造と嚢胞の上皮には PAS 染色にて基底膜がみとめられた (Fig. 9, 10, 11)．以上の所見より多房性腎嚢胞と診断された．

患者の経過は順調で，術後11日目に退院，術後9カ月を経過した現在，再発の徴候なく外来にて経過観察中である．

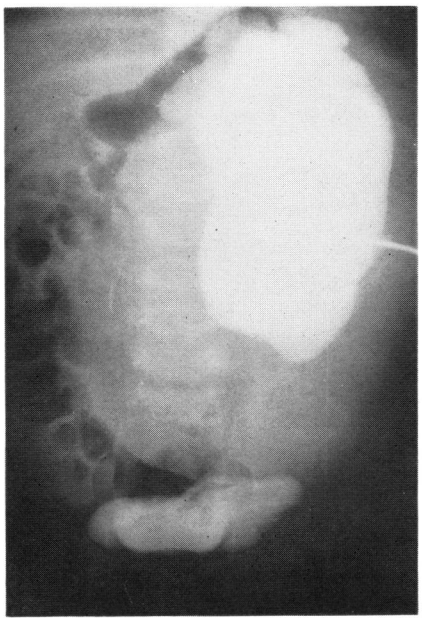

Fig. 3.　経皮的腎盂造影像．穿刺前の超音波断層撮影において大きな嚢胞性エコーを呈した部位が描出されている．

考　　察

現在，最も広く用いられている多房性腎嚢胞の診断基準は，Boggs & Kimmelstiel[1] の提唱によるところの，1) The lesion must be multilocular. 2) The cysts must, for the most part, be lined by epithelium. 3) The cysts must not communicate with the pelvis. 4) The residual renal tissue should be essentially normal, except for pressure atrophy. 5) Fully developed, mature nephra or portions of such should not be present within the septa of the cystic lesion. という5項目とされているが，本症例は肉眼的，病理組織学的にこれらの診断基準のすべてを満足させるものであった．

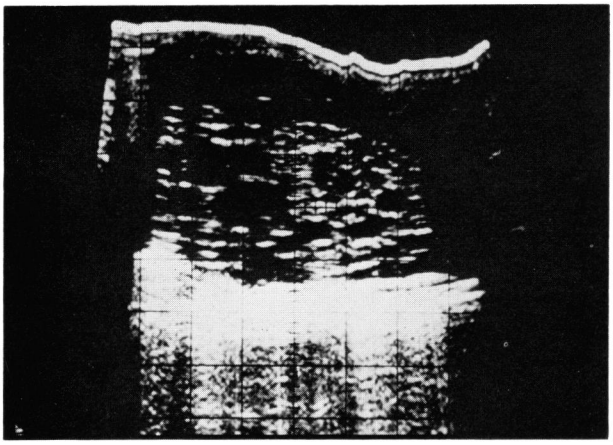

Fig. 4.　経皮的腎盂穿刺により内容液を吸引した後の超音波断層像．小嚢胞性エコーを多数含有する大きな充実性エコーがみとめられる．

多房性腎嚢胞の病因に関してはいくつかの考え方が出されてきているが，この疾患が先天的なものであるか，あるいは後天性のものであるかすら解明されていないのが現状である．Kampmeier[2] は，ヒトは胎生期において cystic renal tubulus をもつ時期があり，本疾患はこのような tubulus が退化せず拡張したものであると述べ，Hildebrand[3] は ureteral bud により形成される集合管と，metanephric blastema により形成される nephron との結合が何らかの原因によっ

Fig. 5. 摘 出 標 本

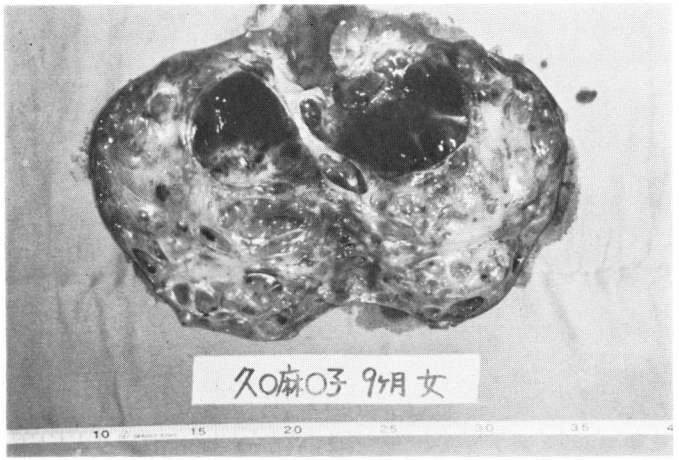

Fig. 6. 摘出標本割面．中央部に著明に拡張した下腎杯がみとめられ周囲の嚢胞は相互間および腎盂との間の交通はみとめられない．

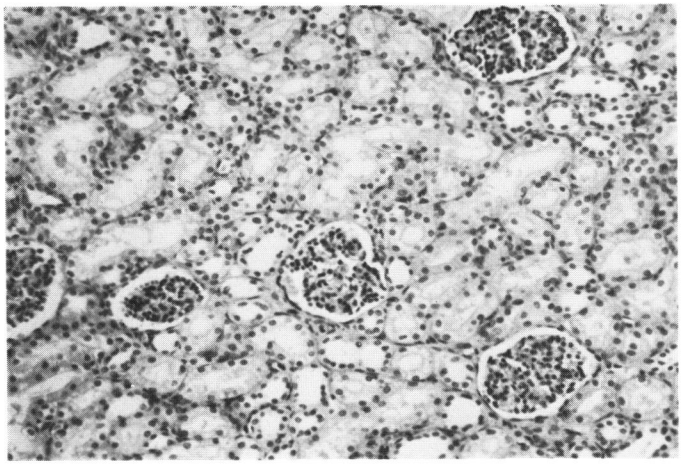

Fig. 7. 残存腎の組織所見．ほぼ正常の腎組織がみとめられる．（×100，HE 染色）

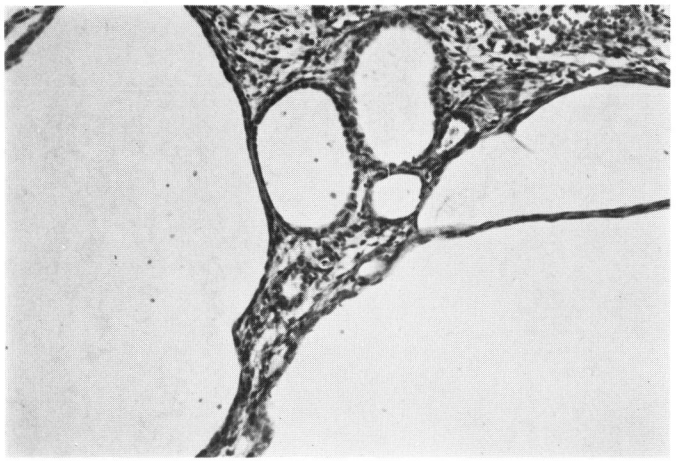

Fig. 8. 大小多数の嚢胞がみとめられ，嚢胞上皮は一層の扁平ないし立方上皮よりなる．（×100，HE 染色）

Fig. 9.　嚢胞隔壁にみられる尿細管様管腔構造（×100, HE 染色）

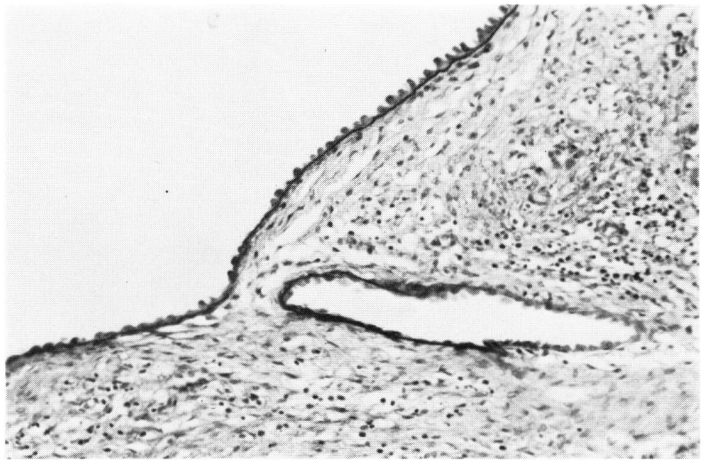

Fig. 10.　嚢胞上皮には基底膜がみとめられる．（×100, PAS 染色）

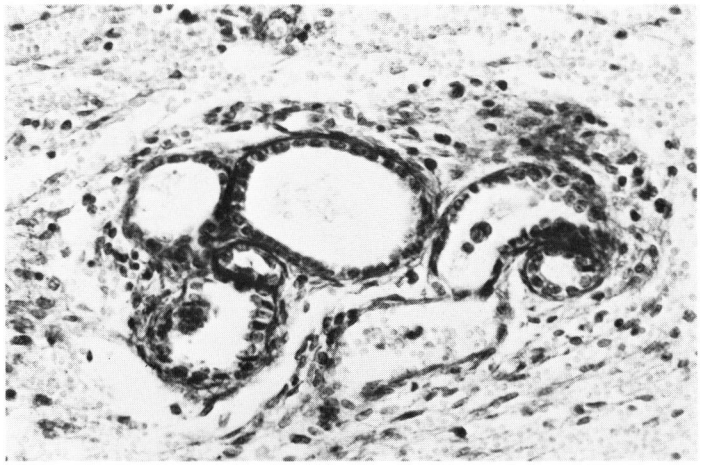

Fig. 11.　尿細管様管腔構造　強拡大．毛細血管もみとめられる．上皮には，嚢胞上皮と同様に基底膜がみとめられる．（×200, PAS 染色）

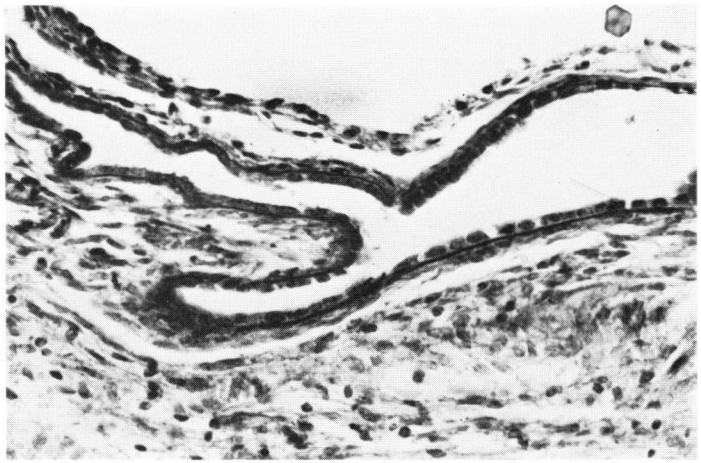

Fig. 12.　集合管の縦断面を思わせる像（×200, PAS 染色）

Table 1. 多房性腎嚢胞本邦報告例

No.	報告者	年	年齢	性	患側	主訴	治療	備考
1	関村	1942	55	男	左	血尿，腹部腫瘤	腎摘	
2	土屋	1949	55	女	右	腹部腫瘤	〃	
3	林	1959	5.2	女	右	上腹部腫瘤	〃	
4	大越	1961	49	男	左	腰痛	〃	淡明細胞癌 腎結石合併
5	金沢	1962	1.4	男	右	呕吐，発熱	〃	
6	藤井	1962	54	女	右	腹部腫瘤	〃	
7	占部	1962	51	女	左	血尿	〃	
8	小林	1967	64	男	右	側腹部腫瘤	〃	
9	山際	1967	56	男	左	血尿，尿閉	〃	淡明細胞癌 合併
10	川村	1969	1.2	男	左	腹部腫瘤	〃	
11	向田	1969	39	男	左	側腹部腫瘤	〃	高血圧合併
12	大室	1969	1.5	男	左	側腹部腫瘤	〃	
13	梶本	1971	47	男	右	血尿	〃	
14	金武	1971	65	男	左	無症候性血尿	嚢胞切除	高血圧合併
15	山川	1972	2.3	男	右	上腹部腫瘤	腎摘	
16	広野	1974	71	女	左	側腹部腫瘤 圧痛，血尿	〃	高血圧合併
17	酒井	1975	17	女	右	側腹部腫瘤 鈍痛，血尿	〃	
18	広川	1975	54	女	左	左下腹部重圧感	腎部分切除	
19	広野	1976	48	男	右	無症候性血尿	腎摘	
20	小杉	1976	47	男	右	右腰痛	腎部分切除	
21	金田	1976	5	女	左	血尿	腎摘	
22	平尾	1977	1.10	女	右	側腹部腫瘤	〃	
23	清原	1977	61	男	右	側腹部腫瘤	〃	
24	山川	1977	2.9	男	右	側腹部腫瘤	〃	
25	田所	1978	47	男	右	腹部腫瘤	腎部分切除	
26	鈴木	1978	7	男	左	腹部腫瘤	腎摘	
27	山本	1979	61	男	左	上腹部腫瘤	〃	淡明細胞癌 合併
28	寺島	1979	26	男	左	顕微鏡的血尿	腎部分切除	
29	〃	1979	47	男	左	側腹部痛	〃	
30	須藤	1979	45	女	右	側腹部痛，血尿	腎摘	
31	萩中	1980	72	女	右	腹部腫瘤	腎部分切除	
32	村上	1980	27	女	右	肉眼的血尿	〃	
33	栃木	1980	1.5	男	右	側腹部腫瘤	腎摘	
34	自験例	1981	0.9	女	左	腹部腫瘤	〃	

てなされないため，糸球体が機能を開始し尿の分泌が始まることにより尿細管が拡張したものと考えた．また Hepler[4] はウサギ腎において実験的に嚢胞をつくることに成功し，嚢胞は tubular obstruction による尿路通過障害と腎の循環不全のための虚血性変化が組み合わさって形成されると述べ，このメカニズムは腎の solitary cyst と同様であるとして，ともに後天性の変化であると考えた．他方，Frazier[5]，Boggs & Kimmelstiel，川村ら[6]は，嚢胞隔壁に embryonic element と思われる組織がみとめられることから本症の腫瘍性増殖機転を示唆する報告をおこない，さらにBoggs & Kimmelstiel は，これらの embryonic element は注意深く観察をおこなわないと見落とす危険性があるために，このような element がないからといって腫瘍性病因を否定するものではないと述べており，その後も多房性腎嚢胞の発生を腫瘍性増殖に起因を求める報告や，本症を nephroblastoma の分化型とする報告も少なくない．自験例では嚢胞隔壁に尿細管様管腔構造が散見されるが，この管腔構造と嚢胞の上皮には PAS 染色にて明らかに同様の基底膜がみとめられ，一般に大きい嚢胞の方が上皮が扁平化する傾向があることより，これら2つのものは同一のもの，すなわち，嚢胞は小さな管腔構造が拡張して生じたものではないかと推定される．また一部には，集合管の縦断像を思わせる部位がみとめられる (Fig. 12)．自験例においてみとめられる尿細管様管腔構造は川村らの述べる metanephric blastema に由来すると思われる腺様構造にきわめて類似しており，腫瘍性増殖を考えるにあたっては興味のある所見である．Uson & Melicow[7] は多房性腎嚢胞と診断された45歳の女性で，その4年前には正常の nephrogram を呈していた症例を報告しており，このように本症を先天的なものとすることに否定的な考え方が強くなって，腫瘍性増殖説が有力となりつつあるが，Akhtar & Qadeer[8] は，たとえ embryonic tissue が存在しているからといっても，それは現在の段階では本症の発症を腫瘍性増殖とすることの確証とはなりえないと述べており，本症の病因については今後も多くの論議がなされるものと思われる．

多房性腎嚢胞の場合，腎盂腎杯が圧排変形をうけ拡張することは少なからずみとめられているが，自験例のごとくその内容量が 350 cc にも達する大きな水腎杯症を合併するものは記載がないようである．

本症の発生頻度は比較的まれであり，欧米では1892年 Edmunds[9] の報告したその第1例を嚆矢とし，Fobi ら[10]は自らの5例の報告を加えて84例を報告しており，他方，本邦では1942年の関村ら[11]の報告を第1例とし，1978年田所ら[12]はその25例を集計報告している．その後報告された症例に自験例を加えた本邦症例34例の詳細を Table 1 に示す．年齢分布では本邦，欧米ともに5歳以下および40歳以上で発見されることが多く，欧米では5歳以下の症例が約半数を占めるのに対し，本邦では自験例を加えても 1/3 に満たない．本症にみとめられる特異的な年齢分布の原因は不明であるが，この年齢分布からも広川ら[13]が推定したように小児例と成人例とでは嚢胞形成のおこり方が異なるのではないかとの印象がもたれるところである．なお，自験例は著者の調べえたかぎりでは本邦最年少例である．性別では成人例については欧米では男：女≒1：2と女性報告例が多いのに対し，本邦では逆に男：女≒2：1と男性に多くみられる．しかしながら小児例では本邦，欧米ともその性差はないようである．患側は Chatten & Bishop[14] の報告した1例を除き全例一側性であり，その左右差はみとめられない．

本症の治療は，かつては術前診断がきわめて困難であったこともあり，ほとんどの症例で腎摘除術がなされてきたが，近年，CT や超音波断層法をはじめとする診断技術の進歩に伴い術前確定診断がなされることが多くなり，嚢胞部分が比較的小範囲のもの，あるいは他側腎に機能障害がみとめられるものなどでは腎部分切除術がなされるようになってきている．自験例は，大きな水腎杯症を合併していたこともあって術前診断が確定せず，また腎のほとんどの部分を嚢胞が占めていたため腎摘除術が施行された．

本症の予後については，その腫瘍性の病因を示唆する報告もあるが，いまだ再発転移を示したという報告はなく，一般にその予後は良好である．

結　　語

1. 本邦最年少と思われる9カ月女児の多房性腎嚢胞の症例を報告した．

2. 本症は，その年齢分布から小児と40歳以上との両者にピークがみられ，成因にきわめて興味のもたれる疾患である．

3. 本症に関する欧米ならびに本邦における文献的考察を行なった．

文　　献

1) Boggs, L. K. and Kimmelstiel, P.: Benign multilocular cystic nephroma: Report of two cases of so-called multilocular cyst of the kidney. J. Urol., **76**: 530～541, 1956.

2) Kampmeier, O. F.: A hitherto unrecognized mode of origin of congenital renal cysts. Surg. Gynec. & Obstet., **36** : 208～216, 1923.
3) Hildebrand, A.: Weiterer Beitrag zur pathologischen Anatomie der Nierengeschwülste. Arch. f. klin. Chir., **48** : 343～371, 1894.
4) Hepler, A. B.: Solitary cysts of the kidney. Surg. Gynec. & Obstet., **50** : 668～686, 1930.
5) Frazier, T. H.: Multilocular cysts of the kidney. J. Urol., **65** : 351～362, 1951.
6) 川村寿一・宮川美栄子：男子乳児に見られた多房性腎嚢胞の1例. 泌尿紀要, **15** : 759～772, 1969.
7) Uson, A. C. and Melicow, M. M.: Multilocular cysts of kidney with intrapelvic herniation of a "daughter" cyst: report of 4 cases. J. Urol., **89** : 341～348, 1963.
8) Akhtar, M. and Qadeer, A.: Multilocular cyst of kidney with embryonic tissue. Urology, **16** : 90～94, 1980.
9) Edmunds, W.: Cystic adenoma of kidney. Trans. Path. Soc. Lond., **43** : 89～90, 1892.
10) Fobi, M., Mahour, G. H. and Isaacs, H. Jr.: Multilocular cyst of the kidney. J. Pediat. Surg., **14** : 282～286, 1979.
11) 関村 平・赤坂 裕・楠 隆光：Partielle Cystenniere の1例. 日泌尿会誌, **34** : 315, 1943.
12) 田所 茂・家田和夫・早川正道・村井 勝・田崎寛・入 久己：多房性腎嚢胞の1例. 泌尿紀要, **24** : 937～945, 1978.
13) 広川 信・佐々木紘一・藤井 浩・朝倉茂夫：多房性腎嚢胞について―1成人例の経験―. 泌尿紀要, **23** : 337～342, 1977.
14) Chatten, J. and Bishop, H. C.: Bilateral multilocular cysts of the kidneys. J. Pediat. Surg., **12** : 749～750, 1977.

(1980年11月25日受付)