

排 尿 時 膀 胱 尿 道 造 影

大阪厚生年金病院

櫻 井 勲

DIAGNOSTIC IMPLICATIONS AND PROBLEMS OF
MITURATING/VOIDING CYSTOURETHROGRAPHY

Tsutomu SAKURAI

From the Department of Urology, Osaka Kosei-Nenkin Hospital

Micturating cystourethrography is the indispensable technique for the examination of the lower urinary tract. If the process of voiding is observed fluoroscopically, and sequential spot films are taken in an oblique or lateral position, the functional and anatomical changes caused by even minor lesions of the bladder and urethra could be demonstrated.

Firstly to simplify the various roentgenographic shapes of bladder outlet disorder, secondary to transfer the roentgenographic data easily to computer storage, we have been trying to divide micturating cystourethrogram, documented at the peak flow, into five basic patterns.

These are

- (1) normal
- (2) bladder neck obstruction or opening insufficiency
- (3) dilated posterior urethra with collar response of bladder neck, "spinning top" configuration
- (4) dilated posterior urethra without bladder neck responses, "wide bladder neck"
- (5) normal urethra, but hypoplastic trigone with or without bladder base descent.

In this presentation, these five patterns were matched with the other urodynamic investigations in each clinical cases, and the diagnostic implications and problems of micturating/voiding cystourethrography were discussed.

排尿時膀胱尿道造影 MCU/VCG は下部尿路の形態と機能を視覚でとらえる検査法であり、腎・上部尿路に対する IVP に相当する。膀胱の形態の異常は IVP の膀胱像でも検出できることもあるが、背景にある病態についての情報は得られない。VUR や下部尿路の器質的閉塞の有無はもちろん、膀胱頸部や後部尿道のいわゆる内括約部の状態を知るためにも、MCU/VCG は欠かすことのできない検査法である。

造影法：

一般には経尿道的カテーテルで20%造影剤を膀胱内へ注入するが、カテーテル挿入が困難な例や、内圧・筋電図・尿流量の同時記録を行なう場合には恥骨上膀

胱穿刺を行なって注入する。IVP/DIP に続いて排尿時の膀胱造影を行なえば、被検者にとってカテーテル操作を省略できる利点は大きい。しかし上部尿路に造影剤があるため、軽度の VUR や、VUR を伴った尿管狭窄を区別できない欠点がある。造影濃度が薄いため読影が困難な例も少なくない。

体位は膀胱底部と後部尿道が重複しないで投影される横または45°斜位をとらせる。乳幼児では迎臥位のままで排尿させるが、小児以上は立位で排尿させる。女性でも大腿の間にプラスチック受尿器を固定すれば、立位の排尿は可能である。

TV 透視で断続的に観察しながら、膀胱充滿、排尿

の各相のポイントになる瞬間をスポットフィルムで連続撮影する。排尿の全過程をビデオに収録するのは、被曝線量が増す割には役に立つ映像が少なく、逆に排尿時の1枚撮りは折角の情報を失なう方が多く、urodynamics検査の質に欠けることになる。Fig. 1は胃腸透視に用いる一般の装置で撮影したもので、一回の排尿の間に数枚撮影できる実例を示した。

適 応：

MCUは一般には 1) VURの存在を疑わせる場合、2) 膀胱以下の閉塞の徴候を認める場合、3) 神経因性膀胱の機能障害の内容を調べる場合に行なわれる (Table 1)¹⁾。しかし、日常診療でしばしば遭遇する頻発性膀胱炎、慢性前立腺炎、副睾丸炎、原因不明の血尿、ことに小児の良性血尿として腎疾患の扱いを受けている1群の症例、薬剤や心理療法に抵抗する夜尿症などにこの検査を適応することは未だ一般化していないし、原因と推定される所見のとり方になお意見が分れるのが現状である。

Table 1. 排尿時膀胱尿道造影の適応

1. 小児の尿路感染, 成人の頻発性尿路感染
2. 腎の瘢痕形成や萎縮
3. 尿管拡張を伴った腎盂尿管移行部狭窄
4. 両側の上部尿路拡張
5. 神経因性膀胱機能障害

(Mellins, H. Z.: Campbell's Urology, Vol. 1, 1978)

読 影：

1) 排尿時膀胱尿道レ線像のパターン分類

排尿時の膀胱尿道レ線像は解剖学的にも複雑であり、ことに排尿の過程で膀胱頸部と後部尿道は動的に変化するため、読影は容易ではない。したがって、一枚のフィルムのみで下部尿路の器質的あるいは機能的障害を判定するのは困難であるし、時には判定を誤ることもありうる。そのために連続撮影が望まれるわけであるが、そのなかから最高の尿線を描く瞬間のフィルムを選んで頸部と後部尿道のレ線像を5つのパターンに分類することを、著者はたびたび報告してきた (Fig. 2)²⁾。今回はこの5つのパターンをurodynamics検査成績と対比させながら、各レ線像の特徴と背景にある病態の解釈を試みる。

2) 膀胱頸部閉鎖

パターン②、つまり膀胱頸部閉鎖または解放不全のレ線像の問題を、二三の実例で検討したい。Fig. 3は

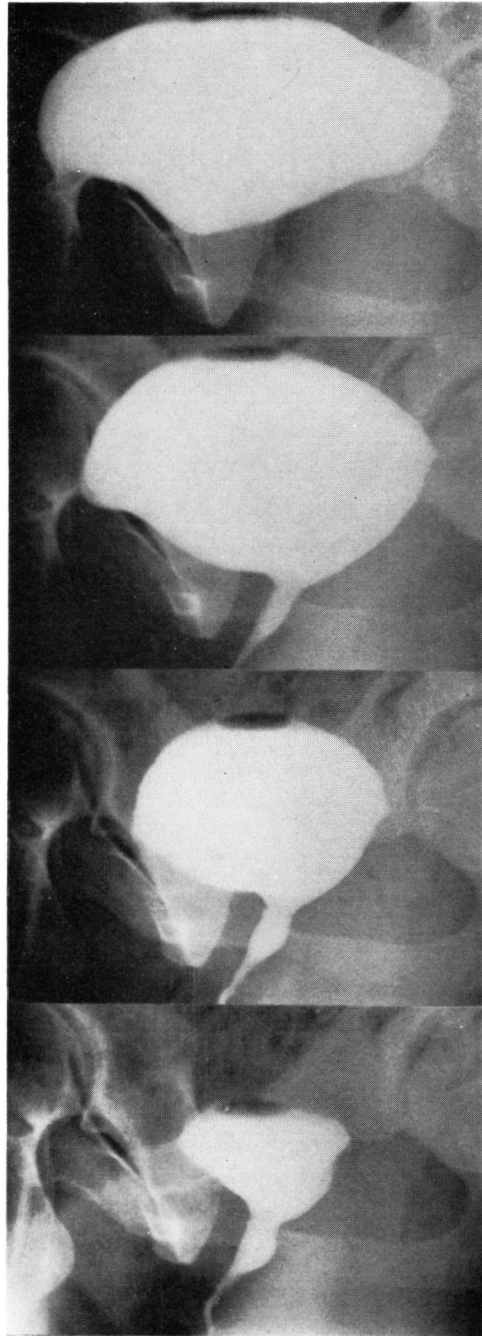


Fig. 1. Voiding (micturition) cystourethrogram of female taken with ordinary X-ray instrument. Four to six exposure is possible during one voiding behavior.

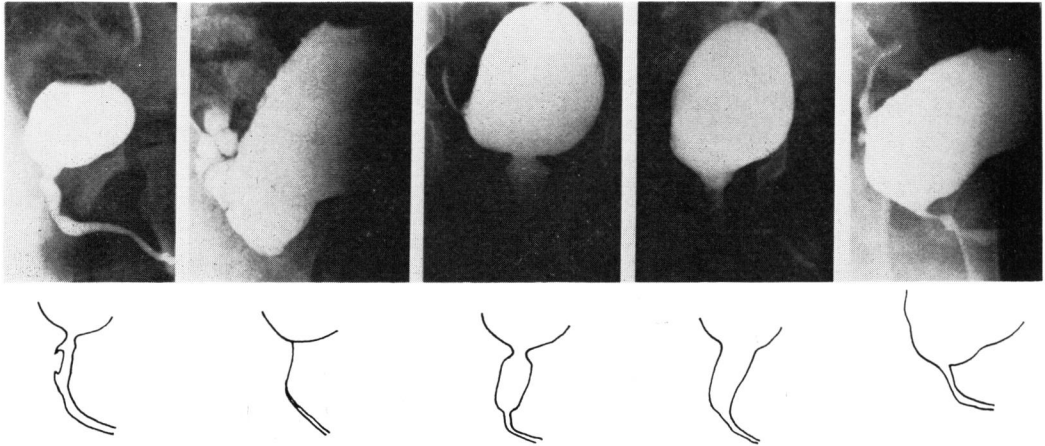


Fig. 2. Micturating cystourethrographic pattern in children²⁾

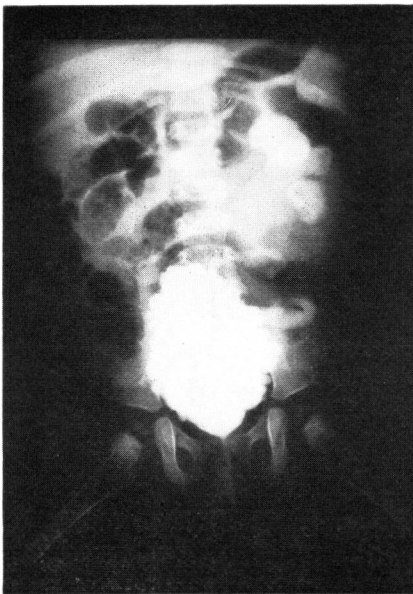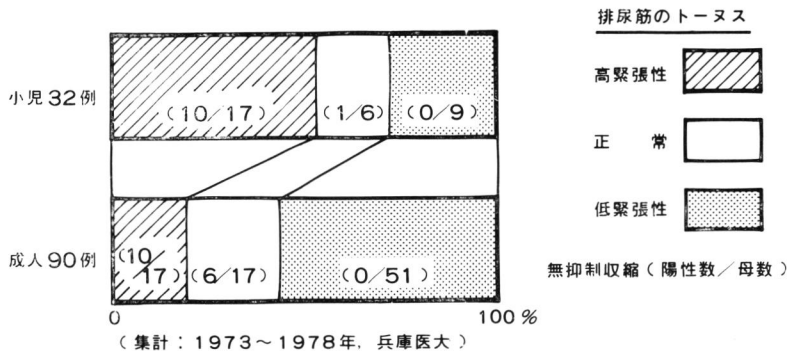


Fig. 3. Voiding cystourethrogram of 1-year-old girl with hydrocephalus

1歳女児のMCU像で、膀胱頸部は閉鎖されたままであり、高度の両側水腎尿管、および肉柱形成を伴っている。膀胱内圧曲線はいわゆる反射型膀胱を示した。Fig. 4は3歳女児の仙骨形成不全に伴った弛緩性膀胱のレ線像で、膀胱容量は大きく、底部は下降しているが、頸部は閉鎖されたままである。患児自身の腹圧加重のみでは頸部は開放されなかったが、手圧を加えると開放されることをレ線上で確認できた(Fig. 4)。Fig. 5は慢性前立腺炎と排尿困難を訴えた61歳男性の排尿前および排尿中のレ線像である。頸部はすこし開いているが、前立腺部から膜様部にかけての尿道が狭く、精阜の直上にあるMcNeal(1972)のpre-prostatic sphincter³⁾も弛緩していない。

以上わずかな実例からも膀胱頸部閉鎖または開放不全のレ線像にはいろいろな機能障害の型が含まれていることがわかる。Table 2は頸部が開放されない症例について行なった膀胱内圧の成績である。小児では排尿筋のトーンが高い例が多く、成人では逆に低下した例が多いという差はあるが、頸部が開放されない症

Table 2. 膀胱頸部閉鎖/開放不全と排尿筋の反応



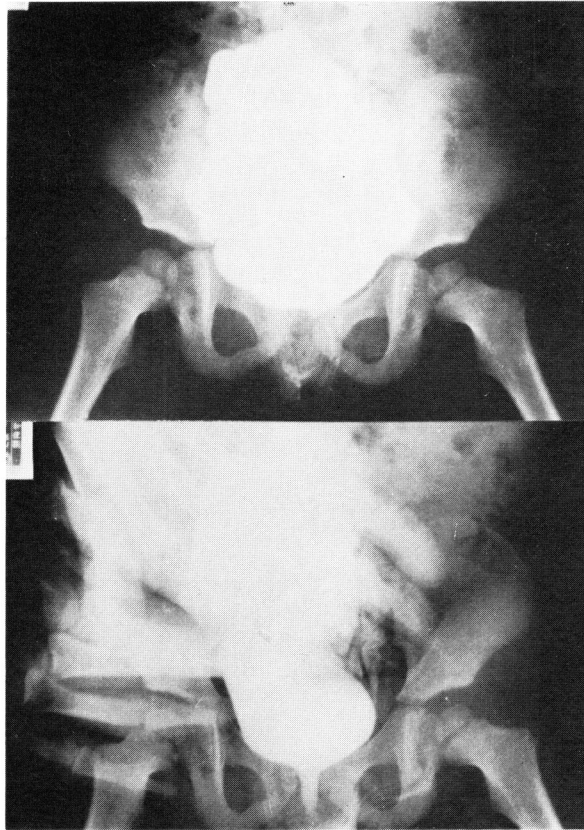


Fig. 4. Case: 3-year-old girl with sacral anomaly. Bladder neck is closed even with patient abdominal pressure (upper), but open by Créde maneuver of patient's mother (lower)

例の排尿筋の状態は決して一様ではないことを両者とも示している。

膀胱内圧と尿道内を同時に記録すると、排尿の直前に尿道内圧が下降することを簡単に証明することができる (Fig. 6). この圧変動には①横紋筋である骨盤底筋群と外括約筋が弛緩する⁴⁾、②内縦走筋と三角部筋の収縮によって膀胱頸部が引張られるように開放される⁵⁾という2つの機序が働くと考えられている。Hutch (1966)⁶⁾は膀胱充満時の尿禁制から排尿時に頸部が開放される機構への変化を base plate theory で巧みに証明している。その要点は内外縦走筋の収縮によって base plate がくずれることと、中輪状筋の収縮によっていわゆる trigonal canal が維持されることにある。しかしここには排尿時に内括約筋が弛緩する機序が含まれていない。

副交感神経は運動性インパルスを送って排尿筋を収縮させると同時に、介在ニューロンを介して交感系

short neuron の活動に抑制をかけて内括約筋を弛緩させる⁷⁾という仮説がある。この仮説に従えば、副交感神経損傷時の排尿困難には排尿筋の収縮力減弱ないしは消失することと、頸部と後部尿道を支配する交感系 short neuron の活動が相対的に優位になって頸部を閉鎖するという2つの要因が作働していることになる。この状態は臨床的には α -blocker 負荷前後の UPP 記録で検出することができる。Fig. 7 は排尿困難を訴えた47歳男性の UPP であって、Regitine 10 mg 負荷により後部尿道圧が有意に下降したことを示す。

膀胱頸部閉鎖には器質的病変もある。Fig. 8 は膀胱頸部硬症をもった60歳男性の UPP であって、 α -blocker 負荷により peak-pressure は明らかに下降したが、頸部尿道圧は変化していない。Fig. 7 と比較すれば、器質的病変の UPP の特徴が明らかである。

3) "spinning top"

パターン③、つまり頸部が突出し、続く後部尿道が

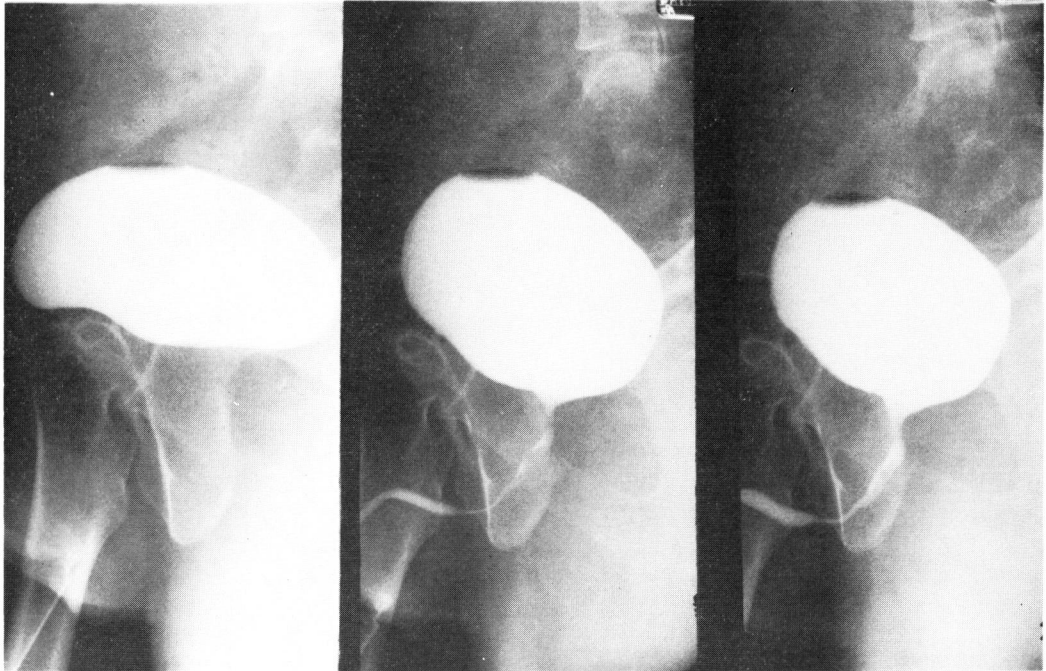


Fig. 5. Case: 61-year-old male with chronic prostatitis. From left to right, voiding started.

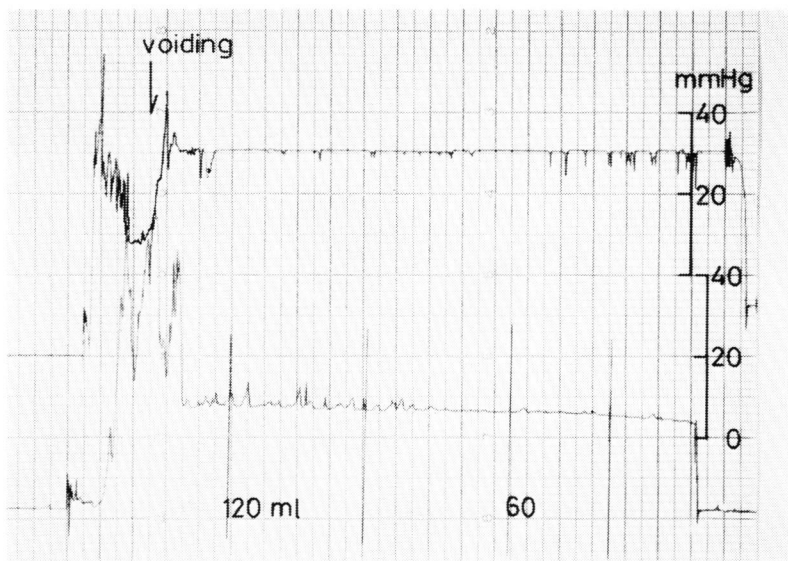


Fig. 6. Urethral pressure at the sphincteric urethra and intravesical pressure were recorded simultaneously in 6-year-old female patient. Immediately before voiding, urethral pressure sharply decreased

拡張した“spinning top”レ線像の問題を検討する。

Fig. 9 は昼間の頻尿，夜尿，および顕微鏡的血尿を訴えた7歳男児のMCU像であって，球状部尿道に狭窄，いわゆるring⁸⁾が認められる。ringの診断で

つねに問題になるのがFig. 10に示す後部尿道弁との鑑別である。頸部が環状に突出し，後部尿道が拡張した像はringのレ線とよく似ているが，弁の場合は拡張した尿道の先端が下方へ突出し，膜を思わせる陰影

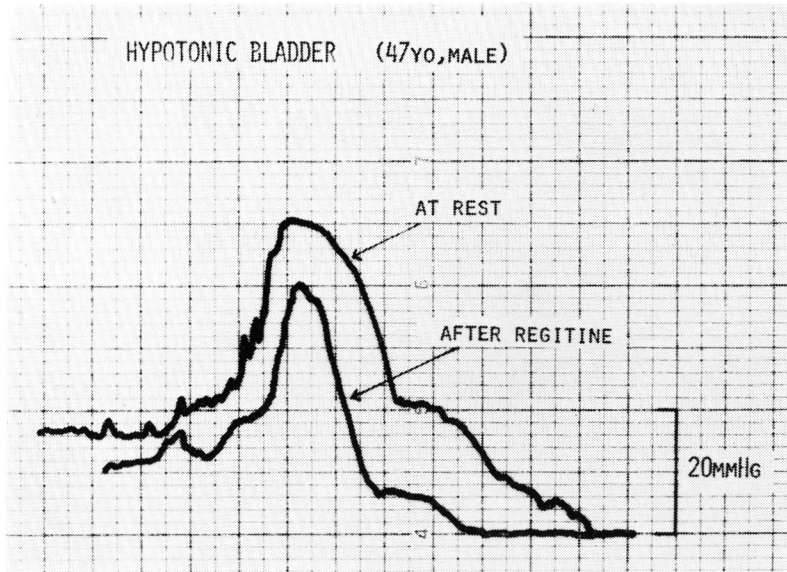


Fig. 7. Urethral pressure profilogram (recorded from right to left) of 47-year-old male patient, who complained of dysuria. After regitine (10 mg) loading, posterior urethral pressure decreased significantly

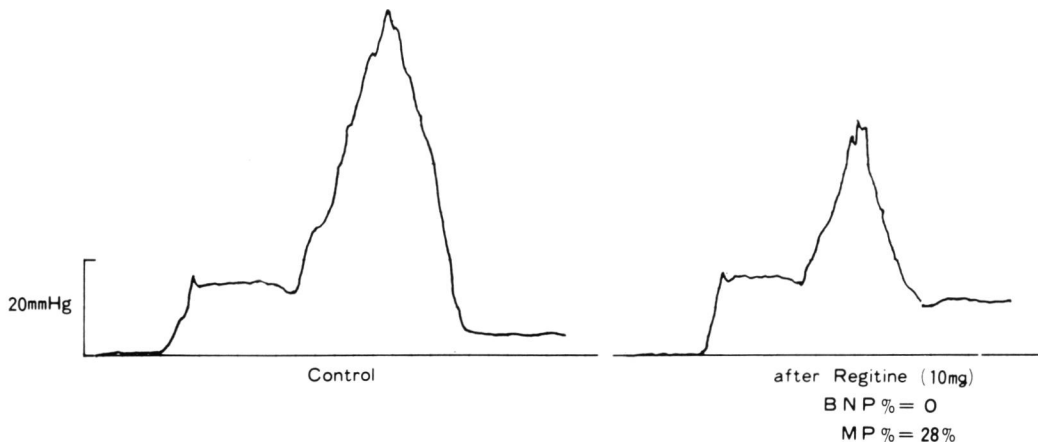


Fig. 8. Urethral pressure profilogram (recorded from left to right) of 60-year-old male patient, who had bladder neck sclerosis confirmed by TUR. Though peak pressure decreased prominently with regitine loading, posterior urethral pressure did not change

欠損を認めるのが異なる。しかし両者は発生学的には全く異質のものであり、解剖学的には後部尿道弁は外括約筋より proximal に位置するのに対して、ring は外括約筋の distal に位置する (Fig. 11)⁹⁾ のが両者を識別するポイントになる。

Fig. 12 は尿路感染をもつ1歳2カ月男児のレ線像であって、UCG で球状部尿道の狭窄、ring、MCG では後部尿道の狭窄前拡張と VUR が認められる。

直視下 ring 切開を行なった後の MCU では後部尿道の拡張も VUR も消失している。前部尿道のレ線像から尿流障害が除かれたことがわかる。

ところが球状部尿道狭窄、ring はつねに“spinning top”像を示すとはかぎらない。Fig. 13 は同じ内径の ring でも症例によっては頸部と後部尿道の反応はさまざまであることを示している。ここに spinning top の病的意義、あるいは ring のレ線学的診断について意

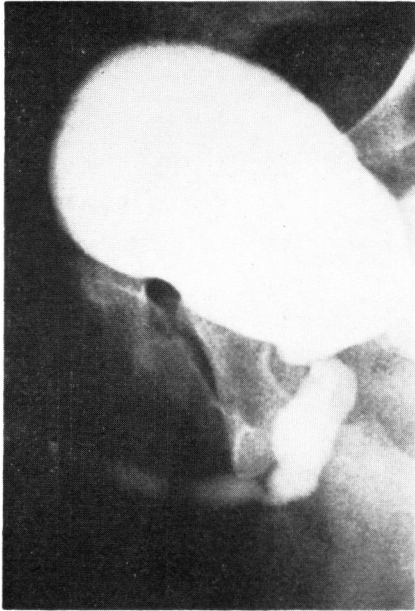


Fig. 9. Case: 7-year-old boy with bulbar urethral stenosis, who complained of day-time frequency, nocturnal enuresis and microscopic hematuria

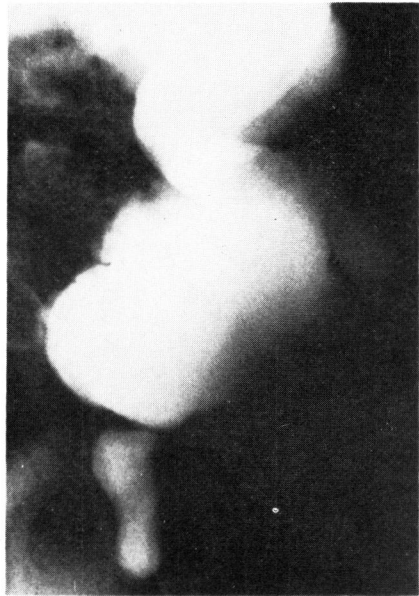

Fig. 10. Case: 5-year-old boy with posterior urethral valve. High grade reflux was also observed on both ureters

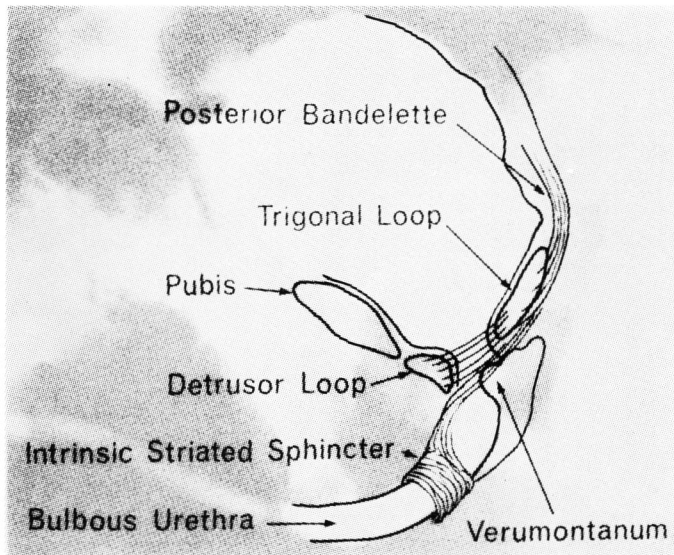


Fig. 11. This figure shows anatomical orientation on oblique voiding cystourethrogram (Young, B. W.: Lower Urinary Tract Obstruction in Childhood⁹⁾)

見が対する理由の1つがある。中等度以下の ring 狭窄による尿流障害はその円径で決まるのではなく、尿道粘膜の刺激で誘発された外括約筋の痙攣によって生じると Tanagho (1971)¹⁰⁾ は説明している。 Fig. 14

は頻尿と排尿中断の動作をもった6歳女児の MCU 像であって、外括約筋部尿道が閉鎖される過程が記録されている。末梢部尿道狭窄の切開により、患児の頻尿と排尿中断は消失した。

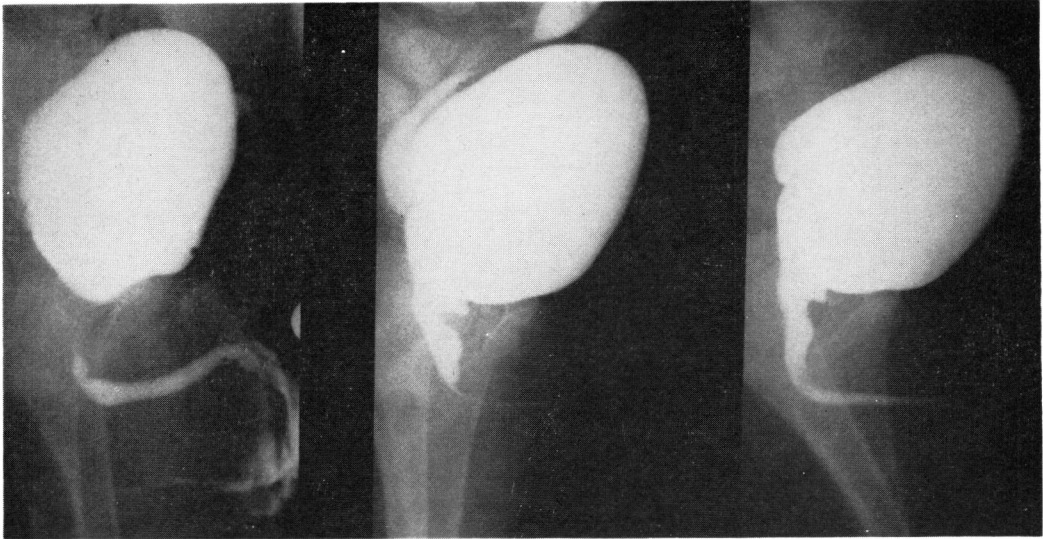


Fig. 12. Case: 1 y 2 m, boy Bulbar urethral stenosis, ring and left VUR are visible on UCG (left) and MCU (middle). These lesions are not visible on MCU after optic urethrotomy (right)

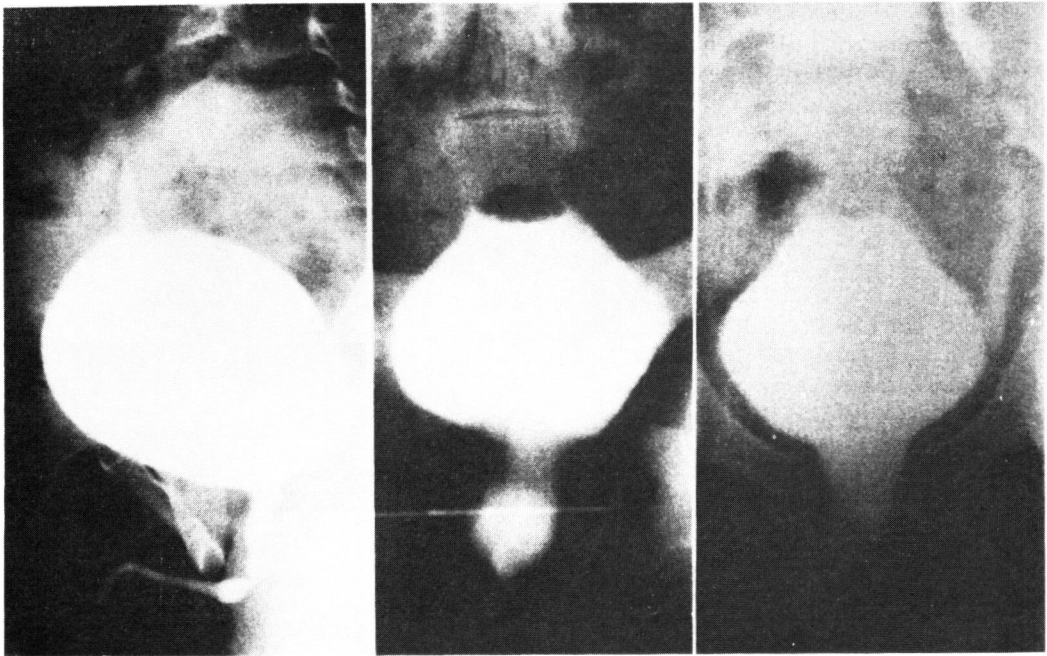


Fig. 13. These figures show how variously the bladder neck and posterior urethra respond to "urethral ring" from case to case

MCU 像で外括約筋部尿道が狭いと、その distal にある尿道狭窄を識別することができない。したがって、ring のために尿道粘膜が刺激されて外括約筋痙攣が誘発されているのか、それとも神経障害によって生じた外括約筋痙攣であるのかはレ線像のみでは区別することができない。Fig. 15-a は再発性膀胱炎を訴

えた43歳女性の MCU 像で、腹圧が加わった時頸部が開き、“spinning top” 像とともに尿線が描かれるのを認めた。この症例の筋電図検査 (Fig. 15-b) で球海綿筋反射や膀胱充満刺激に対する外括約筋の反応は低下しているが、排尿動作の時高振巾の病的スパイクが発射されることがわかった。つまり膀胱底部が下降

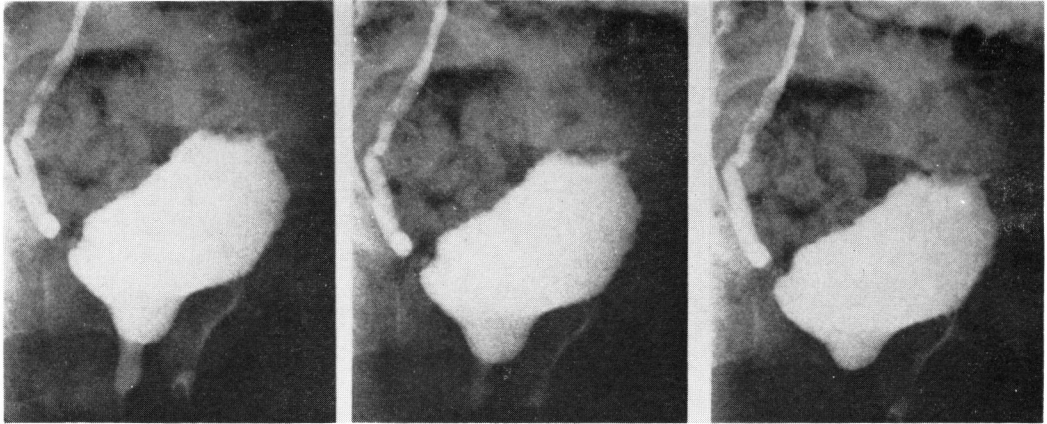


Fig. 14. Interrupted voiding was observed during voiding cystourethrogram in 6-year-old girl with distal urethral stenosis

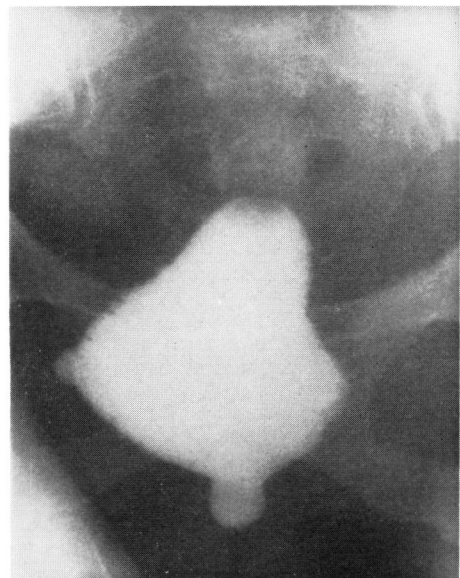
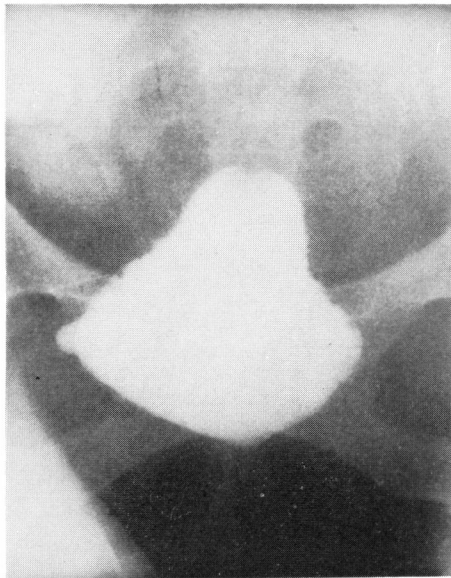


Fig. 15-a. Case: 43-year-old female, who complained of frequent episodes of cystitis. Voiding CG showed bladder base descent and external sphincter spasm

した状態と、努責排尿の時に外括約筋が痙攣するレ線像と一致する所見である。

それでは機能的狭窄である外括約筋痙攣があれば、すべて“spinning top”像を示すのだろうか。筋電図検査で排尿時の外括約筋痙攣が裏付けられた症例のパターンを調べた結果 (Table 3), 器質的尿道狭窄と同様大部分の症例は spinning top かつぎに述べる wide bladder neck のレ線像を示し、一部の症例がその他のパターンを示す成績が得られた。ここに外括約筋に近接した ring 狭窄の診断を誤る理由の1つがある。

4) “wide bladder neck”

パターン④, つまり “wide bladder neck”¹¹⁾ のレ線像を検討する。Fig. 16 は尿路感染と夜尿を訴えた8歳女児の MCU 像である。典型的な “wide bladder neck” と左の VUR が認められる。尿道計測で外尿道口狭窄も確認された。逆流防止術と外尿道口切開術後も尿路感染が依然として続くため、urodynamics 検査を施行したところ、Fig. 17 上段に示すように膀胱充満の間尿道がリズムカルに収縮運動することが記録された。この尿道の収縮運動は wide bladder neck に

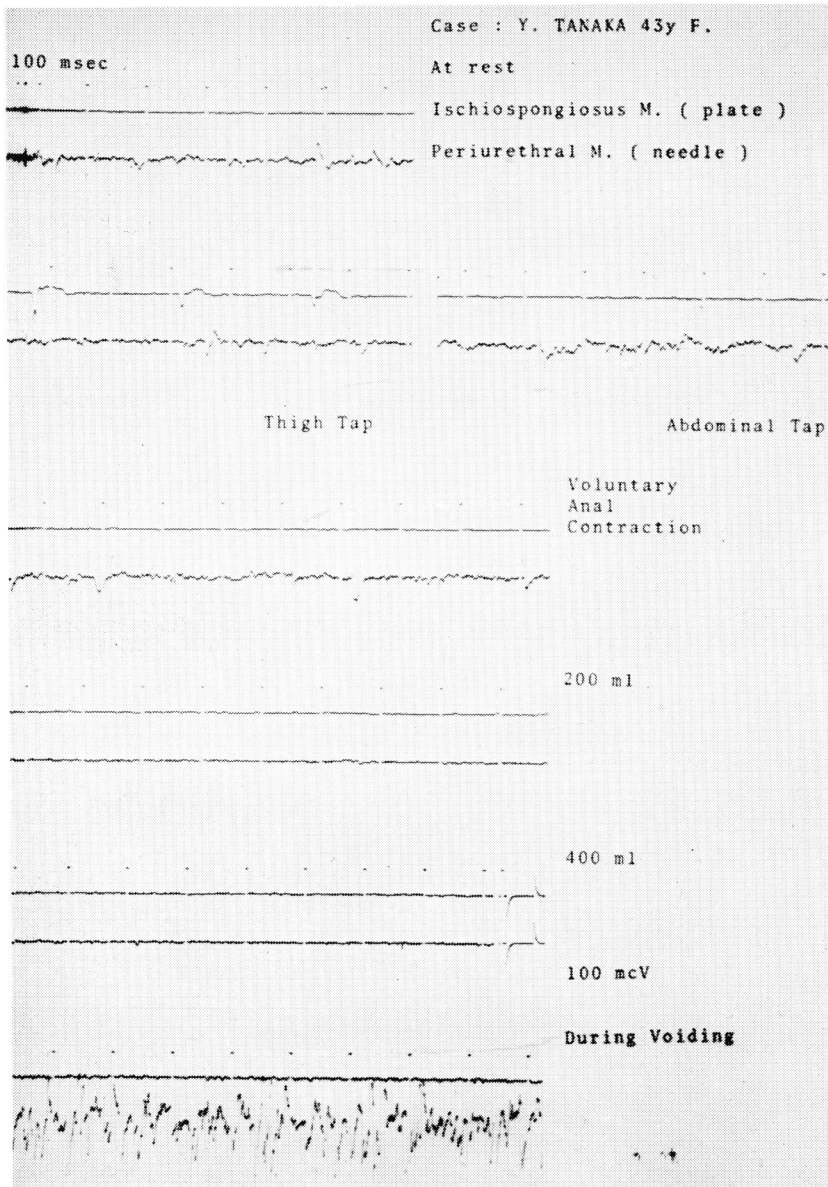
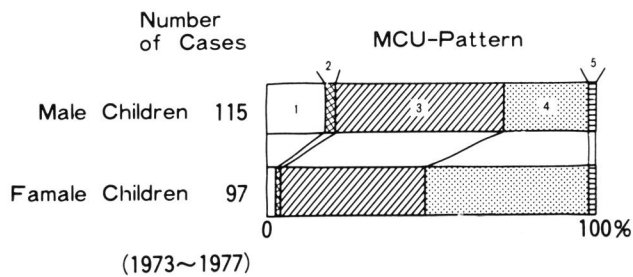


Fig. 15-b. Electrical activities of periurethral muscle are low in general, but abnormally evoked during voiding

Table 3. Micturating cystourethrographic pattern of urethral stenosis (ring) in children



共通して観察される現象であるのがどうかはわからないけれども、この症例の尿路感染を誘発する原因となっていることが推測される。

夜尿あるいは昼間の遺尿と膀胱の無抑制収縮との因

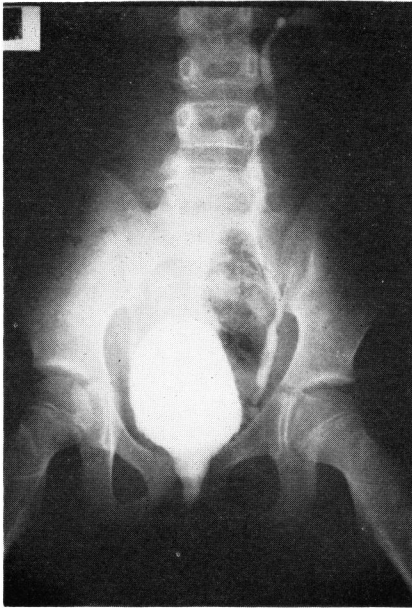

Fig. 16. Case: 8-year-old girl who complained of recurrent urinary infection and nocturnal enuresis

果関係は古くから論じられているが、内括約機能との関係を考察した報告は数少ない。“wide bladder neck”は中胚葉に由来する三角部筋と後部尿道平滑筋の一部の先天性発育不全、あるいは同部支配神経の先天性障害を反映したレ線像と考えられる。Fig. 18 に示す症例のように、 α -blocker 負荷によって UPP の後部尿道内圧が著明に低下する現象が共通して観察されるようである。

5) 膀胱底部下降

最後にパターン⑤、つまり膀胱底部が下降したレ線像の問題は他の報告者と重複するため、簡単に触れる。Fig. 19 は尿失禁と排尿困難を訴えた17歳女性のMCU像である。立位で膀胱底部が下降し、排尿中は外括約筋部尿道が狭く、残尿が証明された。

尿失禁は①膀胱・尿道の支持機構が弱い、②膀胱機能障害がある、③両者が混在している、3つのいずれかの場合に発生する。Hald のグループ(1975)¹²⁾は女性の尿失禁の原因をレ線学的に鑑別するため、膀胱・尿道の支持機構の強さの示標を尿道と骨盤底の間で作る角度に求めた。この角度の大きさによって、膀胱底部が下降したレ線像を Fig. 20 に示す bladder base insufficiency, vesical descensus, trigonocoele に分類すれば urodynamics の特徴をよく反応すると提唱していることを紹介する。

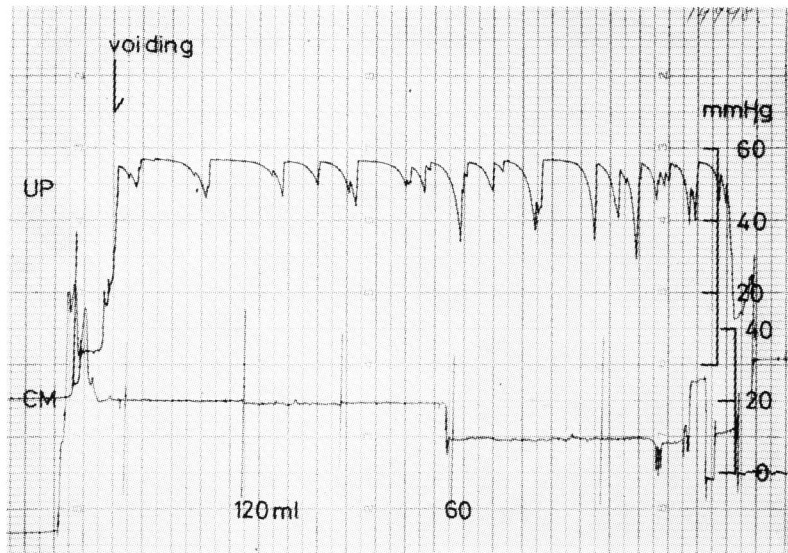


Fig. 17. Rhythmical relaxation or contraction of urethra was observed during simultaneous recording of urethral pressure and intravesical pressure in the same patient (Fig. 16)

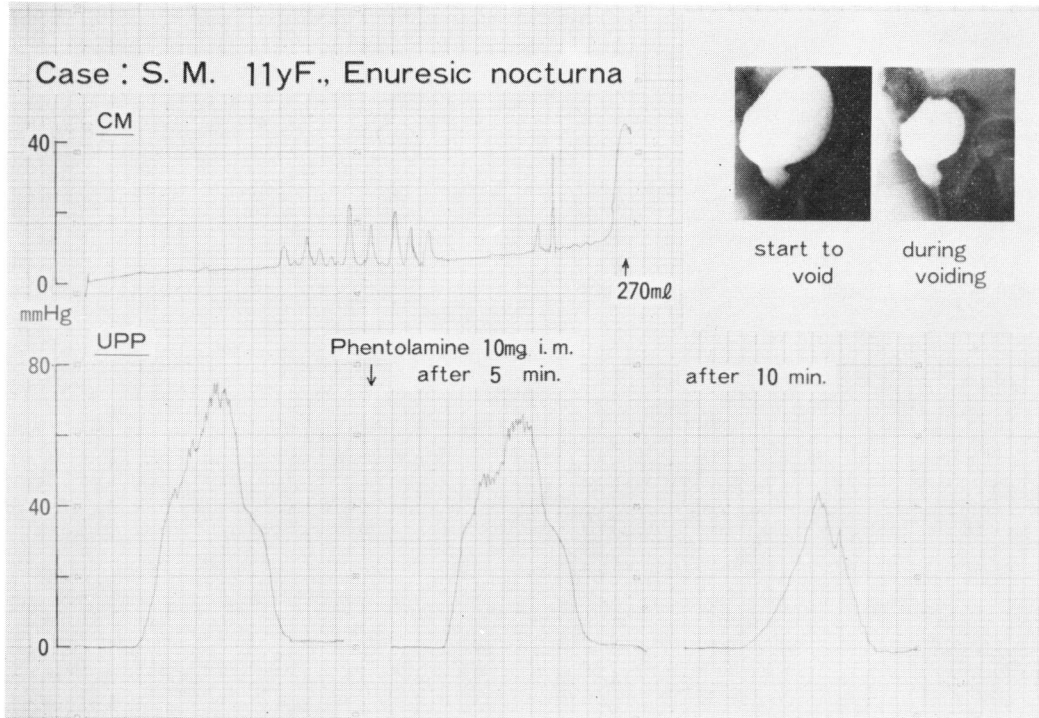


Fig. 18. Case: 11-year-old girl who complained of nocturnal enuresis and day-time frequency. The presence of uninhibited contraction was proved by cystometrography, and the internal sphincter weakness was suspected by the decrease of urethral pressure after α -blocker loading

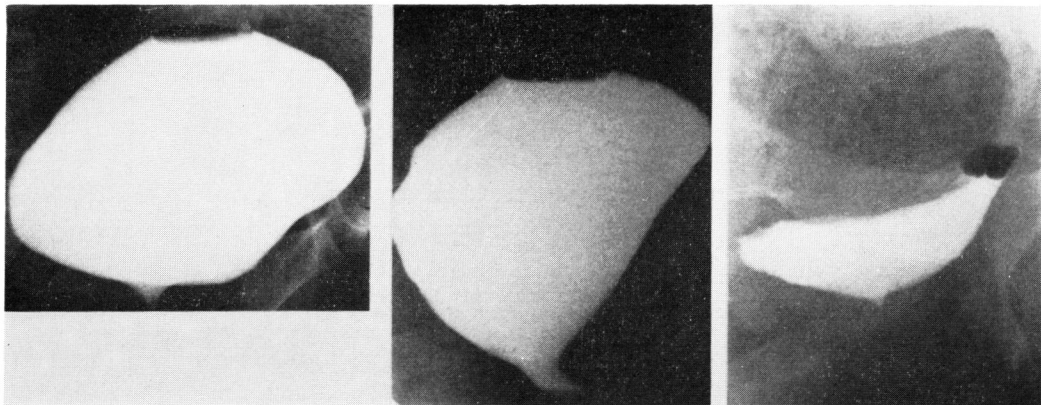
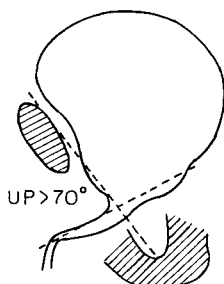


Fig. 19. Case: 17-year-old female, who complained of urinary incontinence and dysuria (left at the standing, middle during voiding, right after voiding)

結 語

排尿時膀胱尿道造影は下部尿路の検索には欠かすことのできない検査法である。urodynamics 検査としての質をもつためには、排尿の過程を数枚以上撮影する

ことが望まれる。最高の尿線を描く瞬間の膀胱レ線像を5つのパターンに分類し、各レ線像の特徴と背景にある病態を urodynamics 検査成績と対比させながら解説した。



Urethropelvic angle. Normal case

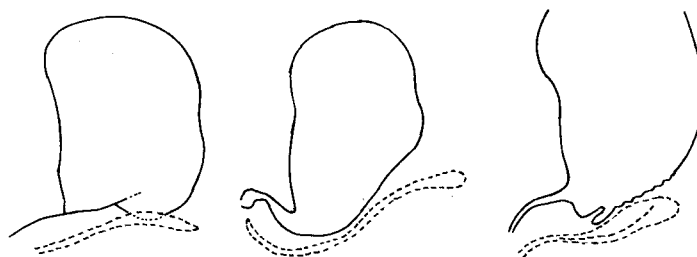


Fig. 20. Proposed classification of voiding cystourethrogram in female incontinence. From left to right, bladder base insufficiency, vesical descensus, and trigonocele (Olesen, P. et al.: Morphology and Function of the Bladder and Urethra in Female Urinary Incontinence¹²)

文 献

- 1) Mellins HZ: Radiology of the urinary tract; Urography and Cystourethrography in Campbell's Urology, Vol. 1, p. 222, 1978
- 2) 桜井 昂・生駒文彦・時実昌泰・林 知厚・佐藤 義基・永田 肇・坂口 強・島田憲次・寺川知良・島 博基：小児下部尿路通過障害と潜在性神経因性膀胱，節1報 膀胱・尿道内圧，外括約筋 EMG の同時記録と MCU パターン分類について，日泌尿会誌 67: 863~875, 1976
- 3) McNeal JE: The prostate and prostatic urethra; a morphologic synthesis. J Urol 107: 1008~1016, 1972
- 4) Tanagho EA, Smith DR: The anatomy and function of the bladder neck. Br J Urol 38: 54~71, 1966
- 5) Kleeman FJ: The physiology of the internal urinary sphincter. J Urol 104: 549~554, 1970
- 6) Hutch JA: Anatomy and Physiology of the Bladder, Trigone, and Urethra, New York, Appleton-Century Croft, 1972
- 7) Drane RJ, Olsson CA: Phenoxybenzamine in neurogenic bladder dysfunction. I. Theory of micturition. J Urol 110: 650~652, 1973
- 8) 桜井 昂・生駒文彦・時実昌泰・林 知厚・佐藤 義基・永田 肇・岡谷 鋼・坂口 強・島田憲次・寺川知良：小児下部尿路通過障害と潜在性神経因性膀胱・第3報 尿道 Ring 狭窄. 日泌尿会誌 69: 743~753, 1978
- 9) Young BW: Lower Urinary Tract Obstruction in Childhood. Lea and Febiger, Philadelphia, 1972
- 10) Tanagho EA: Spastic striated external sphincter. Br J Urol 43: 69~82, 1971
- 11) Stanton S, Williams DI: Wide bladder neck anomaly. Br J Urol 45: 60~64, 1973
- 12) Olesen P, Walter S, Frimodt-Moller C, Hebjorn S, Gammelgaard, PA, Hald T: Morphology and function of the bladder and urethra in female urinary incontinence. International Urol Nephrol 7: 303~313, 1975