〔泌尿紀要27巻9号
1981年9月〕

トルロプシス尿路感染症

滋賀医科大学医学部泌尿器科学教室（主任：友吉唯夫教授）
竹内秀雄
池田達夫
高山秀則
友吉唯夫
滋賀医科大学医学部附属病院検査部（主任：安永幸二郎教授）
立脇憲一

TORULOPSIS URINARY INFECTION

Hideo TAKEUCHI, Tatuo IKEDA,
Hidenori TAKAYAMA and Tadao TOMOYOSHI
From the Department of Urology, Shiga University of Medical Science
(Chairman: Prof. T. Tomoyoshi, M.D.)

Kenichi TATEWAKI
From the Department of the Urology, Laboratory Medicine, Shiga University of Medical Science
(Chairman: Prof. K. Yasunaga, M.D.)

We present two cases of urinary infection due to Torulopsis glabrata, one in recurrent urolithiasis and the other in diabetes. The former responded to oral 5-fluorocytosine, in addition to amphotericin B bladder instillations, the latter, however, did not respond to 5-fluorocytosine. Minimum inhibitory concentrations of 5-fluorocytosine against T.glabrata were <0.1 μg/ml and >800 μg/ml, respectively. The pathological features of urinary Torulopsosis are those of non-specific granulomatous inflammations.

Key words: Torulopsis, Urinary Infection, Pyelonephritis, Fungus Infection

緒言

真菌による尿路感染症は比較的まれである．細菌性尿路感染症の抗菌物質による治療中に菌交代現象として時にみられるが，臨床上問題となることは少ない．真菌性尿路感染症は *Candida* によるものが一般的であり，*Torulopsis*, *Aspergillus* などによるものはきわめてまれである．

Torulopsis glabrata は酵母菌の一種で，広く人体に分布する弱毒菌であり，これによる尿路感染症は糖尿病患者や悪性腫瘍末期患者にまれにみられるにすぎない[1,2]．

最近われわれは *Torulopsis glabrata* による尿路感染症の2症例を経験し，若干の真菌学的および病理組織学的検討をおこなったので報告する．

症例

症例1．57歳男子

過去に再発性尿路結石症にて4回手術をうけているほかとくに既往歴はない．

2年前に左腎盂尿管切石術をうけた前後より頻尿，排尿痛，混濁尿などの膀胱炎症状が出現し，種々薬剤の投薬をうけるも軽快せず，1978年10月滋賀医大泌尿器科受診．検尿では膿尿，蛋白尿を認め，DIP にて左腎盂腎杯の軽度の拡張と不整および腎尿管結石（小結石）を認め，膀胱造影にて右膀胱尿管逆流が証明さ

れた．慢性腎盂膀胱炎の診断のもと抗生剤投与にて経過観察した．尿細菌検査では一般細菌 10^3～10^4/ml（ときに陰性）を示し，結核菌培養は陰性であった．1979年3月尿真菌培養にて *Torulopsis* 10^3/ml を認めるもとくに抗真菌剤は投与せず，抗生剤の休薬によって経過をみたところその後も *Torulopsis* が認められた．しかしこの時点では起炎菌とは断定できず，さらに経過を観察した．膀胱鏡検査では膀胱全体に非特異的な慢性炎症所見があり，膀胱生検組織診にて肉芽腫性病変を認めた．1980年2月には *Torulopsis* 10^5/ml となり，また Fig. 1 のごとく DIP にて両性腎盂腎杯の破壊像がみられるようになり，また膀胱の萎縮が著明となり，腎機能も低下してきたため，*Torulopsis* による慢性尿路感染症と診断し，1980年4月入院した．

理学的所見では胸腹部に異常はないが，外尿道口周辺の発赤を認め，前立腺はやや腫大し圧痛を認めた．検査成績では白血球数の軽度増多，赤沈の亢進がみられ，BUN は 26 mg/dl，クレアチニン 2.6 mg/dl，クレアチニンクリアランスは 25.6 ml/min であった．尿沈渣では酵母は明らかでなかったが，培養にて *T. glabrata* 10^4/ml が認められた．膀胱造影では萎縮膀胱，両側膀胱尿管逆流がみられ，膀胱尿管および腎盂腎杯全体にわたる辺縁の不整像著明にみられた．また逆行性尿道造影にて尿道の狭小化および尿管と同様の不整像がみられた．

入院後 5-fluorocytosine (5-FC) 5 g/day，重曹 3 g/day の経口投与および amphotericin B の尿路洗浄を開始した．治療開始後約1カ月にて *Torulopsis* は陰性となり，腎盂腎杯および尿管の不整像はかなり軽快したが，膀胱の萎縮はさらに著明になり，また前立腺および精のうへの逆流もみられるようになったため，1980年7月両側尿管皮膚瘻術を施行した．*Torulopsis* 陰性化後2カ月 5-FC 内服を続けたあと，amphotericin B の腎盂洗浄のみにて経過観察しているが1980年12月現在 *Torulopsis* は認めていない．

症例2．47歳女子

10年らい，糖尿病にてインシュリン治療をうけている．1980年9月発熱，右腰痛をきたしたため某院にて諸検査をうけ，右腎膿瘍の診断のもと種々抗生物質の

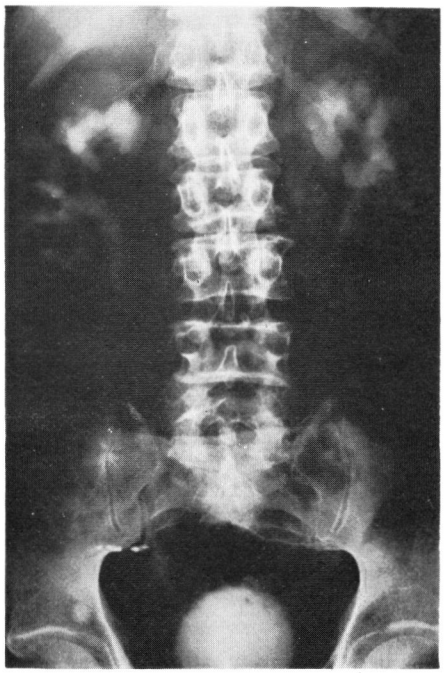

Fig. 1.　症例1．DIP にて両腎とも著明な腎杯の破壊像および萎縮膀胱がみられる．

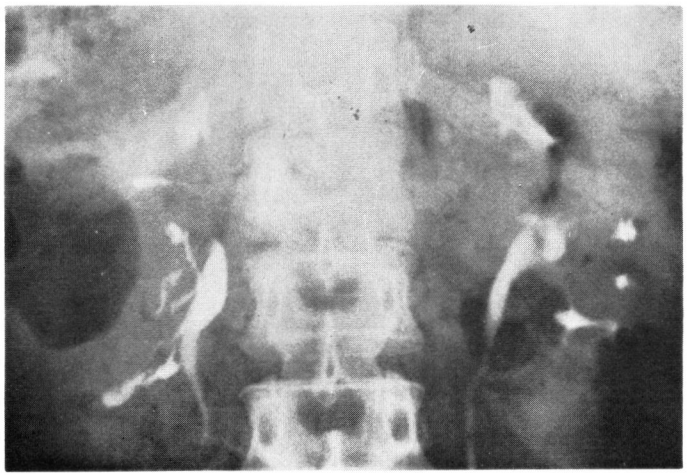

Fig. 2.　症例2．RP にて右腎盂腎杯の圧排像および左上腎杯に陰影欠損，不整像を認める．

投与をうけるも軽快せず，10月当院入院す．検尿にて膿尿，糖尿を認め，無数の酵母がみられた．尿培養にて *E. coli* 10^5 および *T. glabrata* 10^5 を認めた．DIP では右腎排泄きわめてわるく，左腎も排泄がわるくて腎盂像が明らかでないので RP を施行した．

RP では右腎盂腎杯は著明に内方に圧排変形され，左腎盂像は一部に乳頭壊死を思わす所見がみられ，一部腎杯に陰影欠損像をみとめた (Fig. 2)．両側尿管尿を採取培養したところ左尿管尿に *T.glabrata* 10^5 を認め，右尿管尿は陰性であった．なお膀胱鏡検査では著変を認めなかった．また検査成績では空腹時血糖 160～200 mg/dl のほかは血液生化学検査，免疫機能などは正常であった．

糖尿に対しインシュリン投与とともに 5-FC 4 g/day 投与し，右腎膿瘍に対し腎膿瘍切開排膿術を施行した．膿培養では *E. coli* および *Klebsiella* が認めら

Table 1. Antifungal activity of 5-fluorocytosine against Torulopsis glabrata

	Minimum inhibitory concentration (μg/ml)		
	before administration	after administration	
Case 1	<0.1 (4/21)	<0.1 (4/25)	<0.1 (4/28)
Case 2	—	<0.1 (11/4)	>800 (11/19)

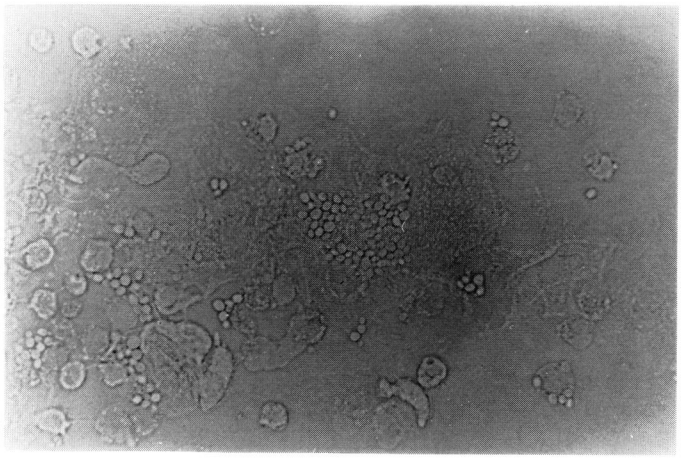

Fig. 3. 尿沈渣無染色標本（症例２）．×400 多数の酵母がみられる．

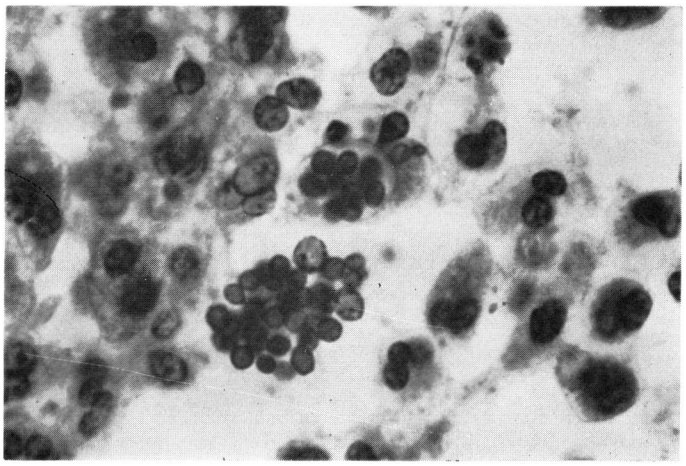

Fig. 4. 尿沈渣 PAS 染色症（例１）．×1000 暗赤色に染った酵母の集塊が intracellular 又は extracellular にみられる．

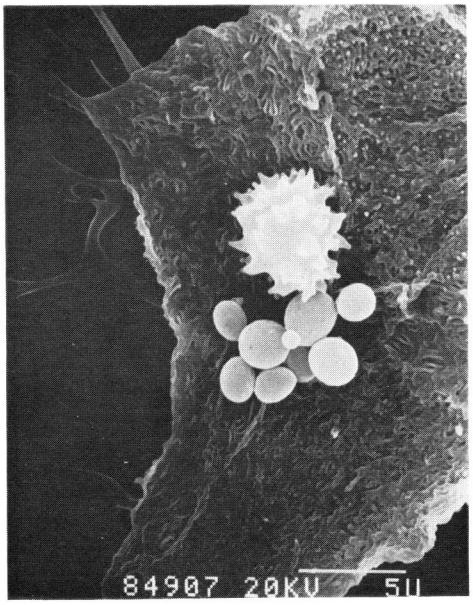

Fig. 5.　尿沈渣走査電顕像（症例2）．扁平上皮の上にのった卵形の芽胞を有する酵母がみられる．大きさ 1.5～2.0×2.0～2.5 μ

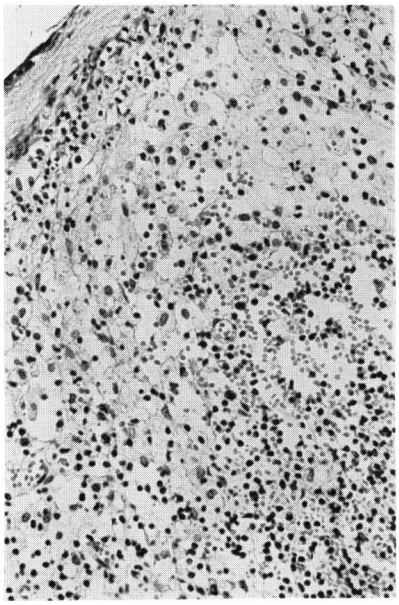

Fig. 6.　膀胱生検組織像症（症例1）．HE 染色．×100 全体につよい炎症細胞の浸潤がみられる．

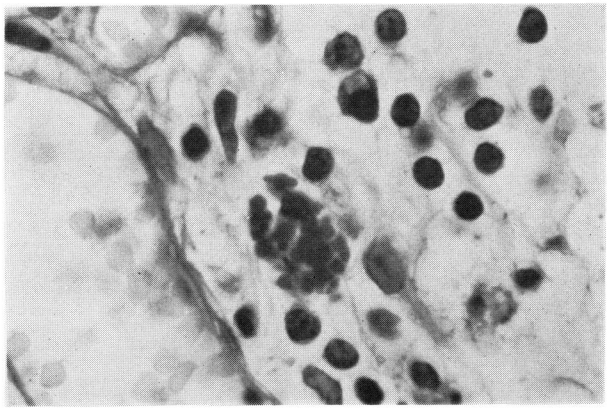

Fig. 7.　膀胱生検組織像（症例1）．PAS 染色．×1000 粘膜下に円形の PAS 陽性菌体の集塊がみられる．

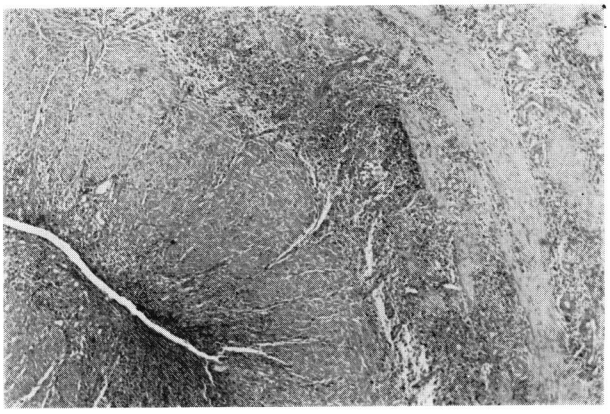

Fig. 8.　尿管組織像（症例1）．PAS 染色．×40 肉芽腫性炎症像を示す．

れた．5-FC 投与1カ月にて *T. glabrata* は陰性となったが，そのご再度陽性となり 5-FC 8 g/day を増量し経過観察中もなお陽性所見が持続しており amphotericin B の静注を検討している．

真菌学的および病理組織学的検討

Torulopsis glabrata の同定：Sabouraud's dextrose agar にて 27°C 3日間培養した．コロニーはクリーム色を呈し，表面は滑かで光沢を示した．検鏡にて酵母様細胞を確認し，スライドカルチャーにより，子のう胞子および仮性菌糸形成陰性により，従来の *Candida* 属と区別し，さらにイノシトール資化性陰性，カロチノイド色素形成陰性，Urease 産生陰性より，*Torulopsis* 属とし，糖発酵および糖資化性の成績より，*T. glabrata* と同定した．

5-fluorocytosine (5-FC) に対する最小発育阻止濃度 (MIC)：5-FC の投与前および投与後の尿材料より分離された *T. glabrata* に対する MIC は，Yeast Morphology Agar 平板培地希釈法により，接種菌液濃度 10^5 cells/ml 27°C 48時間培養後判定した．結果は Table 1 のごとく，症例1ではいずれも 0.1 μg/ml 以下であった．症例2では当初 0.1 μg/ml 以下であったが，のちに分離した *T. glabrata* に対しては 800 g/ml 以上となり抵抗性を示した．

尿沈渣中 *T. glabrata* の顕微鏡的観察：尿沈渣を検鏡すると Fig. 3 のごとく多数の集合した酵母がみられた．また PAS 染色をおこない検鏡すると Fig. 4 のごとく暗赤色に染まった酵母が細胞内外にみられた．走査電顕では Fig. 5 のごとく大きさ 2～3 μ で表面平滑の卵形をしており，一部に芽胞形成がみられた．

膀胱尿管の組織像：症例1での膀胱生検より得られた組織は Fig. 6 のごとく，上皮成分は全くなく，全体につよい炎症細胞の浸潤があり，多数の形質細胞がみられ，少数の好酸球も認められた．HE 染色では菌体は不明であったが，PAS 染色では Fig. 7 のごとく粘膜下に円形の PAS 陽性の *Torulopsis* と思われる菌体の集塊が認められた．しかし菌体周辺にとくに細胞浸潤が強いことはなく，また巨細胞も認められなかった．

尿管の組織もほぼ同様で，上皮および筋層は肉芽組織で置換され，形質細胞・好中球の浸潤が認められ，肉芽腫性炎症像を示した．なお尿管組織内には陽性菌体は認めなかった (Fig. 8)．

考　　察

Torulopsis glabrata は *Cryptococcus* 科 *torulopsis* 属に属し，口腔・消化器および膣などに正常フローラとして存在しており[2]，尿培養では *C. albicans* についで多くみられるという[1]．従来病原性は明らかでなかったが，最近さまざまの疾患が報告され，いわゆる Opportunistic infection の起炎菌の1つとして考えられるようになってきた[3]．敗血症[4]や肺炎[5]および腎盂腎炎[1,6~12]などの報告がみられる．

1. 症例について

Torulopsis glabrata による尿路感染症はきわめてまれであり，原発性の腎盂腎炎の報告は欧米文献上12例しかみられない (Table 2)．糖尿病，抗生物質の長期投与，尿路通過障害，悪性腫瘍末期，VUR などが誘因となっている．症例1は尿路結石，抗生物質長期投与，VUR が，症例2は糖尿病，抗生物質投与がそれぞれ関与していると考えられる．Table 2 のごとくほとんどが糖尿病患者であり，非糖尿病患者ではこれまで2例しか報告がない．症例1のように尿路全体が *Torulopsis* に侵された症例はこれまで報告されておらず，また本邦では *Torulopsis* 尿路感染症自体の報告もないようである．

2. 診断および治療について

診断は症状，基礎疾患の存在，尿沈渣所見および尿培養，尿路造影，膀胱鏡検査および膀胱・腎の生検よりなされる．腎盂腎炎では軽度の側腹部痛がみられるほかとくに症状はないが，膀胱炎の場合には頻尿，排尿痛などの膀胱症状がみられる．基礎疾患は先に述べたごとく，糖尿病，尿路通過障害，留置カテーテルなどである．尿所見では赤血球より小さい数コないし数十コの酵母の集塊を認める．膿尿のきわめて高度の場合は原尿でみるか，または尿沈渣塗沫の PAS 染色をおこなうと見いだせる．*Candida* と異なり仮性菌糸をもたず，しばしば芽胞形成がみられる．尿培養・同定にて確定するが，一般細菌との混合感染もよくみられ[1]，また結核菌検査も鑑別に必要である．定量については問題があるが，10^3 以上なら起炎菌とみなし治療すべきと考える．尿路造影では初期にはとくに変化がないが，進行すると症例1のごとく，腎盂腎杯の不整破壊像，尿管膀胱の不整像がみられた．また萎縮膀胱をきたしたりもする．これらはちょうど尿路結核を疑わせる所見である．膀胱鏡検査も必要で，炎症の特異性はないが，膀胱腫瘍との鑑別および組織中真菌の培養や菌体確認のため生検が必要であろう．腎生検もおこなわれたりするが，真菌血症をおこす可能性もあ

Table 2. Torulopsis Glabrata Renal Infection

Reference		Case No.	Age (yr) Sex	Predisposing Factor	Bacterial Infection	Treatment	Outcome
Guze, Haley[6]	1958	1	66, F	Diabetes mellitus Antibiotics	Yes	None	Resolved
Edebo, Spetz[7]	1965	2	78, F	Diabetes mellitus Antibiotics	Yes	Alkalization	Resolved
Grimley et al.[8]	1965	3	65, F	Obstruction	No	Amphotericin B	Died
Ahearn et al.[9]	1966	4	57, F	Diabetes mellitus	No	None	Died
Newman, Hoog[10]	1969	5	54, F	Obstruction, Surgery Antibiotics	Yes	Mycostatin irrigation	Resolved
Steer et al.[11]	1972	6	35, F	Diabetes mellitus	—	Amphotericin B irrigation 5-Fluorocytosine	Failure
		7	46, F	Diabetes mellitus	—		Failure
Kanffman, Tan[1]	1974	8	84, F	Diabetes mellitus	Yes	Amphotericin B (i.v, irrigation) 5-Fluorocytosine	Failure
		9	68, M	Diabetes mellitus Obstruction	No	5-Fluorocytosine	Resolved
		10	63, F	Diabetes mellitus Obstruction Antibiotics	Yes	5-Fluorocytosine	Failure Died
		11	70, F	Diabetes mellitus Antibiotics, Surgery	Yes	Surgical drainage	Died
Vordermark et al.[12]	1980	12	56, F	Diabetes mellitus	Yes	Nephrectomy	Resolved
Takeuchi et al.	1981	13	57, M	Surgery, Antibiotics Obstruction	Yes	Amphotericin B irrigation 5-Fluorocytosine Alkalization	Resolved
		14	47, F	Diabetes mellitus Antibiotics	Yes	5-Fluorocytosine	

り，これはおこなうべきでないかもしれない．

治療は 5-fluorocytosine (5-FC) の内服および amphotericin B の尿路洗浄および静注が一般的である．5-FC は真菌体内にて 5-fluorouracil (5-FU) になり抗菌性を示し，人体では変化しないため比較的副作用も少ない．副作用としては胃腸症状，肝機能障害，骨髄抑制などがある．症例1では 5 g/day 投与時 GOT, GPT の上昇がみられ，3 g/day に減量にて正常化した．これは腎機能が悪いため血中濃度が上がりすぎたためと思われる．腎機能の程度により投与量を決めるが，一般には 150 mg/kg/day がよいとされる[13]．5-FC に抵抗性を示す菌株も報告されており[1]，初めの投与量が少ないとき抵抗性を示してくるようである[13]．

amphotericin B の尿路洗浄は膀胱留置カテーテルや腎盂留置カテーテルよりおこなわれ，0.2～1.0 mg/ml の濃度がすすめられる．また膀胱なら注入しておくのもよいであろう．5-FC および amphotericin B の尿路洗浄で効果のみられないときは amphotericin B の静注が必要となる．初め少量投与 (1～2 mg/day) より始め，50 mg/day 程度まで増量するが，副作用が強く十分量を投与できないこともある．副作用としては悪寒・発熱・嘔吐などがあり，症例1に対し試みたところ 1 mg/day でも悪寒・発熱をきたした．このためあらかじめイメドメサシンを投与しておこなった．副作用の最も重大なのは腎毒性であるが，適切な投与量の決定およびじゅうぶんな利尿による予防が必要である．

そのほか補助療法として *T. glabrata* の尿アルカリ化に弱い性質を利用して重曹投与もよいであろう．[7]以上の内科的治療のほかやむをえない場合，腎摘出術や尿路変更も必要である．また基礎疾患の治療ももちろん重要である．

3. 尿中および組織中の *T. glabrata* について

T. glabrata の尿中での形態は前述のごとく卵円形で大きさ 1.5～2.0 μ×2.0～2.5 μ であったが，2～3×4～5 μ の大きい菌株もある[2]．この大きさは *Histoplasma* と *Candida* の中間に属するとされる[2]．芽胞形成もよくみられるが仮性菌糸は形成しない．本例での尿沈渣標本では，*T. glabrata* は intracellular あるいは extracellular にみられるが，組織中では後者が一般的であるとされる．膀胱組織中の *T. glabrata* と思われる菌体は組織標本作成上の問題のためか，やや変形し円形に近く，また大きさもやや小さくなっている．*T. glabrata* は HE 染色では basophilic に PAS 染色では暗赤色に染まる[3]．

4. 病理組織所見について

Torulopsis 尿路感染症における病理学的所見についての記載はあまりみられない．全身性播種性の場合に

は腎に好中球，形質細胞，リンパ球，酵母様真菌を含んだ小膿瘍を形成するとされている[2]．原発性の場合小膿瘍の形成の報告もあるが，比較的軽度の細胞浸潤がみられる程度の例もあり，腎盂内に大きな菌塊のみられるものもある[12]．腎の組織標本は得られなかったが，症例1では腎盂像より推測するに，真菌の組織侵入増殖により腎乳頭部の壊死をきたし，脱落せしめ，空洞様形態をとっているものと思われる．症例2の腎盂像での陰影欠損は菌塊かと思われる．

膀胱組織の病理組織像についてもあまり報告がないが，初期では軽度の細胞浸潤を伴った急性または慢性の炎症所見を示しているにすぎないが[13]，進行すれば症例1のごとく，粘膜は脱落し，つよい炎症細胞の浸潤がみられ，深達性の病変が成立する．

症例1の尿管の組織像は慢性肉芽腫性炎症像を示しているが，これも結核性の変化とよく類似している．ただし巨細胞はみられず，単核細胞の浸潤が一般的である．

以上をまとめてみると，初期は軽度の細胞浸潤を伴った急性または慢性炎症を呈し，症状が進行すれば上皮の脱落壊死を伴い最終的には慢性肉芽腫性病変をとると考えられる．なお組織反応には種々の程度がみられ，アレルギー反応の関与も推測される．

結　　語

Torulopsis 尿路感染症の2症例を呈示し，真菌学的および病理組織学的検討をおこないあわせ文献的考察をおこなった．

1）症例1は全尿路が *Torulopsis* により侵された57歳男子の症例で，尿路結石，抗生剤長期投与が誘因と考えられ，症例2は一側の *Torulopsis* 腎盂腎炎の47歳糖尿病患者症例で，他側の腎膿瘍（細菌性）にて抗生剤投与が誘因と考えられた．本症例は本邦では初めての報告例と思われる．

2）これらの症例にみられた *Torulopsis glabrata* は2～3 μ の大きさのやや小型の酵母で，5-fluorocytosine の MIC はいずれも 0.1 μg/ml 以下であったが症例2ではのちに抵抗性を示し 800μg/ml 以上になった．

3）本症の病理組織所見は非特異的肉芽腫性の慢性炎症像を示すものと考えられた．

4）抗生剤の著しい開発と使用により本症は今後もみられる可能性があり，留意すべき疾患であると思われるので診断，治療などについても述べておいた．

稿を終わるにあたり，種々のご指導，ご助言を頂いた本学皮膚科学教室広永正紀講師に謝意を表します．

本論文の要旨の一部は第30回日本泌尿器科中部総会および第24回日本医真菌学会において発表した．

文　　献

1) Kauffman CA, Tan JS: Torulopsis glabrata renal infection. Am J Med **57**: 217～224, 1974
2) Rippon JM: Medical mycology, the pathogenic fungi and the pathogenic actinomycetes. Vol.1 224～226, WB Sanders, Philadelphia, London, Toront, 1974
3) Marks MI, Langston C, Eickhoff TC: Torulopsis glabrata-an opportunistic pathogen in man. N Engl J Med **283**: 1131～1135, 1970
4) Minkowitz S, Koffler D, Zak FG: Torulopsis glabrata septicemia. Am J Med **34**: 252～255, 1963
5) Oldfield FSJ, Kapica L, Pirozynski WJ: Pulmonary infection due to torulopsis glabrata. Canad Med Ass J **98**: 165～168, 1968
6) Guze LB, Haley LD: Fungus infections of the urinary tract. Yale J Biol Med **30**: 292～305, 1958
7) Edebo L, Spetz A: Urinary tract infection with Torulopsis glabrata by alkalization of urine. Br Med J **2**: 983～984, 1965
8) Grimley PM, Wright LD, Jennings AE: Torulop-sis glabrata infection in man. Am J Clin Pathol **43**: 216～223, 1965
9) Ahearn DG, Jannach JR, Roth FJ Jr: Speciation and densities of yeasts in human urine specimens Sabouraudia **5**: 110～119, 1966
10) Newman DM, Hoog JM: Torulopsis glabrata pyelonephritis. J Urol **102**: 547～548, 1969
11) Steer PL, Marks MI, Klite PD, Eickhoff TC: 5-fluorocytosine: an oral anti-fungal compound. Ann Intern Med **76**: 15～22, 1972
12) Vordermark JS II, Modarelli RO, Buck AS: Torulopsis pyelonephritis associated with papillary necrosis: a case report. J Urol **123**: 96～97, 1980
13) Rohner TJ Jr, Tuliszewslci RM: Fungal cystitis: awareness, diagnosis and treatment. J Urol **124**: 142～144, 1980

（1981年3月16日受付）