〔泌尿紀要28巻2号
1982年2月〕

膀胱憩室腫瘍の2例

三重大学医学部泌尿器科学教室（主任：多田　茂教授）
堀　夏樹・山崎義久
杉村芳樹・柳川　真
堀内英輔・加藤広海
多田　茂

MALIGNANT NEOPLASM OF THE VESICAL DIVERTICULUM: REPORT OF TWO CASES

Natsuki HORI, Yoshihisa YAMASAKI,
Yoshiki SUGIMURA, Makoto YANAGAWA,
Eiho HORIUCHI, Hiromi KATO
and Shigeru TADA
From the Department of Urology, Mie University School of Medicine
(Director: Prof. S. Tada, M.D.)

Two cases of malignant neoplasm of the vesical diverticulum were reported.

Case 1. A 51-year-old housewife visited our hospital because of gross hematuria. The cystoscopic examination disclosed the presence of tumor in the diverticulum of urinary bladder. The pathological specimen showed squamous cell carcinoma grade II and cytologic examination of urine showed class III. She was treated with partial cystectomy and postoperative pathological examination revealed stage B2.

Case 2. A 56-year-old widow consulted our hospital with complaint of fever, loin pain, pain on urination and gross hematuria. The cystoscopic examination revealed a presence of tumor in the vesical diverticulum. Cytologic examination of urine revealed class V. She had partial cystectomy instead of radical operation because of massive metastases to the retroperitoneal lymph nodes (stage D2). About one year after the operation, she died of acute renal failure induced by metastases to right ureter and left renal parenchyma.

The main diagnostic measures in this disease had been cystoscopy and cystography but we demonstrated the usefulness of the urinary cytologic examination and double contrast cystography as valuable diagnostic studies especially for evaluation of the size and shape of tumor.

緒　言

膀胱憩室腫瘍は比較的稀な疾患ではあるが，術前診断は決して容易とはいえず，またその悪性度からも見のがされてはならない疾患である．本邦では現在まで94例の報告があるが[1]，最近われわれは，組織型の異なる2例を経験したので，若干の文献的考察を加えて報告する．

症　例

症例1：51歳女性，主婦

主訴：肉眼的血尿．

家族歴，既往歴：特記すべきものなし．

現病歴：初診約1年前に残尿感が出現したため近医を受診，膀胱炎との診断をうけ，注射にて軽快した．1978年10月頃，肉眼的血尿を認めたため，某産婦人科を受診し，内服治療をうけ軽快した．その後軽度の残

尿感をたびたび認めたが放置し1979年5月15日，再び肉眼的血尿を認め某泌尿器科にて経尿道的膀胱内電気焼灼を施行されたが，翌日も血尿が持続していたため，同月17日当科を受診し膀胱鏡検査の結果，同月21日入院した．なお，二段排尿は認めていない．

入院時現症：体格，栄養中，脈拍75/分整，血圧130～80 mmHg，理学的所見に異常を認めない．

諸検査成績：Table 1 に掲げた．

Table 1.　Laboratory examinations

	Case 1	Case 2
Urinalysis		
pH	6.0	6.5
protein	(++)	(+)
glucose	(−)	(−)
RBC/HPF	(+++)	(+++)
WBC/HPF	6−9	15−20
Heamatology		
RBC	376	337
Hct	34.2	30.7
Hb	11.5	10.6
WBC	5600	8100
ESR	7/15	38/88
Blood chemistry		
TP	6.5	7.0
A/G	1.1	1.4
BUN	16.0	9.0
Crt	0.9	0.9
UA	4.2	3.1
Na	144	144
K	4.5	3.8
Cl	108	107
Ca	8.7	9.1
P	3.5	3.1
GOT	13	14
GPT	7	9
LDH	276	241
Bril. T/D	0.4/0.1	0.5/0.1
Al−P	65	51
Renal function		
PSP 15/total	24.1/70.8	9.5/60.4
Ccr ml/min	54.6	78.5
Cytology of urine	Class III	Class V

膀胱鏡検査所見：容量は 150 ml 以上で，粘膜はごく軽度の肉柱形成を認める．左尿管口約 1 cm 後方に，径約 1.5 cm の表面粗の非乳頭状腫瘍を認め，その側方に憩室口を認めた (Fig. 1)．生検にて，扁平上皮癌 (grade II) であった．

X線検査所見：胸部単純，KUB, DIP に異常を認めない．膀胱二重造影では，膀胱左側に腫瘍による陰影欠損と，それに接した憩室が描出された (Fig. 2)．尿管カテーテルを使用した憩室造影では，憩室上方に腫瘍による陰影欠損を認めた (Fig. 3)．足背よりのリンパ管造影では異常は認めなかった．

以上より，膀胱憩室腫瘍 (T1N0M0) と考えられ，当教室のプロトコールに従って，抗癌剤膀胱内注入を3週間施行したのち，手術を施行した．

手術所見：1979年6月14日，全麻下に膀胱部分切除および左尿管膀胱新吻合術を施行した．下腹部正中切開にて膀胱に達すると，膀胱左後側壁に腫瘍が固く触れた．腫瘍辺縁より約 2 cm 離れた部分を，腫瘍を中心に同心円状に切除し，尿管を Sampson の方法にて新吻合した．また近傍リンパ節は凍結迅速病理検査にて転移を認めなかった．

摘出標本は 5.5×5.5 cm で腫瘍を縦断して割を入れると肉眼的に筋層に達しており，stage B と考えられた．

病理組織所見：腫瘍は移行上皮に近い形態から prickle cell と考えられる細胞で構成されており，軽い角化傾向を認めた．また筋層内への浸潤も明らかであった (Fig. 4)．

以上より，pT3G2L0pN0pM0, stage B2 と考えられた．

術後経過：術後 MMC 4 mg/day i.v. を5日間施行したのち，術前と同処方にて，膀注を14日間施行し退院した．現在，外来にて経過観察中であるが再発，転移は認めていない．

症例2：56歳女性，大学病院整備課勤務．

主訴：発熱，腰痛，排尿痛，肉眼的血尿．

家族歴：父親は食道癌，姉と弟は胃癌にてそれぞれ死亡．

既往歴：特記すべきものなし．

現病歴：初診数年前より二段排尿を認めていたが，3年前より，1年に2～3回の悪寒，発熱，排尿痛をきたすようになり，その都度近医にて内服治療を受け軽快していた．初診3日前に，同様の症状に加えて肉眼的血尿を認めたため，某泌尿器科を受診し，膀胱憩室，急性腎盂腎炎との診断をうけ，注射にてやや軽快したが，肉眼的血尿が消失せず，さらに，炎症症状の再燃をきたしたため，当科を受診した．外来時膀胱鏡的に，膀胱憩室腫瘍を認め，生検にて移行上皮癌 grade III との診断を得たため，症例1と同様，膀注を約3週間施行し，1980年2月13日，当科に入院した．

入院時現症：体格，栄養中，脈拍80/分整，血圧

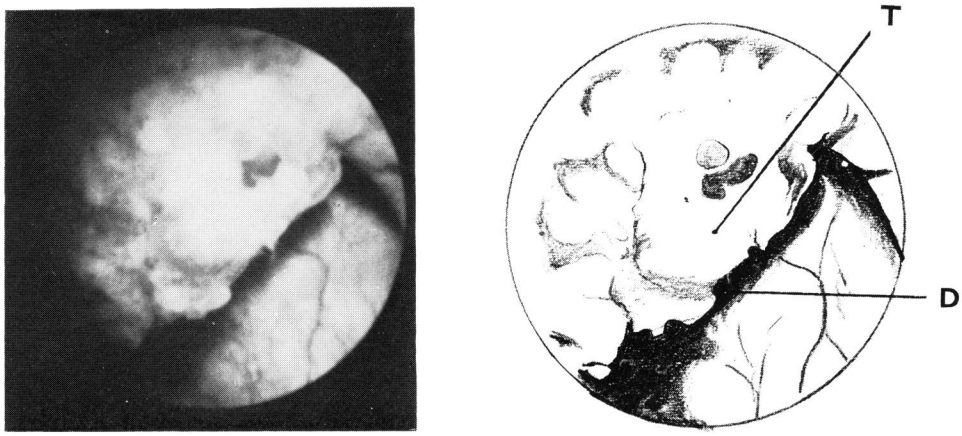

Fig. 1. Cystoscopic finding and its scheme of Case 1.

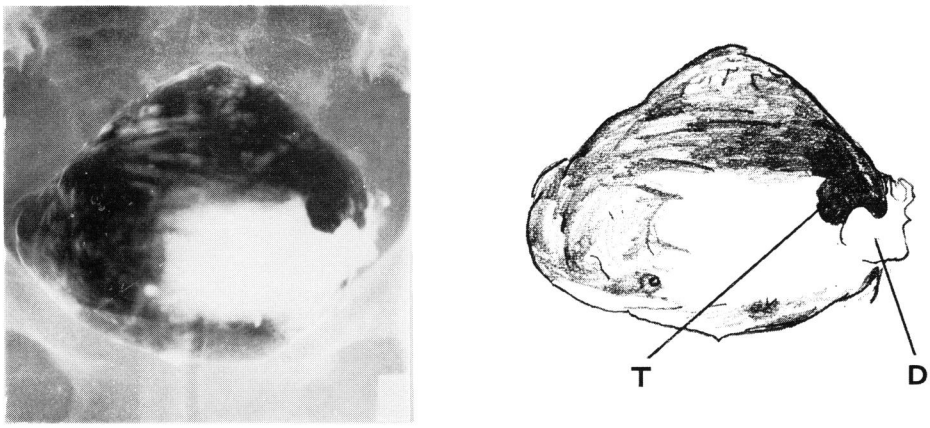

Fig. 2. Double contrast cystogram and its scheme of Case 1.

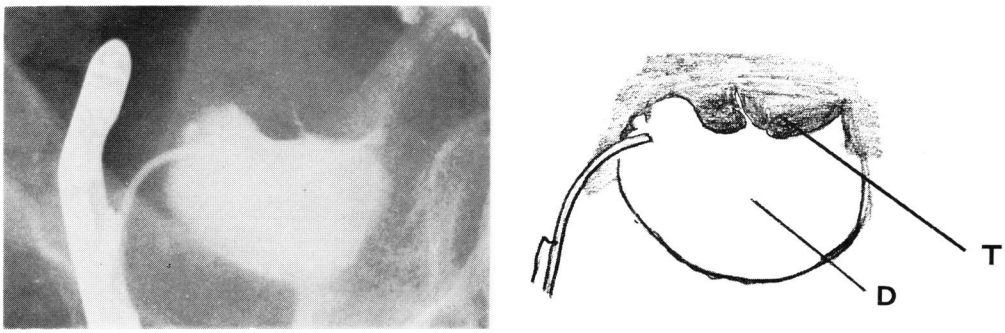

Fig. 3. Retrograde diverticulogram and its scheme of Case 1.

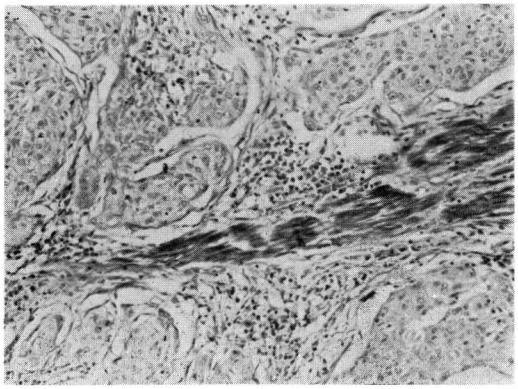

Fig. 4. Histopathological specimen of Case 1.

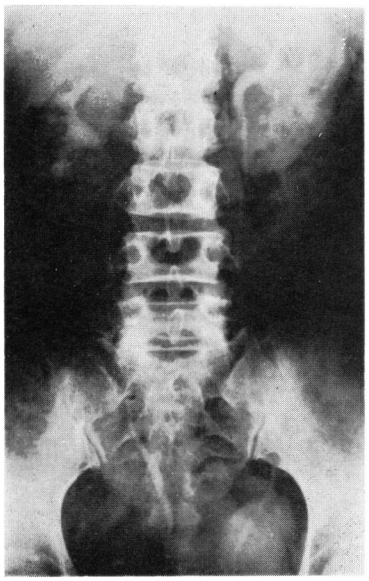

Fig. 5. DIP of Case 2.

Pre voiding

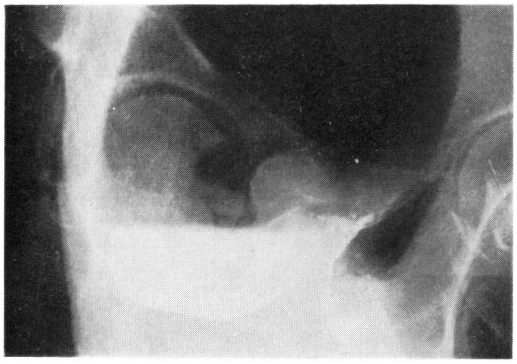

Post voiding

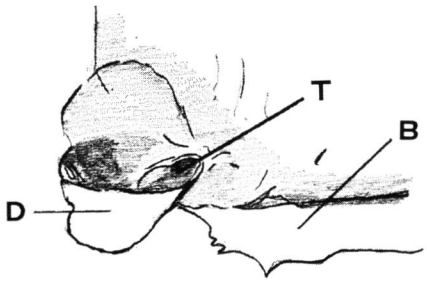

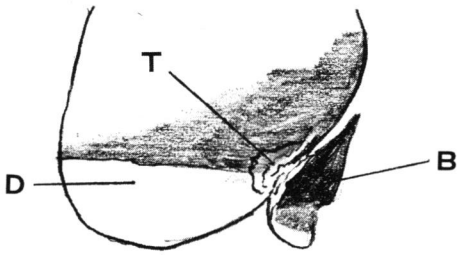

Fig. 6. Double contrast cystograms and their schemes of Case 2.

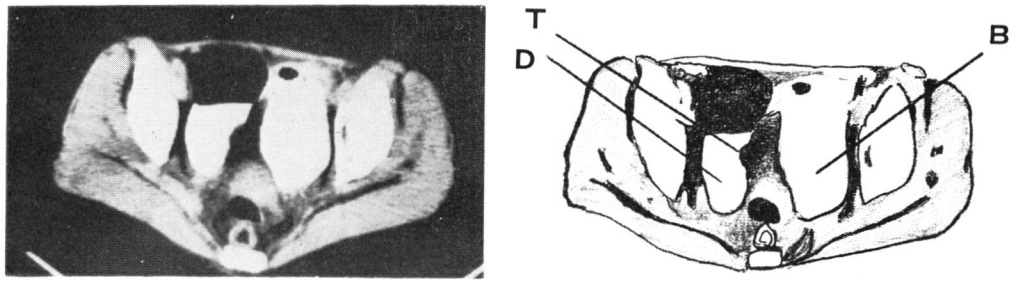

Fig. 7. Whole body CT scan and its scheme of Case 2.

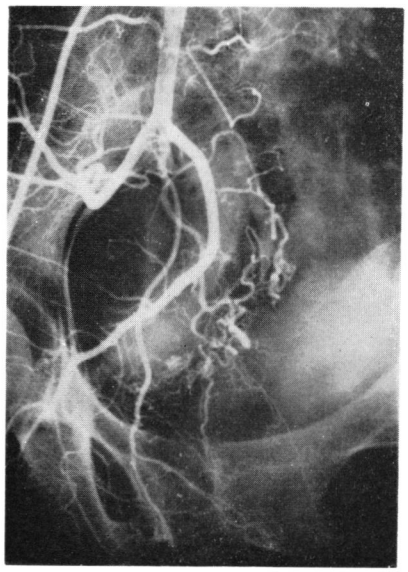

Fig. 8. Selective angiography of Case 2.

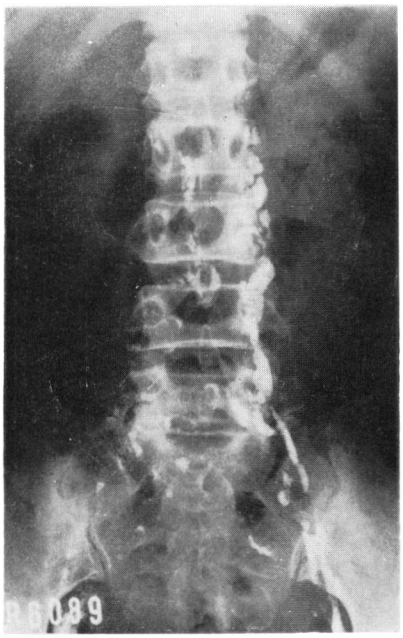

Fig. 9. Lymphangiography of Case 2.

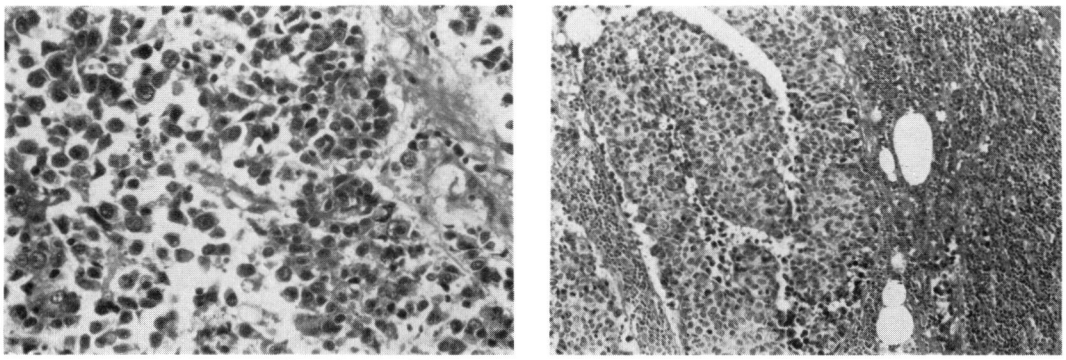

Fig. 10, 11. Histopathological specimens of Case 2.

120～60 mmHg，眼瞼結膜はやや蒼白だが黄疸は認めない．表在リンパ節腫脹，胸腹部に腫瘍は認めなかった．

諸検査成績：Table 1 に掲げた．

膀胱鏡検査所見：残尿は 200 ml，容量は 400 ml 以上で，粘膜はやや充血していた．右尿管口外上方約 2 cm に径約 1.5 cm の憩室口を認め，ここより非乳頭状の血管に富んだ腫瘍が認められたが，憩室腔内に存在するため，大きさは不明であった．

X線検査所見：胸部単純，KUB に異常は認めなかった．DIP では腎形態，機能に異常は認めなかったが，右下部尿管が，憩室により左側に偏位していた (Fig. 5)．膀胱二重造影では，憩室と膀胱の境界部付近に腫瘍陰影を認め，また，排尿後の憩室腔拡張が認められた (Fig. 6)．全身 CT では，左側の膀胱と，右側の憩室がはっきり分れ，憩室左側壁の不整が認められたが，肝腎への転移およびリンパ節腫大を示す所見はえられなかった (Fig. 7)．尿管カテーテルによる憩室造影では腫瘍陰影は明らかにされなかった．動脈造影では，右下膀胱動脈の末梢が増生し，これらの血管の encacement, pooling が，膀胱と憩室腔の間に認められた (Fig. 8)．足背よりのリンパ管造影で，左右とも L2 の高さまでしか造影されず，また右側は左側に比べて造影されない部分が多かった (Fig. 9)．

以上より，膀胱憩室腫瘍 (T2N4M0) との診断のもと，同年2月21日，膀胱全摘，回腸導管，後腹膜リンパ節廓清の目的で手術を施行した．

手術所見：全麻下に腹部正中切開を加え，腹腔内に達し，肝を観察するに，異常所見は認められなかったので，腸管を圧排し，後腹膜腔に入った．大動脈周囲リンパ節は左腎静脈の高さより上方まで互いに癒合し，固く触れたため，左腎静脈近傍のリンパ節塊を約 1×1.5 cm 摘出し，凍結迅速病理検査に提出した．その結果を待つ間に，リンパ節廓清を開始したが，剝離困難であった．ここで組織学的にリンパ節転移が認められることが判明したため，さきに病理に提出した部位の下方 2×10 cm のリンパ節塊を摘除し，術式を変更，膀胱全摘を断念し膀胱部分切除を施行した．

摘出標本は 12×13 cm で，この中央寄りに 3×4 cm の腫瘍を認めた．また，リンパ節塊はたがいに剝離できず，そのまま組織用標本とした．

病理組織所見：腫瘍は NC 比の大きな，大小不同の細胞が充実性かつ，不規則に配列し，ときに濃染する細胞もみられ，筋層を越えて浸潤していた (Fig. 10)．リンパ節塊中には，4 個のリンパ節を含んでいたが，そのすべてに転移が認められた (Fig. 11)．

以上より，pT3G3L2pN4pM0, stage D2 と考えられた．

術後経過：後療法は積極的に施行せず，同年3月10日退院した．その後，何ら訴えなく元気に労働に従事していたが，同年9月末頃より腰痛が出現し，10月に入り，さらに食思不振，体重減少をきたした．外来にて対症療法を施行していたが，食思不振と腰痛の増強が認められたため，同年11月17日，再入院した．

再入院後，中心静脈栄養を開始し，一般状態が改善したところで傍腹大動脈部に 3,000 rads，骨盤部に 2,000 rads の Linac 照射を行ない腰痛の消失を認めた．しかし，食思不振は変らず，1981年1月中旬より，発熱，尿量減少，BUN，クレアチニン上昇をきたし，治療の効なく，同年1月24日死亡した．

剖検所見：右下部尿管から尿管口にかけて腫瘍の再発を認め，また同腎盂尿管移行部に 0.5×0.8 cm の転移を認め，右水腎を呈していた．左腎は腎門部より上極にかけ実質への転移を認めた．傍大動脈リンパ節は Th 11 の高さまで転移を認めた．小骨盤腔内には 3×4 cm の腫瘍塊が存在していた．

考　　察

膀胱憩室悪性腫瘍の歴史，疫学などについては，教室の森下ら[2]の詳細な報告があり，さらに最近，河島ら[1]による追加症例の報告をみるので，本稿では重複をさけ，診断を中心に述べることとする．

(1) 頻度：1976年1月1日より1980年12月31日までの5年間に当科外来を受診した膀胱憩室患者は 17 名で，うち3名 (17.6%) に憩室腫瘍を認めた．これは諸報告[3,4]に比べて高頻度であり，膀胱憩室の患者に対しては，まず憩室腫瘍の存在を除外することが肝要であることが示唆される．

(2) 性別：欧米諸文献上では圧倒的に男性が多いが，本邦では約 4：1 の男女比を示し[1]，やや男性の頻度が高い．しかし，当科で最近5年間に経験した3例は男性1，女性2と女性が多く，症例数が少ないため，統計学上の重要性は判然としないながらも，性別は診断の助けにはならないという印象を得た．

(3) 年齢：憩室腫瘍は膀胱腫瘍に比し60～79歳の高年齢層の占める割合が多いといわれているが[2]，その理由のひとつとして，男性の場合，前立腺肥大症との密接な関係があげられている[1]．しかし，女性の場合，報告された18例に本報告の2例を加えた20例の平均年齢は62.5歳とほぼ男性と同じであり，前記以外の理由も考えねばならない．そのひとつとして女性は男性に比べ，下部尿路感染が圧倒的に多いため，治癒しにく

い憩室炎が関与していることが考えられるが，憩室炎と癌の関係については後述する．

(4) 臨床症状：注意すべきは，膀胱腫瘍と同様，血尿（約80%）[2] であるが，尿路感染（約80%）[2] も高頻度であり，両症状を同時に認める例が約50%あり，こうした症状をきたした憩室患者に対しては慎重な検索が必要である．

(5) 診断：膀胱鏡的に憩室内腫瘍が確認でき，さらに生検が施行可能の場合，診断はさほど困難ではないが，憩室摘除後，手術標本からはじめて癌の存在が判明したという報告もあり[1,2]，膀胱鏡検査のみに頼ることは避けねばならない．本邦報告例では約 1/3 が術前診断不可能であったとされており[1]，いかにして術前診断の確率を高めるかが重要な課題である．

森下ら[2] は14例中12例（85.7%）に尿細胞診陽性例があったとしており，河島ら[1] も術前診断不可であった low grade, low stage の症例に対し尿細胞診を繰り返しおこなう必要があった，と述べている．また，尿細胞診は通常の自然排尿によって採取した尿を検体とするだけでなく，憩室内残尿の存在を考え，二段排尿のある場合は，二段目の尿をも検体としたり，経尿道的に尿管カテーテルなどを用い，憩室腔内を洗浄し，その洗浄液も検体とする方法も場合によっては試みられるべきであろう．

また，当教室では，下部尿路疾患に対し，ほぼ routine に膀胱二重造影[5] を施行しているが，今回の症例に関しては非常に有用であった．これはハイトラストと空気を使用する方法で，粘膜病変の描出にすぐれ，2 例とも，腫瘍による陰影欠損をはっきり描出した (Fig. 2, 6)．今回は，透視下で体位を変換させただけであるが，尿管カテーテルを憩室腔内に留置し，これを guide として粘調なハイトラストを注入できる太さのネラトンなどを憩室腔内に挿入し，直接憩室腔内の粘膜変化を描出させたり，また男性においては困難であるが，女性の場合，マンドリンなどを使用し，透視下にネラトンなどを憩室腔内に挿入する方法なども考えられる．消化管の検索において routine に二重造影が使用されている現在，膀胱においても，単なる充盈像のみでなく，二重造影も，より頻繁に使用されるべきと考える．さらに治療においても，憩室腔を下にする体位をとったり，憩室腔内に Foley カテーテルを留置するなどして選択的に抗癌剤を憩室内に注入する方法にも応用が可能である．

近年泌尿器科領域における全身 CT の使用頻度はとみに増加してきたが，膀胱などの中腔臓器に対してもさまざまな工夫がなされ，診断に占める役割は大きくなりつつある．今回，症例 2 において，憩室の形態と腫瘍の存在が CT によっても明らかにされたが (Fig. 7)，浸潤度に関しては不明であった．杉村ら[6] は，膀胱内に約 100 ml のオリーブ油を注入し，多少の技術上の問題はあっても，膀胱癌の浸潤度について，ほぼ90%の適中率を得ている．

(6) 治療：当教室では，膀胱腫瘍と確定診断が下され次第，手術まで 3 週間，また術後膀胱が保存されている症例には，術後約 1 週間の休薬期間を置いたのちさらに 2 週間の抗癌剤膀胱内注入を施行しており，その効果については現在検索中であるが，腫瘍の縮小効果に関しては，やや満足すべきものとの印象を得ている．使用薬剤は adriamycin と cytarabine であるが，症例 1 のごとく扁平上皮癌の場合 bleomycin の使用も考慮されるべきだったかも知れない．膀胱内注入療法に関しては多くの報告があるが，adriamycin が最も効果があるとされており[7]，さらに最近では全身的副作用の少ない neocarzinostatin などの使用報告もあり[8]，今後の検討を待ちたい分野である．

手術療法は文献的には部分切除が主体をなしているが[1]，憩室腫瘍の場合，悪性度からも膀胱全摘をすすめる文献が増加しつつある[1]．

(7) 病理組織：憩室腫瘍は一般腫瘍に比べ，扁平上皮癌の占める割合が著明に高く[2]，これに関してさまざまな検索がなされている．Widran ら[9] は 450 例の膀胱扁平上皮化生を検索し，前癌状態とはいえない，としているが Peterson ら[4] は，32 例の膀胱憩室のうち84%以上に何らかの組織変化を認め，その大半が慢性炎症であったと述べており，こうした憩室炎の存在と，扁平上皮癌の高合併率を考えあわせると，炎症が何らかの形で癌の発生に関与していることが推測される．そこで，尿路移行上皮に発生した扁平上皮癌の報告例を検索すると，明らかに炎症，扁平上皮化生，癌の因果関係を指摘するものもあり[10,11]，そこにおいては Brunn's nest の変化が注目されている．いずれにしても，憩室腫瘍のこうした病理学的特徴から，炎症の存在はその発生に関して無視できないものと思われる．

悪性度と浸潤度に関しては，森下ら[2] によると，low grade, high stage の症例が多く（約40%）．これはうすい憩室壁を通して浸潤しやすいためと考えられる．また，移行上皮癌と扁平上皮癌を比べると，明らかに扁平上皮癌の方が浸潤しやすく[2]，特に生検上，扁平上皮癌が認められた場合は術前の慎重な staging が必要である．

以上の知見を以てしても，carcinoma in situ など，

診断上の問題が残り，憩室と腫瘍の高合併率を考えあわせれば，積極的な憩室摘除および摘出標本の mapping による慎重な病理学的検索が重要である．

結　　語

膀胱憩室腫瘍の2例（症例1：51歳女性，扁平上皮癌，症例2：56歳女性，移行上皮癌）を報告し，その診断法を中心に若干の文献的考察を行なった．

文　　献

1) 河島長義・梶本昌昭・小西　平・中谷　浩・寺西寿・上村啓介・楠　健二・山崎　章・十川寿雄・大原　孝：膀胱憩室腫瘍の2例．泌尿紀要 **27**: 103～110, 1981
2) 森下文夫・山崎義久・前田　真・浜野耕一郎・加藤広海・多田　茂：膀胱憩室腫瘍の1例と本邦82例における統計的観察．泌尿紀要 **24**:955～969, 1978
3) Kleis PP, McLean P: The treatment of diverticulum of the bladder. J Urol **98**: 349～352, 1967
4) Peterson LJ, Paulson PF, Glenn JF: The histopathology of the vesical diverticula. J Urol **110**: 62～64, 1973
5) 山崎義久：膀胱頸部硬化症の臨床的研究．泌尿紀要 **22**: 577～626, 1976
6) 杉村一誠・西尾正一・前川正信・中村健治：泌尿器科領域における CT の応用（第1報）．泌尿紀要 **27**: 27～33, 1981
7) 尾崎雄治郎：膀胱腫瘍に対する Adriamycin の膀胱内注入療法．日泌尿会誌 **68**: 934～944, 1977
8) 和田誠次・西尾正一・前川正信・川喜多順二・中西純造：膀胱癌に対する NCS の膀胱内注入療法．泌尿紀要 **27**: 213～218, 1981
9) Widran J, Scanchez R, Gruhn J: Squamous metaplasia of the bladder, A study of 450 patients. J Urol **112**: 479～482, 1974
10) 門脇照雄・松浦　健・井口正典・秋山隆弘・八竹直：膀胱白板症と扁平上皮癌の関係．西日泌尿 **39**: 84～88, 1977
11) 蟹本雄右・説田　修・坂　義人・河田幸道・西浦常雄・下川邦泰・宮下剛彦：巨大腎結石に合併した扁平上皮癌の1例．泌尿紀要 **27**: 163～170, 1981

（1981年6月4日受付）