泌尿紀要28巻2号
1982年2月

移行上皮癌および結石を伴った腎盂腎杯憩室の1例

倉敷中央病院泌尿器科
林　　正*
滝　　洋二
町田　修三

TRANSITIONAL CELL CARCINOMA AND STONE IN THE PYELOCALICEAL DIVERTICULUM

Tadashi HAYASHI, Yoji TAKI and Shuzo MACHIDA
From the Department of Urology, Kurashiki Central Hospital (Director: S. Machida)

A case of pyelocaliceal diverticulum containing stone and transitional cell carcinoma was reported and the literature was reviewed.

A 53-year-old woman was admitted because of gross hematuria. DIP revealed the space-occupying-lesion containing stone in the upper pole of the right kidney without opacification. The other pyelocaliceal system was within normal limits. On retrograde pyelography, no contrast medium was filled into the mass. Selective renal arteriography showed the hypovascular structure in the arterial phase and thin tumor stain in the venous phase. On computed tomographic examination, stone-containing cyst with irregular margin was disclosed.

Right nephrectomy was performed because papillary tumor was found in the cyst. Histological diagnosis was transitional cell carcinoma in the pyelocaliceal diverticulum.

緒　　言

腎盂腎杯憩室に結石の合併が多いことは，以前より指摘されている．今回われわれは，腎盂腎杯憩室に移行上皮癌および結石を合併した症例を経験したので，若干の文献的考察を加えて報告する．

症　　例

患者：53歳，女性．

主訴：肉眼的血尿．

既往歴，家族歴：特記事項なし．

現病歴：1978年11月20日，無症候性肉眼的血尿をきたし，近医受診．DIP にて右腎内に結石陰影を認めたため，当科へ紹介された．

現症：体格中等度，腹部に腫瘤，圧痛など認めなかった．

外来時検査所見

尿検査：糖（－），蛋白（－），赤血球 20～30/1 視野，白血球 1～5/1 視野．

排泄性腎盂造影：右腎上極に，nephrogram の欠損せる場所とり病変を認めた．そのなかに結石陰影を認めるが，造影剤の排泄はなかった．腎盂腎杯の変形は認められない．左腎に異常認めなかった (Fig. 1)．

膀胱鏡：異常なし．

逆行性腎盂造影：右側において，腎盂腎杯に異常なく，造影剤の場所とり病変内への流入は認められなかった．

場所とり病変精査の目的にて入院となった．

血液，生化学検査所見：異常なし．

腎動脈造影：動脈相において，動脈は場所とり病変により圧排はされていたが，栄養血管は認められなかった．静脈相において，軽度ではあるが場所とり病変に一致して腫瘍濃染を認めた (Fig. 2)．

---

* 現　大津市民病院泌尿器科
* *From the Department of Urology Otsu City Hospital*

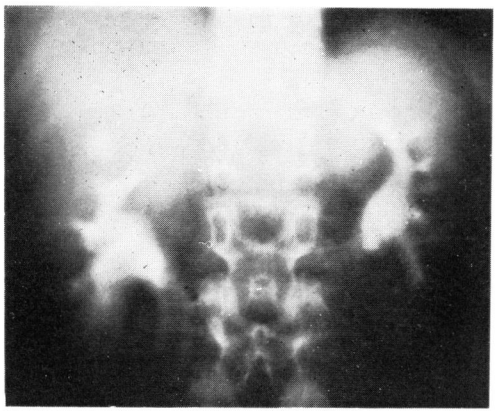

Fig. 1. DIP with tomography

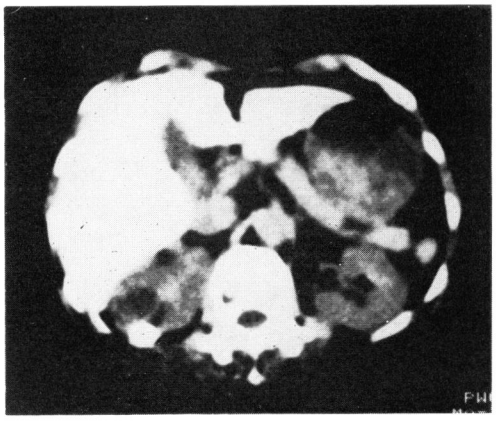

Fig. 3. CT

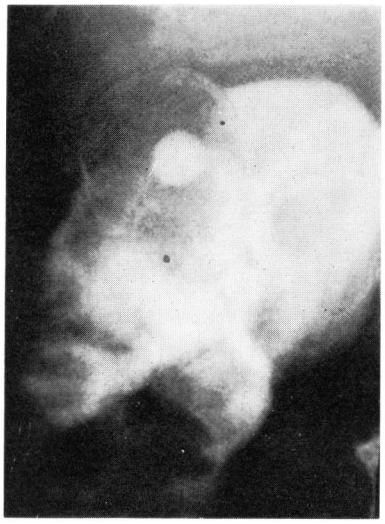

Fig. 2. Venous phase (right selective arteriography)

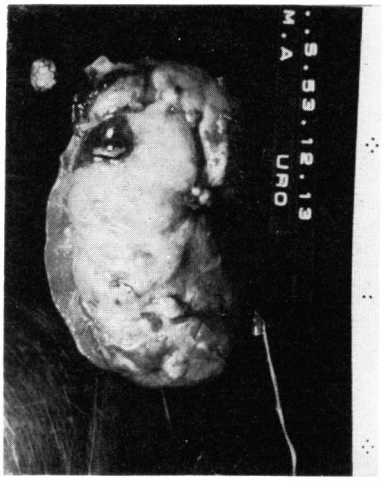

Fig. 4. Gross specimen

Fig. 5. Bisected gross specimen

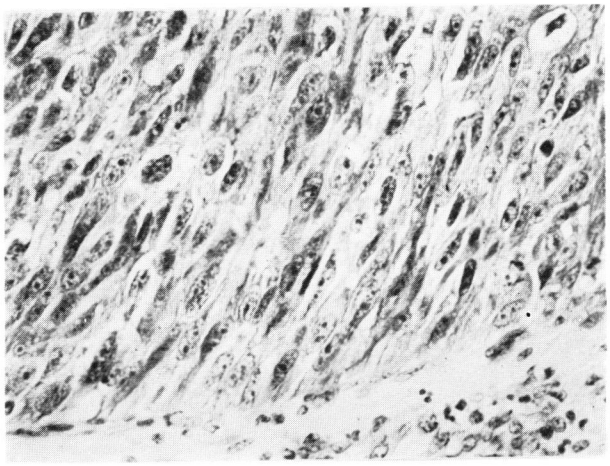

Fig. 6. Photomicrograph (reduced from ×400)

腎 CT スキャン：右腎上極外後方に 2 cm×2 cm の水と同様の吸収率をもつ場所とり病変を認め，そのなかに結石を含んでいた．場所とり病変の辺縁はやや不整であり，腫瘍の存在を疑がはせた (Fig. 3).

以上より，結石を合併せる腎嚢胞（悪性腫瘍も否定できず）を診断し，12月13日手術を施行した．

手術時所見：腰部斜切開にて後腹膜腔に入り腎筋膜を開いたところ，上極外後方に暗褐色の嚢胞状隆起を認めた．嚢胞を切開したところ，血性の内容液が流出し，その内腔には結石と伴に，乳頭状に発育した腫瘍を認めた．悪性腫瘍と判断した尿管上方切除を伴う腎摘術施行した．

病理組織学的所見

肉眼的所見：嚢胞の大きさ 2 cm×2 cm であり，腎盂腎杯との交通は認められなかった．腫瘍は，嚢胞内腔全面より乳頭状に発育していた (Fig. 4, Fig. 5). 腎盂腎杯には異常を認めなかった．

顕微鏡的所見：腫瘍部以外の上皮は，脱落していた．腫瘍は，移行上皮癌であった (Fig. 6).

移行上皮癌が発育していたことより，今回の症例を腎盂腎杯憩室における移行上皮癌および結石の合併例と診断した．

術後経過：術後2年の現在，健在で，尿管断端における移行上皮癌の再発は認めていない．

考　　察

以前より腎盂嚢胞，腎杯憩室と呼ばれていた，腎実質内の移行上皮よりなる，腎盂腎杯と交通をもつ嚢胞は，現在総称して腎盂腎杯憩室と呼ばれることが多い[1]．

腎盂腎杯憩室の大きさは，0.5 cm ～ 5 cm と言われ，無症状のものが多い[1]．しかしこのように小さな腎盂腎杯憩室においても，感染の合併なしで，頑固な腰痛が起きることがありノイローゼと診断される例があるという[2]．一般に，腎盂腎杯憩室が症状をもつ場合は，大きさが巨大になったときおよび結石，感染を合併したときである．

腎盂腎杯憩室の成因として，発生頻度が小児および成人において変らないことから，(IVP 施行例中小児 3.3%，成人 2.1～4.5%[1,3]) 先天性発生異常が考えられている．尿管芽は発生途上で後腎と癒合する．尿管芽の枝分れした分岐の多くは，成長の過程で吸収されるのであるが，吸収されずに残っているものが，この憩室であると考えられている[4]．後天的成因として，VUR による説[5]，腎皮質膿瘍および嚢胞の破裂説などがあるが，これらは，腎盂腎杯憩室の診断上，移行上皮の存在の証明が必要となれば，論破される説であろう．

厳密に言えば，腎盂腎杯憩室と言うためには，その上皮が移行上皮であることおよび腎盂腎杯と交通をもつことの2点を証明しなければならない．ところが，臨床統計上ではレ線診断のみにより腎盂腎杯憩室と診断される場合がある．これが前記の後天的成因説が出現する理由であろう．また，腎盂腎杯との交通は，必ずしも証明されるわけではなく，自然に[6]，もしくは感染，結石[7]などにより閉塞されることがある．以上より，腎盂腎杯憩室の診断は，腎実質内の嚢胞性病変における移行上皮の証明ということになる．

腎盂腎杯憩室との鑑別診断で大切なものは，水腎杯，水腎杯症である．これらは，腎杯の漏斗部が，腫瘍，結石，機能不全のため，腎杯自体の拡張をきたしたものである．これらと腎盂膿杯憩室との鑑別はレ線

診断によるほかはないのであるが，その鑑別点は，1）これらの嚢胞性病変の位置が本来の腎杯の位置にある，2）腎盂腎杯との交通路は元来漏斗部であるので，腎盂腎杯憩室のものに比し長い，以上の2点である．当然のことながら，腎盂腎杯憩室に，腎嚢胞の破裂したもの，結核の空洞，悪性腫瘍の壊死性空洞との鑑別も必要である[8]．

腎盂腎杯憩室に対する手術法としては，以前より憩室摘出術，腎楔状切除術，腎部分切除術[9]などが行なわれているが，現在では，憩室の unroofing（もし可能であれば交通路の閉鎖）で十分であると考えられている[2]．

次に，腎盂腎杯憩室内の結石，腫瘍の合併について述べる．

結石の合併は，9.5～50%といわれ[1]少ないものではない．移行上皮癌の合併は，欧米で2例[10,11]，本邦で1例[12]認める．そのうちの1例である Berger らの報告例は，巨大な嚢胞性病変内の移行上皮癌であり，垣添ら[13]が報告している腎のう胞を疑わせた腎盂腫瘍と同様のように思える．結石と移行上皮癌の腎盂腎杯憩室内の合併は，見当らない．今回の症例においては，結石と移行上皮癌の何らかの因果関係が示唆される．

今回は CT スキャンが有用であった．CT スキャンでは，直径 1 cm の腎内嚢胞性病変が発見できると言われている[14]．今回は，CT スキャンで明らかに嚢胞性病変および結石を捕えることができた．その嚢胞性病変の辺縁は不整で，そのなかの腫瘍の存在を示唆した．超音波検査および造影剤の直接刺入により辺縁を調べることが多いが，CT スキャンでも可能であると考えられる．

今回の症例では，移行上皮癌が腎盂腎杯憩室内に限局していたので，腎摘出術のみ行なった．尿管切除は行なっておらず経過観察を充分に行なう予定である．

結　　語

腎盂腎杯憩室内に結石および移行上皮癌を合併した1例を報告した．腎盂腎杯憩室に文献的考察を加え，その診断におけるスキャンの有用性について述べた．

文　　献

1) Middleton AW Jr et al: Stone-containing pyelocaliceal diverticulum: Embryogenic, anatomic, radiologic and clinical characteristics. J Urol **111**: 2, 1974
2) Wulfsohn MA: Pyelocaliceal diverticula. J Urol **123**: 2, 1980
3) Timmons JW Jr et al: Caliceal diverticulum. J Urol **114**: 6, 1975
4) Potter JL et al: Normal and abnormal development of the kidney. 1st ed., p.9, Year book medical publishers inc. Chicago, 1972
5) Amar AD: The clinical significance of renal caliceal diverticulum in children: Relation to vesicoureteral reflux. J Urol **113**: 255, 1975
6) Nicholas JL: An unusual complication of caliceal diverticulum. Brit J Urol **47**: 370, 1975
7) Siegel MJ et al: Caliceal diverticula in children: Unusual features and complications. Radiology **131**: 79, 1979
8) Mclaughlin AP et al: Spontaneous rupture of renal cysts into the pyelocaliceal system. J Urol **113**: 2, 1975
9) Devine CJ Jr et al: Caliceal diverticulum. J Urol **101**: 8, 1969
10) Zimmerman J: Papillary carcinoma in a caliceal diverticulum of a lone kidney treated by heminephrectomy and Thio-TEPA. Cited by Devine CJ Jr et al.9)
11) Berger BW et al: Transitional cell carcinoma in a pyelogenic cyst. J Urol **118**: 858, 1977
12) 荻須文一・ほか：Pyelogenic cyst に合併した移行上皮癌の1例．日泌尿会誌 **71**: 640, 1980
13) 垣添忠生・ほか：腎のう胞を疑がはせた腎盂腫瘍．日泌尿会誌 **65**: 73, 1974
14) Stewart BH et al: Urological applications of computerized axial tomography: a preliminary report. J Urol **120**: 198, 1978

（1981年6月15日受付）