泌尿紀要28巻2号
1982年2月

停留睾丸に発生した睾丸腫瘍の4例

横浜市立大学泌尿器科学教室（主任：高井修道教授）
増田光伸・野口純男
公平昭男・高井修道

FOUR CASES OF TESTICULAR TUMORS ORIGINATING FROM CRYPTORCHID TESTES

Mitsunobu MASUDA, Sumio NOGUCHI,
Teruo KOHDAIRA and Shudo TAKAI

From the Department of Urology, Yokohama City University School of Medicine
(Director: Prof. Shodo Takai)

Four cases with testicular cancers developed from undescended testes were found in our hospital from 1974 to 1979. In one of them malignant transformation occurred 12 years after orchidopexy.

Review was made in regard to such 192 malignancies including 30 cases of tumors following orchidopexies. It was suggested that unilateral abdominal testes should be orchiectomized because of their high risk of canceration and that unilateral undescended testes in adult patients should be excised unrelated to their position by reason of their testicular atrophy and risk of malignancy.

緒　言

停留睾丸に悪性腫瘍の発生する頻度は，正常位睾丸に比較して高いとされている．われわれは，過去5年間に停留睾丸に発生した睾丸腫瘍を4例経験したので，若干の文献的考察を加えて報告する．

症　例

症例1：清○信○　29歳
主　訴：右鼠径部の無痛性腫脹
既往歴：10歳時日本脳炎
家族歴：特記すべきことなし
経　過：右鼠径部の無痛性腫脹を主訴として，1974年12月19日当科受診．12月20日入院．停留睾丸に発生した睾丸腫瘍の診断にて，右高位除睾術施行．病理組織学的には，pure seminoma であった．(Fig. 1) 遠隔転移は認められなかった．AFP, HCG ともに陰性．術後腹部，右鼠径部に予防照射 4000 rad 施行．

症例2：佐○良○　20歳
主訴：右後腹膜腫瘤
既往歴，家族歴：特記すべきことなし
経過：1975年4月14日，右下腹部痛にて，某医にて虫垂炎の疑いで4月15日手術，その際後腹膜腫瘤の存在を発見され当科入院．4月23日右停留睾丸に発生した睾丸腫瘍の疑いにて，右高位除睾術施行．病理組織学的には，anaplastic adenocarcinoma であった．(Fig. 2)．腹部リンパ節転移(+)，肺転移(+)．HCG (±) AFP (−)．術後 methotrexate,actinomycin D, endoxan, OK432 による化学療法を行なったが，肺転移による呼吸不全のため1975年7月4日死亡．

症例3：島○義○　40歳
主　訴：右陰嚢内容物の無痛性腫脹
既往歴：2歳および37歳時，肺結核
28歳時，右睾丸固定術
家族歴：特記すべきことなし
経過：1975年5月2日，右陰嚢内容物の無痛性腫脹を主訴として当科受診．5月8日入院．5月12日右睾丸腫瘍の診断にて右高位除睾術施行．病理組織学的には，anaplastic seminoma であった (Fig. 3)．遠隔転移なし．HCG, AFP ともに陰性．術後腹部，右鼠径部に予防照射 3000 rad 施行．1975年7月12日退院．現在通院中．

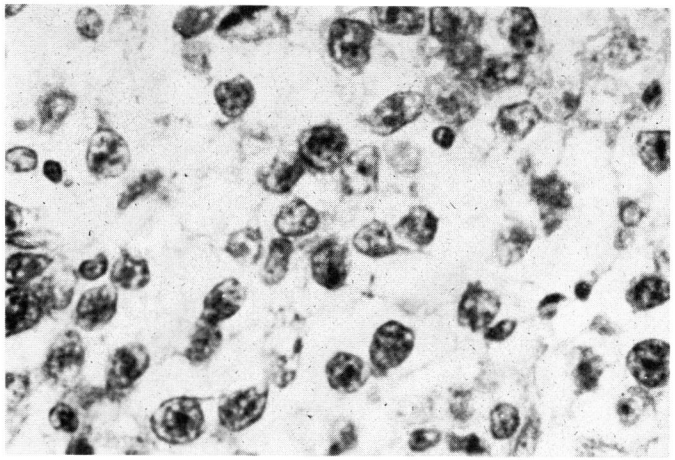

Fig. 1. 症例1 病理組織像：pure seminoma

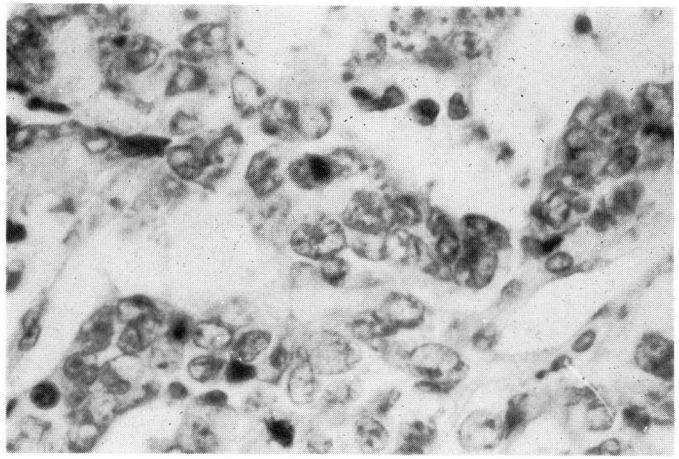

Fig. 2. 症例2 病理組織像：anaplastic adenocarcinoma

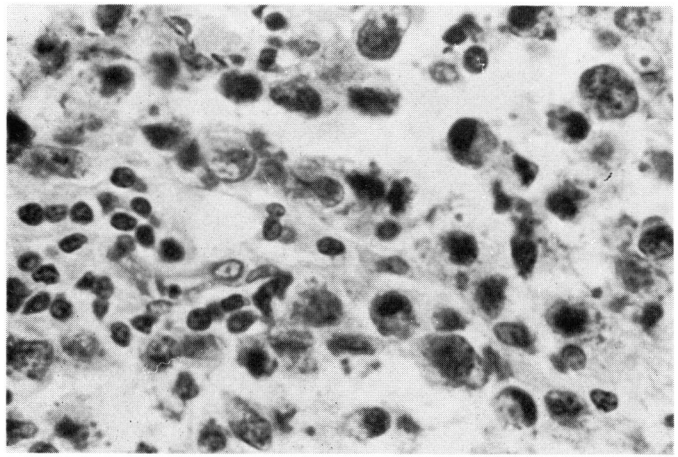

Fig. 3. 症例3 病理組織像：anaplastic seminoma

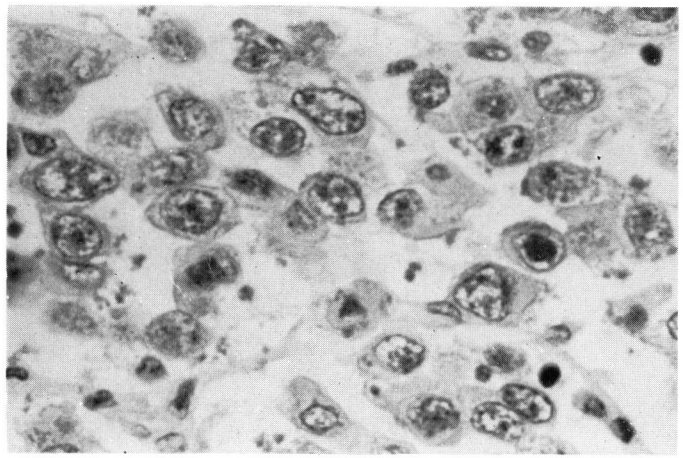

Fig. 4. 症例4 病理組織像：aaplastic seminoma

症例4：森○公○　38歳

主　訴：左鼠径部の無痛性腫脹

既往歴，家族歴：特記すべきことなし

経　過：左鼠径部の無痛性腫脹を主訴として，1975年11月20日当科受診．11月21日入院．左停盆睾丸に発生した睾丸腫瘍の診断にて，左高位除睾術施行．病理組織学的には，anaplastic seminoma であった．(Fig. 4)．肺，肝，骨，リンパ節転移なし．HCG，AFP，ともに陰性．術後 VAB (vincristine, adriamycin, bleomycin) 併用療法2クール施行．腹部，左鼠径部に予防照射 3000 rad 施行．1981年3月7日退院．現在通院中．

考　　察

停留睾丸の悪性化に関する報告は，本邦においては，1978年に中森ら[1]が，第1例以来の153例を集計しているが，われわれはその後の報告例6例，および自験例3例を加え162例を集計しえた．一方固定術後の悪性化例については，中森ら (1978)[1]が，25例を集計しており，われわれはその後の報告例4例および自験例1例を加え30例を集計しえた．(Table 1)．

1．年齢　不明の7例を除く停留睾丸悪性化155例，固定術後の悪性化30例の年齢分布を表に示した．停留睾丸悪性化例の平均年齢は35.2歳，固定術後悪性化例は32.6歳で，両者に有意な差はみられなかった．(Table 2)．

2．罹患側停留睾丸および固定術後の悪性化例ともやや右側に多くみられた．また両側発生例も少数みられた (Table 3)．

3．病理組織病理組織学的分類は，Dixon & Moore (1952)[8]の分類に従った．停留睾丸および固定術後の悪性化例ともI型 (seminoma) が，最も多く，正常位睾丸腫瘍と比べI型の頻度がやや高い．

4．停留部位腹部が54%と最も多い．一般に腹部停留睾丸は，停留睾丸の約10%前後とされているので，腹部停留睾丸よりの腫瘍発生率は非常に高いということがいえる (Table 3)．このように，腹部停留睾丸に比べ悪性化の危険性が高いとなすものが多く，Gilbert ら (1943)[9]によると約6倍，Campbell (1959)[10]は約5倍悪性化の危険性が高いと報告している．

さて，停留睾丸の悪性化の頻度は，正常位睾丸と比べて非常に高く，Campbell (1959)[10]は55倍，Gilbert (1940)[11]は48倍，Johnson (1968)[12]は文献的に20～48倍であるとしている．また全睾丸腫瘍中停留睾丸腫瘍の占める割合は，Campbell (1959)[10]の11.6%，Gilbert (1943)[9]の12%，河合 (1968)[13]の7.5%，Batata (1980)[14]の12%と，ほぼ10%前後を占めている．このような悪性化には，種々の病因が考えられている (Table 4)．先に述べたごとく腹部停留睾丸は悪性化の危険性が高いが，Scorer ら (1971)[15]は，睾丸組織を停留部位についてそれぞれ検討し，睾丸が高位にある程組織学的に未分化であると報告している．また片側停留睾丸患者で温度の影響を受けない反対側睾丸の腫瘍発生も報告されている．Johnson (1968)[12]

Table 1

中森ら（1978年）の報告以後の停留睾丸悪性化例
及び固定術後悪性化例　(1981)

No.	報告者	年令	患側	部位	病理組織
	停留睾丸悪性化例				
154	福井・他(1977)[2]	63	左	鼠径部	Seminoma
155	梶谷・他(1977)[3]	52	右	鼠径部	Seminoma
156	野田・他(1978)[4]	23	左	腹部	Embryonal carcinoma
157	小寺・他(1978)[5]	1	左	鼠径部	Embryonal carcinoma
158	〃	35	右	鼠径部	Chorio carcinoma Embryonal carcinoma
159	〃	35	右	鼠径部	Seminoma
160	自験例	29	右	鼠径部	Seminoma
161	〃	20	右	腹部	Anaplastic adenocarcinoma
162	〃	38	左	鼠径部	Seminoma
	固定術後悪性化例				
26	清水・他(1980)[6]	21	左		Seminoma
27	〃	16	右		Seminoma
28	〃	4	左		Seminoma
29	国沢・他(1979)[7]	29	両側		右：Seminoma 左：Embryonal carcinoma
30	自験例	40	右		Seminoma

Table 2

停留睾丸悪性化例の年令分布
1981年

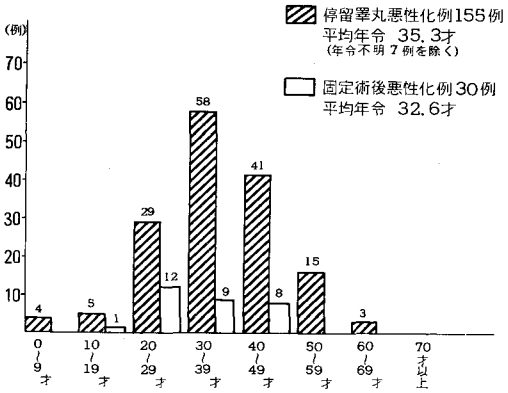

Table 3

		停留睾丸悪性化例 162例(%)	固定術後悪性化例 30例(%)
患側	右	88(54.6)	16(53.3)
	左	64(39.3)	11(36.7)
	両側	6(3.7)	2(6.7)
	不明	4(2.4)	1(3.3)
病理組織	I 型	105(65.0)	16(51.6)
	II 型	6(3.7)	4(12.9)
	III 型	4(2.5)	3(9.7)
	IV 型	3(1.8)	8(25.8)
	V 型	6(3.7)	0
	不明	37(22.7)	0
	その他	1(0.6)	
部位	鼠径部	68(42.3)	
	腹部	88(54.0)	
	移動	2(1.2)	
	不明	4(2.5)	

1981年

は12例の片側停留睾丸患者よりの腫瘍発生中3例は，反対側陰嚢内睾丸より発生したと報告している．同様に Batata (1980)[14] らは125例中10例に，Sohval (1954)[16]は25例中5例が反対側に発生したと報告している．一方反対側睾丸の組織学的検討について Hediger (1976)[17] は，50個の精細管の横断面の germ cell の数について正常睾丸，片側性停留睾丸症例の停留側睾丸，反対側陰嚢内，総計148例を詳細に検討し，反対側陰嚢内睾丸は，正常睾丸と停留側睾丸の中間に位置すると報告している．また Mengel ら (1974)[18]は，262例の小児停留睾丸の spermatogonia を詳細に検討し，反対側陰嚢内睾丸でも，わずか32.6%しか正常ではなく，残りの66.4%は異常であったと述べている．これらの反対側睾丸の組織学的所見から，高温環境が停留睾丸の悪性化に関し，直接的な原因であるより，むしろ組織学的に未分化であることが原因として考えられる．また停留睾丸患者の内分泌学的異常については，一側停留睾丸患者の血中 FSH は，高値を示すという報告も一部にみられるが，一般的には正常例と比べ有意な差はみられないとする報告が多いようである[19~21]．また血中テストステロン値についても一側停留睾丸においては，正常例と比べ有意の差はみらろない（公平，1976)[22]．したがって一側停留睾丸症例において発癌を惹起するほど内分泌環境の異常は存在しないといってよいと思われる．

Table 4

停留睾丸悪性化の病因

(1) gonadal dysgenesis
(2) elevated temparature
(3) intereference with blood supply
(4) endocrine disturbance

(Mostofi, F.K. 1973)

次に固定術の意義について検討を加えたい．停留睾丸固定術後の睾丸腫瘍発生をわれわれは30例集計しえたが，Dow & Mostofi (1967)[23]は停留睾丸患者の睾丸腫瘍発生73例中14例，Batata ら (1980)[14] は125例中48例が固定術後であったと報告している．一方固定術の時期による睾丸腫瘍の頻度について，清水ら (1980)[6] の集計によると睾丸固定術後腫瘍発生例124例のうち，5歳以下に固定術を施行しているものが3例見られ早期固定術が絶対的に腫瘍発生を防止するものではないと述べている．

また Hedinger (1976)[17] は一歳以前にも真の停留睾丸は正常睾丸よりも spermatogonia の数が減少している可能性が高いことを指摘している．これらのことより少なくとも睾丸固定術が腫瘍発現の防止にはなり得ないようである．

また，停留睾丸の妊孕性については，David ら (1979)[24]が一側停留睾丸患者の固定術施行の有無による spermogram の変化を集計しているが (Table 5),

Table 5

Unilateral crvptorchidism and spermogram

G.David (1979)

Authors (chronological order)	With surgical treatment				Without surgical treatment			
	spermograms	adequate count	inadequate count	azoospermia	spermograms	adequate count	inadequate count	azoospermia
Wangensteen	5	2	1	2				
Mack	23	4	15	4	37	7	20	10
Scott					34	10	17	7
Maier and Spann	5	3	2	0				
Simonin et al.	2	2	0	0				
Schirren	15	5	5	5	20	3	7	10
Guillon	111	20	63	28	100	28	57	15
Albescu et al.	14	13	1	0	7	7	0	0
Madersbacher	36	18	13	5				
Woodhead et al.					47	30	17	
Raboch et al.					216	40	123	53
Canlorbe et al.	8	3	4	1				
Richter et al.	28	9	12	7	43	23	14	6
Total	247	79 (32%)	116 (47%)	52 (21%)	504	148 (29%)	255 (51%)	101 (20%)

Overall result for 751 cases: adequate count 227 (30%)
inadequate count 371 (50%)
azoospermia 153 (20%)

手術施行による差はみられず，また両者とも20%にazospermiaがみとめられたと述べている．Lipshultz (1976)[25]は30例の正常例，29例の術後の片側性停留睾丸症例の精液をしらべ，停留睾丸患者のsperm densityは，正常の3分の1にすぎないと述べている．すなわち睾丸固定術によっても停留睾丸の精子形成能の保持改善については停留側に関する限り，期待はほとんどできないようである．

以上より停留睾丸における腫瘍発生は，その未分化であることに主たる原因があるようである．そして睾丸固定術によっても完全には腫瘍発生を防止しえず，固定術の意義は先に述べたごとく，積極的には認められない．したがって少なくとも腫瘍発生率の高い腹部停留睾丸にかぎっては，剔除すべきであろう．また精子形成能が認められない思春期以後の停留側睾丸については，位置を問わず剔除すべきだと思われる．さらに思春期前に固定術を行なった症例においては，患側および反対側についても厳重な経過観察を行なう必要があることを強調したい．

結　　語

1) 停留睾丸に発生した睾丸腫瘍の4例を報告し若干の文献的考察を行なった．

2) 腹部停留睾丸は固定術をせず剔除すべきである．

3) 少なくとも思春期後の片側停留睾丸では，睾丸剔除術をすべきである．

本論文の要旨は，第400回日本泌尿器科学会東京地方会（1981，東京）にて発表した．

文　　献

1) 中森　繁・奥山明彦・長船匡男・古武敏彦：停留睾丸に発生した悪性腫瘍の7例．泌尿紀要 **24**：219～224，1978

2) 福井準之助・渡辺節男・米山威久：両側停留睾丸のうち左側鼠径部停留睾丸より発生したseminomaの1例．日泌尿会誌（抄） **70**：250，1979

3) 梶谷雅春・上川昭一：停留睾丸と悪性腫瘍—症例の追加と本邦報告例の集計—．西日泌尿 **40**：39～42，1977

4) 野田春夫・出村　幌・沼田正紀・高崎　登：腹部停留睾丸に発生したと思われる巨大腹部腫瘍の1例．日泌尿会誌（抄） **71**：429，1980

5) 小寺重行・大石幸彦・高橋宣久・谷野　誠・赤阪雄一郎：停留睾丸腫瘍化の3例．日泌尿会誌(抄) **70**：437，1979

6) 清水芳幸・安井平造：睾丸固定術後に発生した睾丸腫瘍の3例．西日泌尿 **42**：603～606，1980

7) 国沢義隆・福谷恵子・横山正夫：両側停留睾丸固定術後に発生した同時性両側性睾丸腫瘍の1例．日泌尿会誌（抄） **71**：1418，1980

8) Dixon FJ, Moore RA: Testicular tumors: A clinic opathological study. Cancer **6**: 427～454 1953
9) Gilbert JB, Hamilton JB: Studies in malignant tsis tumors: Incidence and nature of tumors in ectopic testis. J Urol **50**: 722～743, 1943
10) Campbell HE: The incidence of malignant growth of the undescended testicle: a reply and reevaluation. J Urol **81**: 663～669, 1959
11) Gilbert JB, Hamilton JB: Surg Gynec Obstet **71**: 731～743, 1940
12) Johnson DE, Woodhead DM, Pohl DR, Robinson JR: Surgery **63**: 919～922, 1968
13) 河合恒雄・森田 上：停留睾丸の悪性化6例. 日泌尿会誌（抄） **59**: 81～82, 1968
14) Batata MA, Whitmore WF Jr, Chu FCH, Hilaris BS, Loh J, Grabstld H, Golbey R: Cryptorchidism and testicular cacer. J Urol **124**: 382～387, 1980
15) Scorer CG, Farrington GH: Histological studies of the undescended testis. Congenital deformities of the testis and epididymis. p.58～75, Butter Worths, London, 1971
16) Sohval AR: Testicular dygenesis an etiologic factor in cryptorchidism. J Urol **72**: 693～702, 1954
17) Hedinger C: The histopathology of the cryptorchid testis. Maldescensus testis. Bierich JR, Rager K, Ranke MB, p.29～37, Urban & Schwarzenberg, Munchen-Wien-Baltimore, (Colloquim at Tubingen, February 14, 1976)
18) Mengel W, Hiert HA, Sippell WG, Hecker WC: Studies on cryptorchidism. A comparison of histological findings in the germinative epithelium before and after the second year. J Pediat Surg **9**: 445～450, 1974
19) Job JC, Garnier PE, Chaussain JL, Toublanc JE, Canlorbe P: Effect of synthetic luteinizing hormone-releasing hormone on the release of gonadotropins in hypophysogonadal disorders of children and adolescents. Undescended testis. J Pediatr **84**: 371～374, 1974
20) Cacciari E, Cicogani A, Pirazzoli P, Zappulla F, Tassoni P, Bernardi F, Salardi S: Hypophysogonadal function in the cryptorchid child: difference between unilateral and bilateral cryptorchids. Acta Endocr **83**: 182～189, 1976
21) Sizonenko PC, Schindler AM, Roland W, Paunier L, Cuended A: FSH: Evidence for a possible prepubertal regulation of its secretion by the seminiferous tubules in cryptorchid boys: J Clin Endocrinol Metab **46**: 301～308, 1978
22) 公平昭男：停留睾丸の内分泌学的研究，第3報. HCG 刺激による内分泌学的および組織学的変化の検討. 日泌尿会誌 **67**:807～821, 1975
23) Dow JA, Mostofi FK: Southern Medical J **60**: 193～195, 1967
24) David G, Bisson JP, Martin Boyce A, Feneux D: Sperm characteristics and fertility in previously cryptorchid adult. Pediat adolesc Endocr **6**: 187～194, 1979
25) Lipshultz LI: Cryptorchidism in the subfertile male. Fertil and steril **27**: 609～620, 1976

（1981年6月3日受付）